ISSN 1560-9510 (Print)
ISSN 2412-0677 (Online)

Детская хирургия

Russian Journal
of Pediatric Surgery

НАЦИОНАЛЬНАЯ МЕДИЦИНСКАЯ ПАЛАТА

6

Том 27 · 2023

Volume 27 • Issue 6 • 2023

ЭКО • ВЕКТОР

УЧРЕДИТЕЛЬ
Союз медицинского сообщества «Национальная Медицинская Палата»

ИЗДАТЕЛЬ
ООО «Эко-Вектор Ай-Пи»
Адрес: 191186, Санкт-Петербург, Аптекарский пер., д. 3, литера А, помещение 1Н
E-mail: info@eco-vector.com
WEB: https://eco-vector.com

Периодическое печатное издание зарегистрировано Федеральной службой по надзору в сфере связи, информационных технологий и массовых коммуникаций (Роскомнадзор), свидетельство о регистрации СМИ ПИ № ФС 77 - 84477 от 26.12.2022.

РЕКЛАМА
Отдел рекламы
Тел.: +7 (968) 545 78 20
E-mail: adv2@eco-vector.com

РЕДАКЦИЯ
Заведующая редакцией
Легонькова Валентина Ивановна
Тел.: +7(915) 205-95-44
E-mail: legonkova.v@yandex.ru
Адрес: 117296, Москва, Ломоносовский пр-т, д. 2/62

ПОДПИСКА
на печатную версию через интернет:
www.journals.eco-vector.com
Объединённый каталог «Пресса России»:
https://www.pressa-rf.ru
ООО «Урал-Пресс Подписка»
www.ural-press.ru
ООО «Прессинформ»
www.presskiosk.ru
ООО «Коммуникационное агентство Криэйтив Сервис Бэнд»
www.periodicals.ru
НПО «Информ-система»
www.informsystema.ru
ООО «Профиздат»
www.profizdat.ru
ООО «Руспресса»
www.abcpress.ru

ИНДЕКСАЦИЯ
- РИНЦ (Российский индекс научного цитирования)
- Google Scholar
- Ulrich's Periodical Directory
- Dimensions
- Crossref
- ВАК

ОРИГИНАЛ-МАКЕТ
подготовлен в издательстве «Эко-Вектор».
Литературный редактор: *А.А. Ридэль*
Корректор: *А.А. Ридэль*
Вёрстка: *С.М. Мешкорудникова*

Сдано в набор 19.01.2024.
Подписано в печать 07.03.2024.
Формат 60 × 88 1/8.
Печать офсетная. Печ. л. 11,25. Усл. печ. л. 10,5.
Уч.-изд. л. 6,1. Тираж 500 экз.
Дата выхода в свет: 15.03.2024.
Цена свободная.

Отпечатано в ООО «Типография Фурсова»
196105, Санкт-Петербург, ул. Благодатная, д. 69.
Тел.: +7 (812) 646-33-77

16+

ISSN 1560-9510 (Print)
ISSN 2412-0677 (Online)

Детская хирургия

Том 27 | Выпуск 6 | 2023

НАУЧНЫЙ РЕЦЕНЗИРУЕМЫЙ МЕДИЦИНСКИЙ ЖУРНАЛ

Основан в 1997 г.

ЭКО • ВЕКТОР

FOUNDER
Union of the Medical Community
"National Medical Chamber"

PUBLISHER
Eco-Vector
Address: 3 liter A, 1H, Aptekarsky pereulok, 191186 St. Petersburg, Russia
E-mail: info@eco-vector.com
WEB: https://eco-vector.com

ADVERTISE
Adv. department
Phone: +7 (968) 545 78 20
E-mail: adv2@eco-vector.com

EDITORIAL OFFICE
Executive editor
Valentina I. Legonkova
Phone: +7 (915) 205-95-44
E-mail: legonkova.v@yandex.ru
Address: 2/62 Lomonosovsky prospekt, 117296 Moscow, Russia

SUBSCRIPTION
For print version:
www.journals.eco-vector.com

INDEXATION
- Russian Science Citation Index
- Google Schoolar
- Ulrich's Perodicals Directory
- Dimensions
- Crossref

TYPESET
completed in Eco-Vector
Copyeditor: *A.A. Ridel*
Proofreader: *A.A. Ridel*
Layout editor: *S.M. Meshkorudnikova*

16+

ISSN 1560-9510 (Print)
ISSN 2412-0677 (Online)

Russian Journal of Pediatric Surgery

Volume 27 | Issue 6 | 2023
PEER-REVIEWED BIMONTHLY MEDICAL JOURNAL
Published since 1997

ECO • VECTOR

СОДЕРЖАНИЕ

ОРИГИНАЛЬНЫЕ ИССЛЕДОВАНИЯ

КЛИНИЧЕСКИЕ СЛУЧАИ

ЮБИЛЕЙ

НЕКРОЛОГ

CONTENTS

ORIGINAL STUDY ARTICLE

CASE REPORTS

ANNIVERSARY

OBITUARY

DOI: https://doi.org/10.17816/ps758

Оценка динамики концентрации биомаркёров острого повреждения почек при дистанционной ударно-волновой литотрипсии у детей

С.Н. Зоркин, О.Д. Никулин, Е.Л. Семикина, М.А. Сновская, Д.С. Шахновский, Р.Р. Баязитов

Национальный медицинский исследовательский центр здоровья детей, Москва, Россия

АННОТАЦИЯ

Обоснование. Дистанционная ударно-волновая литотрипсия в течение нескольких десятилетий считается общепризнанным золотым стандартом лечения конкрементов верхних мочевыводящих путей. Несмотря на неинвазивность метода, исходом каждого сеанса литотрипсии является острое повреждение почек, достоверно оценить которое с помощью традиционных показателей, используемых в нефроурологии, невозможно. В настоящее время в качестве более информативных биомаркёров рассматриваются новые современные показатели, определяемые в моче и сыворотке. В данной работе мы исследовали эффективность некоторых из них для возможности применения в диагностике острого повреждения почек при дистанционной литотрипсии.

Цель — оценка изменения показателей биомаркёров острого повреждения почек при проведении дистанционной ударно-волновой литотрипсии у детей.

Материалы и методы. В исследование были включены 54 ребёнка с уролитиазом, каждому из которых был проведён сеанс дистанционной ударно-волновой литотрипсии. У всех пациентов проводился троекратный забор мочи и сыворотки крови: до проведения литотрипсии, через 45 мин и через 24 ч после процедуры, с последующим определением концентрации биомаркёров.

Результаты. Наблюдались статистически значимо выраженные изменения концентрации всех отобранных нами биомаркёров мочи (NGAL, L-FABP, TIMP-2, кальбиндин-D, KIM-1) между базальным уровнем и через 45 мин после проведения литотрипсии. Ряд маркёров, исследуемых нами в сыворотке крови, показал более значимые изменения через 24 ч после процедуры (ИЛ-18, ФНО-α). Хотя концентрация IGFBP-1 незначительно поднималась через 45 мин после проведения литотрипсии, изменение не было статистически значимым (p <0,781). Уровень цистатина С после процедуры не поднимался.

Заключение. Анализ изменений уровня концентрации биомаркёров выявил достаточно высокую информативность в оценке степени острого повреждения почек при дистанционной литотрипсии у детей и предполагает дальнейшее использование данных маркёров в качестве перспективных показателей, характеризующих эти повреждения.

Ключевые слова: детская хирургия; детская урология; мочекаменная болезнь; уролитиаз; хирургическое лечение; дистанционная ударно-волновая литотрипсия; острое повреждение почек; биомаркёры повреждения; биомаркёры воспаления; дети.

Как цитировать:
Зоркин С.Н., Никулин О.Д., Семикина Е.Л., Сновская М.А., Шахновский Д.С., Баязитов Р.Р. Оценка динамики концентрации биомаркёров острого повреждения почек при дистанционной ударно-волновой литотрипсии у детей // Детская хирургия. 2023. Т. 27, № 6. С. 401–413.
DOI: https://doi.org/10.17816/ps758

Рукопись получена: 11.10.2023 **Рукопись одобрена:** 13.11.2023 **Опубликована online:** 12.03.2024

DOI: https://doi.org/10.17816/ps758

Assessment of the dynamics of concentration of biomarkers of acute kidney injury in remote shock wave lithotripsy in children

Sergey N. Zorkin, Oleg D. Nikulin, Elena L. Semikina, Marina A. Snovskaya, Dmitriy S. Shakhnovsky, Rimir R. Bayazitov

National Medical Research Center for Children's Health, Moscow, Russia

ABSTRACT

BACKGROUND: For several decades, remote shock wave lithotripsy has been considered a universally recognized gold standard for the treatment of upper urinary tract concrements. Despite its noninvasiveness, each lithotripsy session causes acute kidney injury which cannot be reliably assessed with traditional indicators used in nephrourology. Currently, new modern indicators found in the urine and serum are thought to be more informative biomarkers. In this paper, we investigated the effectiveness of some of them for possible potentials in the diagnostics of acute kidney injury in remote lithotripsy.

AIM: To evaluate changes in acute kidney injury biomarkers during remote shock wave lithotripsy in children.

MATERIALS AND METHODS: 54 children with urolithiasis, who had a session of remote shock wave lithotripsy, were enrolled in the study. In all patients, samples of urine and blood serum were taken three times for assessing biomarkers concentration: before lithotripsy session, after 45 min and after 24 h.

RESULTS: Statistically significant changes in the concentration of all urine biomarkers (NGAL, L-FABP, TIMP-2, calbindin-D, KIM-1) were registered at the basal level and 45 min after the procedure. A number of markers studied by us in the blood serum showed more significant changes 24 h after the procedure (IL-18, TNF-α). Although IGFBP-1 concentration increased slightly after 45 min, this change was not statistically significant (p <0.781). The level of cystatin C did not increase after lithotripsy.

CONCLUSION: The performed analysis of changes in biomarkers concentration has revealed a sufficiently high informative value of biomarkers in assessing the degree of acute kidney injury during remote lithotripsy in children. It also allows to suggest that the studied biomarkers may be promising indicators characterizing such an injury.

Keywords: pediatric surgery; pediatric urology; urolithiasis; urinary concrements; surgical treatment; remote shock wave lithotripsy; acute kidney injury; biomarkers of injury; biomarkers of inflammation; children.

To cite this article:
Zorkin SN, Nikulin OD, Semikina EL, Snovskaya MA, Shakhnovsky DS, Bayazitov RR. Assessment of the dynamics of concentration of biomarkers of acute kidney injury in remote shock wave lithotripsy in children. *Russian Journal of Pediatric Surgery.* 2023;27(6):401–413. DOI: https://doi.org/10.17816/ps758

Submitted: 11.10.2023 **Accepted:** 13.11.2023 **Published online:** 12.03.2024

ВВЕДЕНИЕ

За последние годы распространённость мочекаменной болезни, или уролитиаза, в том числе в детской популяции, неуклонно растёт [1]. За более чем сорокалетнюю историю применения метода дистанционной ударно-волновой литотрипсии (ДУВЛ) была доказана его эффективность и способность успешно конкурировать с внедряемыми более новыми методами хирургического лечения уролитиаза, прежде всего за счёт своей неинвазивности [2, 3].

Тем не менее повреждение почечной ткани энергией ударной волны в той или иной степени является исходом каждого сеанса ДУВЛ [4–6]. Оно формируется за счёт вазоконстрикции и разрыва сосудов, что в совокупности приводит к ишемии, которая, в свою очередь, является благоприятной средой для развития окислительного стресса и воспаления [7]. Итогом острого повреждения почек (ОПП) могут стать необратимые изменения, такие как образование рубцов или возникновение фиброза паренхимы почки, которые могут привести к развитию артериальной гипертензии и задержке роста почек у детей [8–11].

Стоит отметить, что в настоящее время отсутствуют достаточно убедительные маркёры ОПП. Так называемые классические или традиционные показатели, используемые в нефроурологии, являются неспецифическими. К ним относятся:

- оценка темпа диуреза;
- определение концентраций креатинина и мочевины в сыворотке крови;
- определение концентрации альбумина в моче;
- расчёт скорости клубочковой фильтрации [12].

В настоящее время ряд исследований свидетельствуют о новых перспективных биомаркёрах, определяемых в сыворотке крови и моче и способных достоверно отражать степень ОПП, в том числе индуцированного ДУВЛ. Как высокоинформативный биомаркёр описан цистатин С, принадлежащий к семейству ингибиторов цистеиновых белков и наравне с креатинином относящийся к маркёрам функции почек [13, 14].

Для определения степени ОПП описана также оценка уровня липокалина-2 — белка, ассоциированного с нейтрофильной желатиназой (neutrophil gelatinase-associated lipocalin, NGAL) [15].

Экспрессия NGAL играет защитную роль при ишемических состояниях, развивающихся при повреждении почечных канальцев, которое включает ингибирование апоптоза и стимуляцию клеточной пролиферации [16–18].

Наряду с NGAL, биомаркёром, ассоциированным с почечной патологией, в литературных источниках описывается молекула повреждения почек-1 (kidney injury molecule-1, KIM-1) [19–21]. Базальная экспрессия этого маркёра в неизменённых почках низкая, однако ишемически-реперфузионное повреждение активирует его экспрессию [19, 20].

Среди провоспалительных маркёров, способных достоверно реагировать на ОПП, выделяют провоспалительные цитокины, такие как интерлейкины (ИЛ-1, ИЛ-6, ИЛ-18) и фактор некроза опухоли-α (ФНО-α) [22, 23].

Продолжается исследование роли белка, связывающего жирные кислоты (liver-type fatty acid binding protein, L-FABP), а именно его печёночной формы, как маркёра повреждения почек. Помимо ткани печени, L-FABP также экспрессируется в почечных канальцах, и при повреждении их клеток уровень маркёра в моче повышается [24, 25].

Кроме того, в ранее опубликованных научных работах, посвящённых проблеме ОПП, перспективные результаты показали биомаркёры остановки клеточного цикла, к которым можно отнести белок, связывающий инсулиноподобный фактор роста 7 (insulin-like growth factor binding protein-7, IGFBP-7) и тканевой ингибитор металлопротеиназы-2 (tissue inhibitor of metalloproteinase-2, TIMP-2). Металлопротеиназы участвуют во многих физиологических процессах (например, в эмбриональном развитии, ремоделировании и восстановлении тканей), но также играют роль и в патологических процессах за счёт остановки клеточного цикла, вызванной стрессом или повреждением, в том числе в клетках проксимальных и дистальных канальцев почек [26–29].

Другим биомаркёром, показывающим свою эффективность в оценке почечного повреждения, является кальбиндин-D. Это цитозольный кальций-связывающий белок, экспрессируемый в дистальных канальцах и ранних отделах собирательных протоков почек [30, 31].

Цель

Оценка изменений показателей биомаркёров ОПП при проведении ДУВЛ у детей.

МАТЕРИАЛЫ И МЕТОДЫ

В исследование были включены 54 ребёнка (25 девочек, 29 мальчиков) в возрасте от 12 месяцев до 17 лет 10 месяцев, находившихся на лечении в отделении урологии с группами репродуктологии и трансплантации Федерального государственного автономного учреждения «Национальный медицинский исследовательский центр здоровья детей» Министерства здравоохранения Российской Федерации с февраля 2022 года по апрель 2023 года с первичным диагнозом «уролитиаз» и локализацией конкремента в чашечно-лоханочной системе почки.

Критерии включения:

- наличие диагноза «уролитиаз», подтверждённого в соответствии с принятыми стандартами диагностики;
- подписанное законными представителями пациента (или самим пациентом при достижении 15 лет) информированное согласие о проведении обследования и лечения.

Критерии исключения:

- наличие сопутствующей хронической болезни почек;
- наличие сопутствующего инфекционно-воспалительного процесса;
- обструкция ниже конкремента;
- отсутствие информированного согласия на проведение исследования.

Описание медицинского вмешательства

В ходе исследования был осуществлён анализ истории болезни пациентов, результатов инструментальных и лабораторных исследований. В рамках стандартного протокола лечения и в соответствии с рекомендациями Министерства здравоохранения Российской Федерации каждому пациенту был проведён сеанс ДУВЛ с помощью литотриптера Dornier Compact Sigma (Dornier MedTech, Германия). Визуализация обеспечивалась посредством ультразвуковой навигации.

Среднее количество ударов составило 1232, в диапазоне от 500 до 2050. С первых послеоперационных суток выполнялась стандартная инфузионная и диуретическая терапия с литокинетической целью.

Всем пациентам после введения в медикаментозный сон устанавливался периферический венозный катетер. Взятие образца крови из венозного катетера осуществлялось до проведения сеанса ДУВЛ (1-я точка исследования), через 45 минут после сеанса (2-я точка исследования) и через 24 часа после процедуры (3-я точка исследования).

Для сбора образцов крови использовали вакуумные контейнеры, содержащие дикалиевую этилендиаминтетрауксусную кислоту (К2ЭДТА). Образцы центрифугировали при 2000 оборотов в минуту в течение 10 минут, полученную плазму аликвотировали и хранили при температуре –80 °С до момента анализа.

Всем пациентам был установлен уретральный катетер Фолея. Первый образец мочи был взят непосредственно до проведения ДУВЛ. Через 45 минут после проведения ДУВЛ отбирался второй образец мочи. Последующий забор выполнялся через 24 часа после операции посредством самостоятельной микции. Полученные образцы мочи центрифугировали 10 минут на скорости 2000 оборотов в минуту, аликвотировали и хранили при температуре –80 °С до момента анализа.

Методы регистрации исходов

Обследование пациентов было проведено методом иммуноферментного анализа.

В сыворотке крови пациентов были определены концентрации:

- IGFBP-7 — сэндвич-методом с двойными антителами (Cloud-Clone Corp., Китай);
- цистатина С, ФНО-α, ИЛ-18 (АО «Вектор-Бест», Россия).

В моче пациентов были определены уровни:

- KIM-1 и TIMP-2 — количественным сэндвич-методом (R&D Systems, США);
- L-FABP — количественным сэндвич-методом (Hycult Biotech, Нидерланды);
- кальбиндина-D (RayBiotech, США);
- NGAL — иммунохимическим методом на автоматическом анализаторе Architect i1000sr (Abbott, США).

Методы статистической обработки

Количественные показатели оценивались на предмет соответствия нормальному распределению с помощью критерия Шапиро–Уилка (при числе исследуемых менее 50) или критерия Колмогорова–Смирнова (при числе исследуемых более 50).

В связи с тем, что у количественных показателей отсутствовало нормальное распределение, данные описывались с помощью медианы (Me) и нижнего и верхнего квартилей (Q1–Q3).

При сравнении трёх и более зависимых совокупностей, распределение которых отличалось от нормального, использовался непараметрический критерий Фридмана с апостериорными сравнениями с помощью критерия Коновера–Имана с поправкой Холма.

Направление и теснота корреляционной связи между двумя количественными показателями оценивались с помощью коэффициента ранговой корреляции Спирмена (при распределении показателей, отличном от нормального).

РЕЗУЛЬТАТЫ

Исследование биомаркёров в моче

Липокалин, ассоциированный с желатиназой нейтрофилов (NGAL)

Концентрация NGAL в моче у пациентов до проведения ДУВЛ составила 32,1 нг/мл (11,1–89,7). Через 45 минут после проведения операции содержание NGAL значимо возросло до 48,3 нг/мл (24,5–117,0; p=0,026), а через 24 часа — снизилось до значений ниже исходных перед операцией: 21,5 нг/мл (8,0–74,1) (рис. 1).

Белок, связывающий жирные кислоты (L-FABP)

До проведения ДУВЛ медиана содержания в моче маркёра L-FABP была 3,67 нг/мл (2,45–6,68). Спустя 45 минут после операции у всех пациентов была выявлена высокая концентрация L-FABP: 9,68 нг/мл (0,42–17,60). Через 24 часа концентрация L-FABP снижалась до исходных значений 2,92 нг/мл (2,02–6,82). Была показана статистическая разница между 1-й и 2-й точками исследования: p=0,003 (рис. 2).

Тканевой ингибитор металлопротеиназы-2 (TIMP-2)

Концентрация TIMP-2 до начала ДУВЛ в группе пациентов была в среднем равна 5,24 нг/мл (2,96–7,90). Через 45 минут после операции был отмечен статистически значимый рост концентрации маркёра: среднее

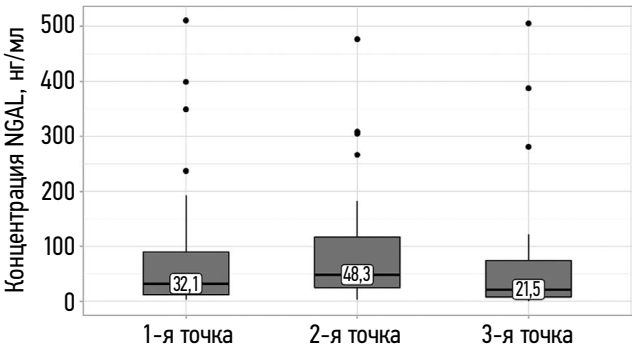

Рис. 1. Влияние дистанционной ударно-волновой литотрипсии на концентрацию NGAL в моче: 1-я точка — до проведения исследования; 2-я точка — через 45 мин после процедуры; 3-я точка — через 24 ч после процедуры. Данные представлены в виде медианы, *p*=0,026, критерий Фридмана.

Fig. 1. Remote shock wave lithotripsy impact at NGAL concentration in the urine: 1st checkpoint — before the study; 2nd checkpoint — 45 min after the procedure; 3rd checkpoint — 24 hours after the procedure. The data are presented as a median, *p* <0.026, Friedman's criterion.

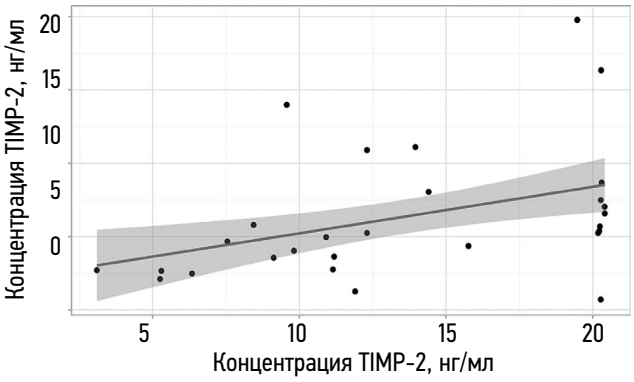

Рис. 3. Влияние дистанционной ударно-волновой литотрипсии на концентрацию TIMP-2 в моче: 1-я точка — до проведения исследования; 2-я точка — через 45 мин после процедуры; 3-я точка — через 24 ч после процедуры. Данные представлены в виде медианы, *p* <0,001, критерий Фридмана.

Fig. 3. Remote shock wave lithotripsy impact at TIMP-2 concentration in the urine: 1st checkpoint — before the study; 2nd checkpoint — 45 min after the procedure; 3rd checkpoint — 24 hours after the procedure. The data are presented as a median, *p* <0.001, Friedman's criterion.

значение поднялось до 12,3 нг/мл (9,23–20,24; *p* <0,001). Через 24 часа после проведения ДУВЛ произошло снижение концентрации TIMP-2 до 2,66 нг/мл (1,24–4,0) (рис. 3).

Кальбиндин-D

Концентрация кальбиндина-D в моче через 45 минут после ДУВЛ увеличилась в сравнении с дооперационным уровнем: с 3,69 нг/мл (2,68–4,55) до 4,39 нг/мл (2,91–13,44). Спустя 24 часа после процедуры концентрация кальбиндина-D снизилась до исходного уровня — 3,38 нг/мл (3,01–4,47). Изменение концентрации биомаркёра к 40-й минуте относительно начального уровня и снижение к 24-му часу относительно 40-й минуты было статистически значимо: *p*=0,002 и *p*=0,009 соответственно (рис. 4).

KIM-1

Средняя концентрация KIM-1 в сыворотке крови у пациентов до проведения ДУВЛ составила 0,49 нг/мл (0,32–0,79) и через 45 мин после процедуры значимо не изменилась: 0,57 нг/мл (0,45–0,70). Через 24 часа после процедуры содержание KIM-1 статистически значимо снизилось относительно 2-й и 1-й точек исследования: 0,25 нг/мл (0,18–0,67), изменения внутри группы статистически значимы: *p* <0,001 (рис. 5).

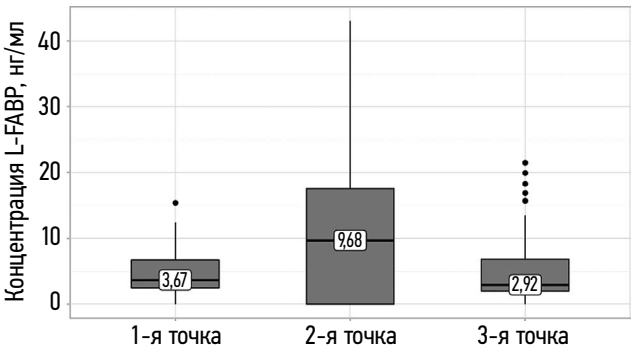

Рис. 2. Влияние дистанционной ударно-волновой литотрипсии на концентрацию L-FABP в моче: 1-я точка — до проведения исследования; 2-я точка — через 45 мин после процедуры; 3-я точка — через 24 ч после процедуры. Данные представлены в виде медианы, *p*=0,003, критерий Фридмана.

Fig. 2. Remote shock wave lithotripsy impact at L-FABP concentration in the urine: 1st checkpoint — before the study; 2nd checkpoint — 45 min after the procedure; 3rd checkpoint — 24 hours after the procedure. The data are presented as a median, *p*=0.003, Friedman's criterion.

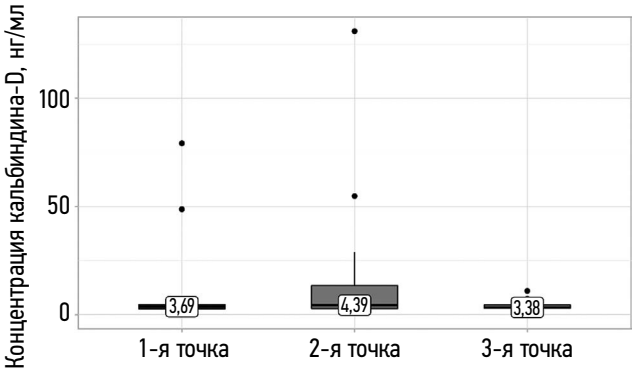

Рис. 4. Влияние дистанционной ударно-волновой литотрипсии на концентрацию кальбиндина-D в моче: 1-я точка — до проведения исследования; 2-я точка — через 45 мин после процедуры; 3-я точка — через 24 ч после процедуры. Данные представлены в виде медианы, *p* <0,001, критерий Фридмана.

Fig. 4. Remote shock wave lithotripsy impact at calbindin-D concentration in the urine: 1st checkpoint — before the study; 2nd checkpoint — 45 min after the procedure; 3rd checkpoint — 24 hours after the procedure. The data are presented as a median, *p* <0.001, Friedman's criterion.

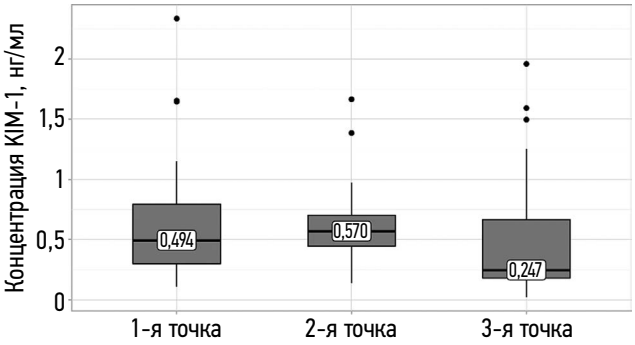

Рис. 5. Влияние дистанционной ударно-волновой литотрипсии на концентрацию KIM-1 в моче: 1-я точка — до проведения исследования; 2-я точка — через 45 мин после процедуры; 3-я точка — через 24 ч после процедуры. Данные представлены в виде медианы, *p* <0,001, критерий Фридмана.

Fig. 5. Remote shock wave lithotripsy impact at KIM-1 concentration in the urine: 1st checkpoint — before the study; 2nd checkpoint — 45 min after the procedure; 3rd checkpoint — 24 hours after the procedure. The data are presented as a median, *p* <0.001, Friedman's criterion.

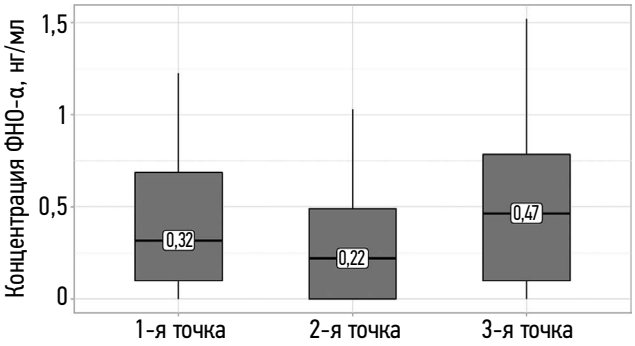

Рис. 7. Влияние дистанционной ударно-волновой литотрипсии на концентрацию ФНО-α в сыворотке крови: 1-я точка — до проведения исследования; 2-я точка — через 45 мин после процедуры; 3-я точка — через 24 ч после процедуры. Данные представлены в виде медианы, *p* <0,001, критерий Фридмана.

Fig. 7. Remote shock wave lithotripsy impact at TNF-a concentration in the urine: 1st checkpoint — before the study; 2nd checkpoint — 45 min after the procedure; 3rd checkpoint — 24 hours after the procedure. The data are presented as a median, *p* <0.001, Friedman's criterion.

Исследование динамики биомаркёров в сыворотке крови

Интерлейкин-18

Концентрация ИЛ-18 в плазме крови пациентов значимо увеличивалась после проведения ДУВЛ. Средний уровень данного биомаркёра в 1-й точке составил 148,52 пг/мл (110,70–233,90), во 2-й точке — 161,74 пг/мл (98,25–205,82), а через 24 часа после операции — 164,68 пг/мл (113,73–217,08). Статистически значимое различие было показано для концентрации ИЛ-18 до ДУВЛ и через 45 минут после процедуры (1-я и 2-я точки исследования), *p*=0,037 (рис. 6).

Фактор некроза опухоли-α (ФНО-α)

Базальная концентрация ФНО-α у пациентов составила 0,32 нг/мл (0,10–0,69) и не увеличивалась в первые 45 минут после проведения ДУВЛ 0,22 нг/мл (0–0,49). Однако через 24 часа был выявлен рост концентрации биомаркёра — 0,47 нг/мл (0,01–0,78). Отмечена статистически значимая разница между концентрацией ФНО-α через 45 минут и через 24 часа после процедуры: *p* <0,001 (рис. 7).

Белок, связывающий инсулиноподобный фактор роста-7 (IGFBP-7)

До начала ДУВЛ средняя концентрация IGFBP-7 составила 20,39 нг/мл (13,32–38,92). Через 45 минут и через 24 часа

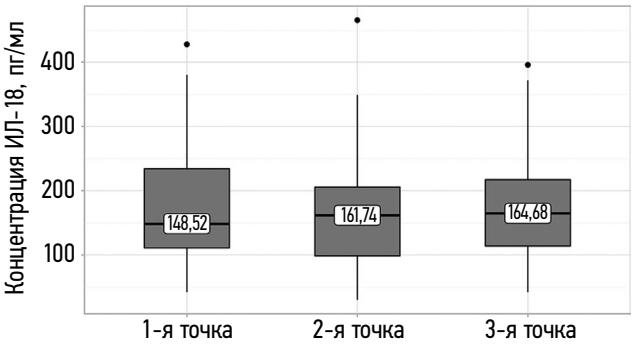

Рис. 6. Влияние дистанционной ударно-волновой литотрипсии на концентрацию ИЛ-18 в сыворотке крови: 1-я точка — до проведения исследования; 2-я точка — через 45 мин после процедуры; 3-я точка — через 24 ч после процедуры. Данные представлены в виде медианы, *p*=0,037, критерий Фридмана.

Fig. 6. Remote shock wave lithotripsy impact at IL-18 concentration in the urine: 1st checkpoint — before the study; 2nd checkpoint — 45 min after the procedure; 3rd checkpoint — 24 hours after the procedure. The data are presented as a median, *p*=0.037, Friedman's criterion.

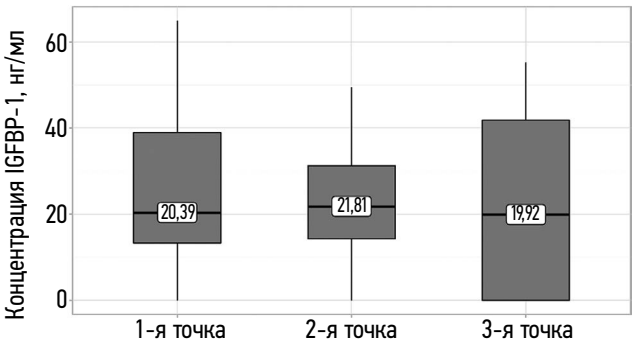

Рис. 8. Влияние дистанционной ударно-волновой литотрипсии на концентрацию IGFBP-7 в сыворотке крови: 1-я точка — до проведения исследования; 2-я точка — через 45 мин после процедуры; 3-я точка — через 24 ч после процедуры. Данные представлены в виде медианы; *p*=0,724, критерий Фридмана.

Fig. 8. Remote shock wave lithotripsy impact at IGFBP-7 concentration in the urine: 1st checkpoint — before the study; 2nd checkpoint — 45 min after the procedure; 3rd checkpoint — 24 hours after the procedure. The data are presented as a median, *p*=0.724, Friedman's criterion.

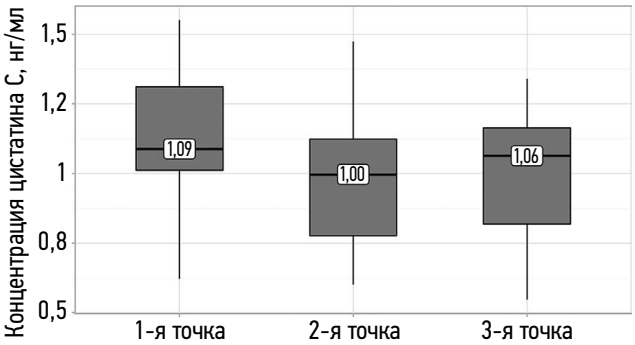

Рис. 9. Влияние дистанционной ударно-волновой литотрипсии на концентрацию цистатина С в сыворотке крови: 1-я точка — до проведения исследования; 2-я точка — через 45 мин после процедуры; 3-я точка — через 24 ч после процедуры. Данные представлены в виде медианы; *p* <0,001, критерий Фридмана.

Fig. 9. Remote shock wave lithotripsy impact at cystatin-C concentration in the urine: 1st checkpoint — before the study; 2nd checkpoint — 45 min after the procedure; 3rd checkpoint — 24 hours after the procedure. The data are presented as a median, *p* <0.001, Friedman's criterion.

после процедуры концентрация биомаркёра в плазме крови значимо не менялась: 21,81 нг/мл (14,26–31,29) и 19,92 нг/мл (0,00–41,78) соответственно (рис. 8).

Цистатин С

Средняя концентрация цистатина С у пациентов до ДУВЛ, через 45 минут и через 24 часа после процедуры значимо не изменялась: 1,09 нг/мл (1,01–1,31), 1,00 нг/мл (0,78–1,12) и 1,06 нг/мл (0,82–1,16) соответственно (рис. 9).

Таким образом, при проведении корреляционного анализа отмечается высокая, заметная и умеренная связь между уровнем маркёра в моче до ДУВЛ и через 45 минут после процедуры у NGAL, TIMP-2, KIM-1, L-FABP (табл. 1). Среди маркёров сыворотки крови весьма высокой, высокой, заметной и умеренной теснотой связи отметились все биомаркёры, за исключением IGFBP-7 между 1-й и 3-й точками исследования.

ОБСУЖДЕНИЕ

Учитывая сложившуюся тенденцию в клинической медицине, по которой любой метод лечения должен быть не только эффективным, но и максимально безопасным, мы решили более подробно изучить патологическое влияние ударной волны при ДУВЛ на основании анализа ряда биомаркёров ОПП.

Несмотря на то, что все исследуемые нами показатели имеют разные характеристики и точки приложения, их объединяет высокая чувствительность именно к ОПП, вызываемому ишемией и окислительно-восстановительным стрессом, которые сопутствуют ДУВЛ.

При анализе концентрации NGAL в моче у детей мы получили статистически значимое повышение уровня маркёра (более чем на 50%) через 45 минут после проведения ДУВЛ. Наши данные согласуются с результатами работы S.F. Hughes и соавт., изучивших влияние ДУВЛ у пациентов взрослого профиля. Авторы показали, что концентрация NGAL в плазме крови значимо увеличивалась по сравнению с исходным уровнем и достигала пика через 30 минут после проведения ДУВЛ. В дальнейшем, через 2 часа

Таблица 1. Результаты корреляционного анализа взаимосвязи биомаркёров мочи и сыворотки крови между различными точками исследования

Table 1. Outcomes of the correlation analysis on relationship between urine and serum biomarkers at different study checkpoints

Показатели		Характеристика корреляционной связи		
		ρ	Теснота связи по шкале Чеддока	*p*
NGAL	2-я точка — 1-я точка	0,883	Высокая	<0,001*
	3-я точка — 1-я точка	0,614	Заметная	<0,001*
L-FABP	2-я точка — 1-я точка	0,451	Умеренная	<0,001*
	3-я точка — 1-я точка	0,209	Слабая	0,137
TIMP-2	2-я точка — 1-я точка	0,500	Заметная	<0,001*
	3-я точка — 1-я точка	0,145	Слабая	0,304
Кальбиндин-D	2-я точка — 1-я точка	0,165	Слабая	0,233
	3-я точка — 1-я точка	0,020	Нет связи	0,889
KIM-1	2-я точка — 1-я точка	0,636	Заметная	<0,001*
	3-я точка — 1-я точка	0,348	Умеренная	0,011*
ИЛ-18	2-я точка — 1-я точка	0,967	Весьма высокая	<0,001*
	3-я точка — 1-я точка	0,891	Высокая	<0,001*
ФНО-α	2-я точка — 1-я точка	0,705	Высокая	<0,001*
	3-я точка — 1-я точка	0,704	Высокая	<0,001*
IGFBP-7	2-я точка — 1-я точка	0,480	Умеренная	<0,001*
	3-я точка — 1-я точка	0,248	Слабая	0,076
Цистатин С	2-я точка — 1-я точка	0,738	Высокая	<0,001*
	3-я точка — 1-я точка	0,606	Заметная	<0,001*

концентрация биомаркёра снижалась, приходя к базальным значениям через 4 часа после операции [5].

E. Milišić и соавт. в клиническом исследовании определяли среднюю концентрацию NGAL в моче через 6 ч после ДУВЛ и показали её значительное увеличение (на 126,0%). В отличие от данных S.F. Hughes и соавт., концентрация маркёра в исследовании E. Milišić и соавт. росла в течение нескольких часов после операции и через 12 часов была достоверно выше (на 583,7%) по сравнению с уровнем до проведения ДУВЛ [6]. В исследовании M. Vittori и соавт. было обнаружено значимое увеличение концентрации NGAL в моче через 3 часа после ДУВЛ [32]. В этих работах также было показано, что уровень uNGAL наиболее тесно коррелирует с тяжестью ОПП, а рост этого биомаркёра может быть обнаружен раньше изменения других показателей [33, 34].

Кроме того, нами были получены данные о значимой динамике концентрации L-FABP в моче. Важно отметить, что у ряда пациентов концентрация этого белка до проведения ДУВЛ была близка к нулю. Однако практически у всех пациентов концентрация L-FABP в моче выраженно повышалась на 2-й точке исследования и резко снижалась к 24 часам после ДУВЛ, что говорит о его несомненно высоком ответе на воздействие ударной волны и характеризует его как ранний маркёр повреждения и как маркёр раннего восстановления почечной паренхимы.

Динамика этого биомаркёра в ответ на ДУВЛ описана в литературе меньше, чем динамика NGAL. Однако изменение его концентрации было зафиксировано в ряде исследований, изучавших степень ОПП, вызванного острым токсическим воздействием, экстренными хирургическими вмешательствами, требующими лапаротомного доступа, или у пациентов, перенёсших кардиохирургические вмешательства [17, 35, 36].

Среди маркёров, исследуемых нами в моче у детей, перенёсших ДУВЛ, уровень TIMP-2 тоже значимо повышался через 45 минут после процедуры (в среднем на 235%), а затем резко снижался через 24 часа после терапии. Динамика повышения данного маркёра у взрослых пациентов после ДУВЛ согласуется с результатами ряда исследователей. Так, в работе J. Yang и соавт. показано повышение концентрации TIMP-2 в моче непосредственно сразу после трансплантации почки [37]. K.J. Gunnerson и соавт., исследуя ряд маркёров, включая TIMP-2, на предмет возможности их использования для прогноза ОПП, пришли к заключению, что повышение уровня TIMP-2 в моче — надёжный прогностический критерий развития ОПП, причём отражающий степень повреждения (от умеренной до тяжёлой) у пациентов, перенёсших хирургические вмешательства [38]. О большой ценности TIMP-2 говорит и то, что в некоторых странах одобрено определение этого биомаркёра для оценки степени ОПП [15].

В нашем исследовании уровень ещё одного маркёра — кальбиндина-D — отражал воздействие ДУВЛ на паренхиму почки. В отличие от NGAL, L-FABP и TIMP-2, степень его увеличения была не столь выраженная, но, как и три ранее рассмотренных маркёра, концентрация кальбиндина-D также возвращалась к исходному уровню на 3-й точке исследования. В ряде работ этот маркёр показал свою эффективность в оценке почечного повреждения, например, обусловленного токсическим воздействием лекарственных препаратов и рядом хирургических вмешательств на почке (таких, как частичная нефрэктомия) [30].

Интересные данные были получены при изучении динамики KIM-1 в моче. Из всех биомаркёров, исследуемых нами в моче, уровень KIM-1 на 2-й точке исследования поднимался меньше всего (13%). Повышение концентрации этого биомаркёра было зафиксировано при ОПП, индуцированном приёмом цисплатина, алкилирующего средства, применяемого при химиотерапии и обладающего высокой нефротоксичностью [39]. Кроме того, недавно была опубликована работа, посвящённая исследованию уровня KIM-1 в моче у детей с диагностированным ОПП разной степени выраженности. Концентрация биомаркёра была значительно выше у детей с ОПП (независимо от его тяжести) по сравнению с детьми из контрольной группы [40].

Анализ динамики концентраций биомаркёров, определяемых нами в сыворотке крови, продемонстрировал, что среди рассмотренных молекул одной из самых показательных с точки зрения изменения её концентрации в ответ на ОПП является молекула ИЛ-18. В нашем исследовании уровень ИЛ-18 статистически значимо повышался сразу после ДУВЛ и оставался повышенным через 24 часа после ДУВЛ.

Ряд исследований также показал статистически значимое увеличение уровня ИЛ-18 при проведении ДУВЛ. Так, в работе S.F. Hughes и соавт. средние концентрации ИЛ-18 в плазме крови возрастали по сравнению с исходным уровнем и достигали максимума через 30 минут после операции, оставаясь повышенными через 120 и 240 минут. Однако рост этого показателя был статистически не значим (p=0,116), по-видимому, из-за небольшого количества участников исследования (n=12) [4]. I. Kardakos и соавт. показали отсутствие изменения концентрации ИЛ-18 в ответ на проведение сеанса ДУВЛ [33], однако другими группами авторов было показано статистически значимое повышение [41, 42]. Помимо ОПП, индуцированного ДУВЛ, повышение концентрации ИЛ-18 отмечалось у больных после кардиоторакальных операций и у взрослых пациентов с ОПП, возникшим на фоне лечения в условиях стационара [43–45].

Мы также исследовали динамику другого провоспалительного цитокина — ФНО-α. Отмеченное нами статистически значимое повышение концентрации ФНО-α через 24 часа после ДУВЛ по сравнению с показателями 2-й точки исследования свидетельствует о воспалительном ответе организма на повреждение и, соответственно, о повреждении паренхимы почек.

Уровень этого биомаркёра, как в моче, так и в сыворотке крови, изучался разными группами авторов. Так, D.L. Clark и соавт. провели два исследования, посвящённых оценке уровня экскреции ФНО-α с мочой после сеанса ДУВЛ у свиней. В первом исследовании авторы проводили сеанс дробления в агрессивных режимах (2000 ударно-волновых импульсов при силе удара 24 кВ). Через час после сеанса уровень экскреции ФНО-α выраженно повышался, однако уже через 4 часа экскреция ФНО-α снижалась до изначальных значений [46]. Во втором исследовании количество ударно-волновых импульсов было от 500 до 1000 при той же силе удара. В ответ на такое воздействие значимого повышения уровня экскреции ФНО-α с мочой обнаружено не было [46]. Концентрация ФНО-α в моче была также исследована в клинических условиях на группе пациентов, которым был проведено дробление конкремента в довольно агрессивных режимах (2500 ударно-волновых импульсов). Однако значимого изменения уровня маркёра не произошло [47]. S.F. Hughes и соавт. также проводили оценку концентрации ФНО-α в сыворотке крови: был показан статистически значимый рост маркёра после ДУВЛ с пиком через 30 минут после сеанса [5].

Такие рассмотренные нами показатели, как концентрация IGFBP-7 и цистатина С в крови, не показали своей роли в качестве ранних маркёров повреждения почки у детей при проведении ДУВЛ. Уровни данных маркёров значимо не изменялись в первый час и через 24 часа после литотрипсии. В литературе описаны противоречивые данные о динамике изменения этих маркёров в крови. Так, E. Milišić и соавт. провели оценку динамики концентрации цистатина С при проведении ДУВЛ у детей и подростков. По их данным, уровень маркёра в сыворотке крови значительно повышался не сразу, а в течение первых четырёх дней после лечения [48]. А в работе I. Kardakos и соавт. представлены данные о повышении концентрации цистатина С в сыворотке крови через 6 часов после ДУВЛ [33].

Анализируя полученные данные, хочется отметить ряд выводов и закономерностей. Биомаркёры, обнаруживаемые в моче (NGAL, L-FABP, TIMP-2, кальбиндин-D, KIM-1), обладают большей чувствительностью и специфичностью для определения ДУВЛ-индуцированного ОПП. Изменения концентрации указанных биомаркёров в моче происходят на более ранних сроках по сравнению с сывороточными маркёрами. В то время как концентрации провоспалительных цитокинов (ИЛ-18, ФНО-α), определяемых в сыворотке крови, имели тенденцию к медленному росту на протяжении первых суток после ДУВЛ и в нашем исследовании достигали максимального значения на 3-й точке, т.е. через 24 часа после процедуры. IGFBP-1 и цистатин С не показали значимого изменения концентрации в первые сутки после проведения ДУВЛ.

Стоит также отметить, что концентрация изученных нами биомаркёров в моче через 24 часа снижалась до базального уровня или даже ниже. На наш взгляд, это обусловлено повышенным употреблением жидкости и проведением инфузионной терапии в сочетании с диуретиком с литокинетической целью. Можно полагать, что при отсутствии вышеуказанной терапии концентрация маркёров в моче была бы на уровне базальной или несколько выше.

ЗАКЛЮЧЕНИЕ

Несмотря на то, что ДУВЛ, по мнению большинства урологов, является неинвазивным методом лечения, каждый проведённый сеанс приводит к ОПП, контроль за уровнем которого особенно важен в педиатрической практике. Достоверно оценить степень этого повреждения возможно с помощью анализа концентрации изученных нами биомаркёров в моче и сыворотке крови. Полученные нами данные могут обеспечить биологическую основу для проведения будущих исследований, направленных на разработку методов, позволяющих уменьшить степень повреждения почек при ДУВЛ, и тем самым оптимизировать этот метод лечения.

ДОПОЛНИТЕЛЬНАЯ ИНФОРМАЦИЯ

Источник финансирования. Авторы заявляют об отсутствии внешнего финансирования при проведении исследования и подготовке рукописи.

Конфликт интересов. Авторы декларируют отсутствие явных и потенциальных конфликтов интересов, связанных с публикацией настоящей статьи.

Вклад авторов. Все авторы подтверждают соответствие своего авторства международным критериям ICMJE (все авторы внесли существенный вклад в разработку концепции, проведение исследования и подготовку статьи, прочли и одобрили финальную версию перед публикацией). Наибольший вклад распределён следующим образом: Зоркин С.Н. — концепция исследования, научное консультирование, редактирование статьи; Никулин О.Д. — сбор фактического материала, статистический анализ данных исследования, написание текста; Семикина Е.Л. — концепция исследования, редактирование статьи; Сновская М.А. — проведение лабораторного этапа исследования, консультирование по вопросам лабораторной диагностики; Шахновский Д.С. — сбор фактического материала; Баязитов Р.Р. — статистическая обработка полученных данных, сбор фактического материала.

Этический комитет. Протокол исследования был одобрен локальным этическим комитетом ФГАУ "НМИЦ здоровья детей" МЗ РФ 25.11.2021, протокол №11. Одобрение и процедуру проведения протокола получали по принципам Хельсинкской конвенции.

Информированное согласие на публикацию. Авторы получили письменное согласие на публикацию медицинских данных от пациентов или их законных представителей.

ADDITIONAL INFORMATION

Funding source. This study was not supported by any external sources of funding.

Competing interests. The authors declare that they have no competing interests.

Authors' contribution. All authors made a substantial contribution to the conception of the work, acquisition, analysis, interpretation of data for the work, drafting and revising the work, final approval of the version to be published and agree to be accountable for all aspects of the work. Zorkin SN — research concept, scientific consulting, manuscript editing; Nikulin OD — collection of factual material, statistical analysis of research data, manuscript writing; Semikina EL — research concept, manuscript editing; Snovskaya MA — conducting the laboratory stage of the study, consulting on laboratory diagnostics; Shakhnovsky DS — collection factual material; Bayazitov RR — statistical processing of the data obtained, collection of factual material.

Ethics approval. The protocol of the study was approved by the local ethics committee of the Federal State Educational Institution "NMIC of Children's Health" Ministry of Health of the Russian Federation 25.11.2021, Protocol No. 11. The approval and procedure for the protocol were obtained according to the principles of the Helsinki Convention.

Consent for publication. Written consent was obtained from the patients or their legal guardians for publication of relevant medical information within the manuscript.

СПИСОК ЛИТЕРАТУРЫ

1. Gadzhiev N., Prosyannikov M., Malkhasyan V., et al. Urolithiasis prevalence in the Russian Federation: Analysis of trends over a 15-year period // World J Urol. 2021. Vol. 39, N 10. P. 3939-3941. EDN: SUSDKJ doi: 10.1007/s00345-021-03729-y

2. Talso M., Tefik T., Mantica G., et al. Extracorporeal shockwave lithotripsy: Current knowledge and future perspectives // Minerva Urol Nefrol. 2019. Vol. 71, N 4. P. 365-372. doi: 10.23736/S0393-2249.19.03415-5

3. Зоркин С.Н., Никулин О.Д., Шахновский Д.С. Дистанционная ударно-волновая литотрипсия в лечении мочекаменной болезни у детей: виды и возможности (обзор литературы) // Детская хирургия. 2022. Т. 26, № 6. С. 321-326. EDN: IYZCXD doi: 10.55308/1560-9510-2022-26-6-321-326

4. Hughes S.F., Jones N., Thomas-Wright S.J., et al. Shock wave lithotripsy, for the treatment of kidney stones, results in changes to routine blood tests and novel biomarkers: A prospective clinical pilot-study // Eur J Med Res. 2020. Vol. 25, N 1. P. 18. doi: 10.1186/s40001-020-00417-2

5. Milišić E., Alić J., Zvizdić Z., et al. Urinary neutrophil gelatinase-associated lipocalin level as a biomarker of acute kidney injury following extracorporeal shock wave lithotripsy // Cent European J Urol. 2021. Vol. 74, N 4. P. 579-587. EDN: DPGUHH doi: 10.5173/ceju.2021.0174

6. Назаров Т.Х., Комяков Б.К., Рычков И.В., и др. Роль маркеров острого повреждения почек при проведении литотрипсии конкрементов высокой плотности // Урология. 2019. № 1. С. 23-27. EDN: FKKLMH doi: 10.18565/urology.2019.1.23-27

7. Clark D.L., Connors B.A., Evan A.P., et al. Localization of renal oxidative stress and inflammatory response after lithotripsy // BJU Int. 2009. Vol. 103, N 11. P. 1562-1568. doi: 10.1111/j.1464-410X.2008.08260.x

8. Krambeck A.E., Gettman M.T., Rohlinger A.L., et al. Diabetes mellitus and hypertension associated with shock wave lithotripsy of renal and proximal ureteral stones at 19 years of followup // J Urol. 2006. Vol. 175, N 5. P. 1742-1747. doi: 10.1016/S0022-5347(05)00989-4

9. Wu Q., Liang R., Huang Y., et al. Association between renal urolithiasis after extracorporeal shock wave lithotripsy therapy and new-onset hypertension: An updated meta-analysis // J Int Med Res. 2021. Vol. 49, N 4. P. 3000605211002003. doi: 10.1177/03000605211002003

10. Dzięgała M., Krajewski W., Kołodziej A., et al. Evaluation and physiopathology of minor transient shock wave lithotripsy--induced renal injury based on urinary biomarkers levels // Cent European J Urol. 2018. Vol. 71, N 2. P. 214-220. doi: 10.5173/ceju.2018.1629

11. Willis L.R., Evan A.P., Connors B.A., et al. Relationship between kidney size, renal injury, and renal impairment induced by shock wave lithotripsy // J Am Soc Nephrol. 1999. Vol. 10, N 8. P. 1753-1762. doi: 10.1681/ASN.V1081753

12. Dalton R.N. Serum creatinine and glomerular filtration rate: Perception and reality // Clin Chem. 2010. Vol. 56, N 5. P. 687-689. doi: 10.1373/clinchem.2010.144261

13. Liu X., Guan Y., Xu S., et al. Early predictors of acute kidney injury: A narrative review // Kidney Blood Press Res. 2016. Vol. 41, N 5. P. 680-700. doi: 10.1159/000447937

14. Oh D.J. A long journey for acute kidney injury biomarkers // Ren Fail. 2020. Vol. 42, N 1. P. 154-165. doi: 10.1080/0886022X.2020.1721300

15. Wołyniec W., Ratkowski W., Renke J., Renke M. Changes in novel AKI biomarkers after exercise. A systematic review // Int J Mol Sci. 2020. Vol. 21, N 16. P. 5673. doi: 10.3390/ijms21165673

16. Annamalai S.K., Kapur N.K. Contrast induced nephropathy after coronary or vascular intervention: More biomarkers than answers // Catheter Cardiovasc Interv. 2018. Vol. 91, N 7. P. 1192-1193. doi: 10.1002/ccd.27671

17. Yuan S.M. Acute kidney injury after cardiac surgery: Risk factors and novel biomarkers // Braz J Cardiovasc Surg. 2019. Vol. 34, N 3. P. 352-360. doi: 10.21470/1678-9741-2018-0212

18. Zhang Y.L., Qiao S.K., Wang R.Y., Guo X.N. NGAL attenuates renal ischemia/reperfusion injury through autophagy activation and apoptosis inhibition in rats // Chem Biol Interact. 2018. N 289. P. 40-46. doi: 10.1016/j.cbi.2018.04.018

19. Kachko A., Costafreda M.I., Zubkova I., et al. Determinants in the Ig variable domain of human HAVCR1 (TIM-1) are required to enhance hepatitis C virus entry // J Virol. 2018. Vol. 92, N 6. P. e01742-17. EDN: YFLEPB doi: 10.1128/JVI.01742-17

20. Bank J.R., van der Pol P., Vreeken D., et al. Kidney injury molecule-1 staining in renal allograft biopsies 10 days after transplantation is inversely correlated with functioning proximal tubular epithelial cells // Nephrol Dialysis Transplant. 2017. Vol. 32, N 12. P. 2132-2141. doi: 10.1093/ndt/gfx286

21. Мирошкина И.В., Грицкевич А.А., Байтман Т.П., и др. Роль маркеров острого повреждения почки в оценке функции почки при ее ишемии // Экспериментальная и клиническая урология. 2018. № 4. С. 114-121. EDN: VRTKPJ

22. Lin X., Yuan J., Zhao Y., Zha Y. Urine interleukin-18 in prediction of acute kidney injury: A systemic review and meta-analysis // J Nephrol. 2015. Vol. 28, N 1. P. 7-16. EDN: YZOJLD doi: 10.1007/s40620-014-0113-9

23. Wang S., Zhang Z., Wang J., Miao H. MiR-107 induces TNF-α secretion in endothelial cells causing tubular cell injury in patients with septic acute kidney injury // Biochem Biophys Res Commun. 2017. Vol. 483, N 1. P. 45-51. doi: 10.1016/j.bbrc.2017.01.013

24. Yamamoto T., Noiri E., Ono Y., et al. Renal L-type fatty acid-binding protein in acute ischemic injury // J Am Soc Nephrol. 2007. Vol. 18, N 11. P. 2894-2902. doi: 10.1681/ASN.2007010097

25. Schrezenmeier E.V., Barasch J., Budde K., et al. Biomarkers in acute kidney injury--pathophysiological basis and clinical performance // Acta Physiologica. 2017. Vol. 219, N 3. P. 556-574. EDN: YVTLYF doi: 10.1111/apha.12764

26. Fagerberg L., Hallström B.M., Oksvold P., et al. Analysis of the human tissue-specific expression by genome-wide integration of transcriptomics and antibody-based proteomics // Mol Cell Proteomics. 2014. Vol. 13, N 2. P. 397-406. EDN: MTOMUS doi: 10.1074/mcp.M113.035600

27. Ortega L.M., Heung M. The use of cell cycle arrest biomarkers in the early detection of acute kidney injury. Is this the new renal troponin? // Nefrología (Engl Ed). 2018. Vol. 38, N 4. P. 361-367. doi: 10.1016/j.nefro.2017.11.013

28. Emlet D.R., Pastor-Soler N., Marciszyn A., et al. Insulin-like growth factor binding protein 7 and tissue inhibitor of metalloproteinases-2: Differential expression and secretion in human kidney tubule cells // Am J Physiol Renal Physiol. 2017. Vol. 312, N 2. P. F284-296. EDN: YXCIST doi: 10.1152/ajprenal.00271.2016

29. Johnson A.C., Zager R.A. Mechanisms underlying increased TIMP2 and IGFBP7 urinary excretion in experimental AKI // J Am Soc Nephrol. 2018. Vol. 29, N 8. P. 2157-2167. doi: 10.1681/ASN.2018030265

30. Lane B.R., Babitz S.K., Vlasakova K., et al. Evaluation of urinary renal biomarkers for early prediction of acute kidney injury following partial nephrectomy: A feasibility study // Eur Urol Focus. 2020. Vol. 6, N 6. P. 1240-1247. doi: 10.1016/j.euf.2018.10.017

31. George B., Szilagyi J.T., Joy M.S., Aleksunes L.M. Regulation of renal calbindin expression during cisplatin-induced kidney injury // J Biochem Mol Toxicol. 2022. Vol. 36, N 7. P. e23068. EDN: FQRRTU doi: 10.1002/jbt.23068

32. Vittori M., Baroni S., Ferraro P.M., et al. Neutrophil gelatinase-associated lipocalin (NGAL) value changes before and after shock wave lithotripsy // Urolithiasis. 2017. Vol. 45, N 4. P. 347-351. doi: 10.1007/s00240-016-0932-3

33. Kardakos I.S., Volanis D.I., Kalikaki A., et al. Evaluation of neutrophil gelatinase-associated lipocalin, interleukin-18, and cystatin C as molecular markers before and after unilateral shock wave lithotripsy // Urology. 2014. Vol. 84, N 4. P. 783-788. doi: 10.1016/j.urology.2014.05.034

34. Codorniu A., Lemasle L., Legrand M., et al. Methods used to assess the performance of biomarkers for the diagnosis of acute kidney injury: A systematic review and meta-analysis // Biomarkers. 2018. Vol. 23, N 8. P. 766-772. doi: 10.1080/1354750X.2018.1493616

35. Okuda H., Obata Y., Kamijo-Ikemori A., Inoue S. Quantitative and qualitative analyses of urinary L-FABP for predicting acute kidney injury after emergency laparotomy // J Anesth. 2022. Vol. 36, N 1. P. 38-45. EDN: AMDCCM doi: 10.1007/s00540-021-03003-w

36. Griffin B.R., Faubel S., Edelstein C.L. Biomarkers of drug-induced kidney toxicity // Ther Drug Monit. 2019. Vol. 41, N 2. P. 213-226. doi: 10.1097/FTD.0000000000000589

37. Yang J., Lim S.Y., Kim M.G., et al. Urinary Tissue inhibitor of metalloproteinase and insulin-like growth factor-7 as early biomarkers of delayed graft function after kidney transplantation // Transplant Proc. 2017. Vol. 49, N 9. P. 2050-2054. doi: 10.1016/j.transproceed.2017.09.023

38. Gunnerson K.J., Shaw A.D., Chawla L.S., et al. TIMP2/IGFBP7 biomarker panel accurately predicts acute kidney injury in high-risk surgical patients // J Trauma Acute Care Surg. 2016. Vol. 80, N 2. P. 243-249. doi: 10.1097/TA.0000000000000912

39. George B., Joy M.S., Aleksunes L.M. Urinary protein biomarkers of kidney injury in patients receiving cisplatin chemotherapy // Exp Biol Med. 2018. Vol. 243, N 3. P. 272-282. doi: 10.1177/1535370217745302

40. Fazel M., Sarveazad A., Mohamed Ali K., et al. Accuracy of urine kidney injury molecule-1 in predicting acute kidney injury in children; a systematic review and meta-analysis // Arch Acad Emerg Med. 2020. Vol. 8, N 1. P. e44.

41. Ng C.F., Lo A.K., Lee K.W., et al. A prospective, randomized study of the clinical effects of shock wave delivery for unilateral kidney stones: 60 versus 120 shocks per minute // J Urol. 2012. Vol. 188, N 3. P. 837-842. doi: 10.1016/j.juro.2012.05.009

42. Bantis A., Tsakaldimis G., Zissimopoulos A., et al. Can tumor necrosis factor a (TNF-a) and interleukin 6 (IL-6) be used as prognostic markers of infection following ureteroscopic lithrotripsy and extracorporeal shock wave lithotripsy for ureteral stones? // Hell J Nucl Med. 2015. Vol. 18, Suppl. 1. P. 160.

43. Yuan S.M. Acute kidney injury after cardiac surgery: Risk factors and novel biomarkers // Braz J Cardiovasc Surg. 2019. Vol. 34, N 3. P. 352-360. doi: 10.21470/1678-9741-2018-0212

44. Gan J., Zhou X. Comparison of urine neutrophil gelatinase-associated lipocalin and interleukin-18 in prediction of acute kidney injury in adults // Medicine. 2018. Vol. 97, N 39. P. e12570. doi: 10.1097/MD.0000000000012570

45. Pan H.C., Yang S.Y., Chiou T.T., et al. Comparative accuracy of biomarkers for the prediction of hospital-acquired acute kidney injury: A systematic review and meta-analysis // Crit Care. 2022. Vol. 26, N 1. P. 349. EDN: HEITPL doi: 10.1186/s13054-022-04223-6

46. Clark D.L., Connors B.A., Evan A.P., et al. Effect of shock wave number on renal oxidative stress and inflammation // BJU Int. 2011. Vol. 107, N 2. P. 318-322. doi: 10.1111/j.1464-410X.2010.09311.x

47. Goktas C., Coskun A., Bicik Z., et al. Evaluating ESWL-induced renal injury based on urinary TNF-α, IL-1α, and IL-6 levels // Urol Res. 2012. Vol. 40, N 5. P. 569-573. doi: 10.1007/s00240-012-0467-1

48. Milišić E., Zvizdić Z., Jonuzi A., et al. Short-term changes in renal function in children and adolescents undergoing extracorporeal shock wave lithotripsy // Med Glas (Zenica). 2019. Vol. 16, N 2. P. 224-230. doi: 10.17392/1036-19

REFERENCES

1. Gadzhiev N, Prosyannikov M, Malkhasyan V, et al. Urolithiasis prevalence in the Russian Federation: Analysis of trends over a 15-year period. *World J Urol.* 2021;39(10):3939-3944. EDN: SUSDKJ doi: 10.1007/s00345-021-03729-y

2. Talso M, Tefik T, Mantica G, et al. Extracorporeal shockwave lithotripsy: Current knowledge and future perspectives. *Minerva Urol Nefrol.* 2019;71(4):365-372. doi: 10.23736/S0393-2249.19.03415-5

3. Zorkin SN, Nikulin OD, Shahnovskiy DS. Remote shock wave lithotripsy in the treatment of urolithiasis in children: Types and possibilities. *Detskaya khirurgiya (Russian Journal of Pediatric Surgery).* 2023;26(6):321-326. EDN: IYZCXD doi: 10.55308/1560-9510-2022-26-6-321-326

4. Hughes SF, Jones N, Thomas-Wright SJ, et al. Shock wave lithotripsy, for the treatment of kidney stones, results in changes to

routine blood tests and novel biomarkers: A prospective clinical pilot-study. *Eur J Med Res.* 2020;25(1):18. doi: 10.1186/s40001-020-00417-2

5. Milišić E, Alić J, Zvizdić Z, et al. Urinary neutrophil gelatinase-associated lipocalin level as a biomarker of acute kidney injury following extracorporeal shock wave lithotripsy. *Cent Eur J Urol.* 2021;74(4):579-587. EDN: DPGUHH doi: 10.5173/ceju.2021.0174

6. Nazarov TK, Komyakov BK, Rychkov IV, et al. Role of biomarkers of acute kidney damage during lithotripsy of high-density stones. *Urologiia.* 2019;(1):23-27. EDN: FKKLMH doi: 10.18565/urology.2019.1.23-27

7. Clark DL, Connors BA, Evan AP, et al. Localization of renal oxidative stress and inflammatory response after lithotripsy. *BJU Int.* 2009;103(11):1562-1568. doi: 10.1111/j.1464-410X.2008.08260.x

8. Krambeck AE, Gettman MT, Rohlinger AL, et al. Diabetes mellitus and hypertension associated with shock wave lithotripsy of renal and proximal ureteral stones at 19 years of followup. *J Urol.* 2006;175(5):1742-1747. doi: 10.1016/S0022-5347(05)00989-4

9. Wu Q, Liang R, Huang Y, et al. Association between renal urolithiasis after extracorporeal shock wave lithotripsy therapy and new-onset hypertension: An updated meta-analysis. *J Int Med Res.* 2021;49(4):3000605211002003. doi: 10.1177/03000605211002003

10. Dzięgała M, Krajewski W, Kołodziej A, et al. Evaluation and physiopathology of minor transient shock wave lithotripsy--induced renal injury based on urinary biomarkers levels. *Cent Eur J Urol.* 2018;71(2):214-220. doi: 10.5173/ceju.2018.1629

11. Willis LR, Evan AP, Connors BA, et al. Relationship between kidney size, renal injury, and renal impairment induced by shock wave lithotripsy. *J Am Soc Nephrol.* 1999;10(8):1753-1762. doi: 10.1681/ASN.V1081753

12. Dalton RN. Serum creatinine and glomerular filtration rate: perception and reality. *Clin Chem.* 2010;56(5):687-689. doi: 10.1373/clinchem.2010.144261

13. Liu X, Guan Y, Xu S, et al. Early predictors of acute kidney injury: A narrative review. *Kidney Blood Press Res.* 2016;41(5):680-700. doi: 10.1159/000447937

14. Oh DJ. A long journey for acute kidney injury biomarkers. *Ren Fail.* 2020;42(1):154-165. doi: 10.1080/0886022X.2020.1721300

15. Wołyniec W, Ratkowski W, Renke J, Renke M. Changes in novel AKI biomarkers after exercise: A systematic review. *Int J Mol Sci.* 2020;21(16):5673 doi: 10.3390/ijms21165673

16. Annamalai SK, Kapur NK. Contrast induced nephropathy after coronary or vascular intervention: More biomarkers than answers. *Catheter Cardiovasc Interv.* 2018;91(7):1192-1193. doi: 10.1002/ccd.27671

17. Yuan SM. Acute kidney injury after cardiac surgery: Risk factors and novel biomarkers. *Braz J Cardiovasc Surg.* 2019;34(3):352-360. doi: 10.21470/1678-9741-2018-0212

18. Zhang YL, Qiao SK, Wang RY, Guo XN. NGAL attenuates renal ischemia/reperfusion injury through autophagy activation and apoptosis inhibition in rats. *Chem Biol Interact.* 2018;(289):40-46. doi: 10.1016/j.cbi.2018.04.018

19. Kachko A, Costafreda MI, Zubkova I, et al. Determinants in the Ig variable domain of human HAVCR1 (TIM-1) are required to enhance hepatitis C virus entry. *J Virol.* 2018;92(6):e01742-17. EDN: YFLEPB doi: 10.1128/JVI.01742-17

20. Bank JR, van der Pol P, Vreeken D, et al. Kidney injury molecule-1 staining in renal allograft biopsies 10 days after transplantation is inversely correlated with functioning proximal tubular epithelial cells. *Nephrol Dialysis Transplant.* 2017;32(12):2132-2141. doi: 10.1093/ndt/gfx286

21. Miroshkina IV, Grickevich AA, Baytman TP, et al. The role of markers of acute kidney damage in assessing kidney function with its ischemia. *Exp Clin Urol.* 2018;(4):114-121. EDN: VRTKPJ

22. Lin X, Yuan J, Zhao Y, Zha Y. Urine interleukin-18 in prediction of acute kidney injury: A systemic review and meta-analysis. *J Nephrol.* 2015;28(1):7-16. EDN: YZOJLD doi: 10.1007/s40620-014-0113-9

23. Wang S, Zhang Z, Wang J, Miao H. MiR-107 induces TNF-α secretion in endothelial cells causing tubular cell injury in patients with septic acute kidney injury. *Biochem Biophys Res Commun.* 2017;483(1):45-51. doi: 10.1016/j.bbrc.2017.01.013

24. Yamamoto T, Noiri E, Ono Y, et al. Renal L-type fatty acid-binding protein in acute ischemic injury. *J Am Soc Nephrol.* 2007;18(11):2894-2902. doi: 10.1681/ASN.2007010097

25. Schrezenmeier EV, Barasch J, Budde K, et al. Biomarkers in acute kidney injury--pathophysiological basis and clinical performance. *Acta Physiologica.* 2017;219(3):556-574. EDN: YVTLYF doi: 10.1111/apha.12764

26. Fagerberg L, Hallström BM, Oksvold P, et al. Analysis of the human tissue-specific expression by genome-wide integration of transcriptomics and antibody-based proteomics. *Mol Cell Proteomics.* 2014;13(2):397-406. EDN: MTOMUS doi: 10.1074/mcp.M113.035600

27. Ortega LM, Heung M. The use of cell cycle arrest biomarkers in the early detection of acute kidney injury. Is this the new renal troponin? *Nefrología (Engl Ed).* 2018;38(4):361-367. doi: 10.1016/j.nefro.2017.11.013

28. Emlet DR, Pastor-Soler N, Marciszyn A, et al. Insulin-like growth factor binding protein 7 and tissue inhibitor of metalloproteinases-2: Differential expression and secretion in human kidney tubule cells. *Am J Physiol Renal Physiol.* 2017;312(2):F284-296. EDN: YXCIST doi: 10.1152/ajprenal.00271.2016

29. Johnson AC, Zager RA. Mechanisms underlying increased TIMP2 and IGFBP7 urinary excretion in experimental AKI. *J Am Soc Nephrol.* 2018;29(8):2157-2167. doi: 10.1681/ASN.2018030265

30. Lane BR, Babitz SK, Vlasakova K, et al. Evaluation of urinary renal biomarkers for early prediction of acute kidney injury following partial nephrectomy: A feasibility study. *Eur Urol Focus.* 2020;6(6):1240-1247. doi: 10.1016/j.euf.2018.10.017

31. George B, Szilagyi JT, Joy MS, Aleksunes LM. Regulation of renal calbindin expression during cisplatin-induced kidney injury. *J Biochem Mol Toxicol.* 2022;36(7):e23068. EDN: FQRRTU doi: 10.1002/jbt.23068

32. Vittori M, Baroni S, Ferraro PM, et al. Neutrophil gelatinase-associated lipocalin (NGAL) value changes before and after shock wave lithotripsy. *Urolithiasis.* 2017;45(4):347-351. doi: 10.1007/s00240-016-0932-3

33. Kardakos IS, Volanis DI, Kalikaki A, et al. Evaluation of neutrophil gelatinase-associated lipocalin, interleukin-18, and cystatin C as molecular markers before and after unilateral shock wave lithotripsy. *Urology.* 2014;84(4):783-788. doi: 10.1016/j.urology.2014.05.034

34. Codorniu A, Lemasle L, Legrand M, et al. Methods used to assess the performance of biomarkers for the diagnosis of acute kidney injury: A systematic review and meta-analysis. *Biomarkers.* 2018;23(8):766-772. doi: 10.1080/1354750X.2018.1493616

35. Okuda H, Obata Y, Kamijo-Ikemori A, Inoue S. Quantitative and qualitative analyses of urinary L-FABP for predicting acute kidney injury after emergency laparotomy. *J Anesth.* 2022;36(1):38-45. EDN: AMDCCM doi: 10.1007/s00540-021-03003-w

36. Griffin BR, Faubel S, Edelstein CL. Biomarkers of drug-induced kidney toxicity. *Ther Drug Monit.* 2019;41(2):213-226. doi: 10.1097/FTD.0000000000000589

37. Yang J, Lim SY, Kim MG, et al. Urinary tissue inhibitor of metalloproteinase and insulin-like growth factor-7 as early biomarkers of delayed graft function after kidney transplantation. *Transplant Proc.* 2017;49(9):2050-2054. doi: 10.1016/j.transproceed.2017.09.023
38. Gunnerson KJ, Shaw AD, Chawla LS, et al. TIMP2/IGFBP7 biomarker panel accurately predicts acute kidney injury in high-risk surgical patients. *J Trauma Acute Care Surg.* 2016;80(2):243-249. doi: 10.1097/TA.0000000000000912
39. George B, Joy MS, Aleksunes LM. Urinary protein biomarkers of kidney injury in patients receiving cisplatin chemotherapy. *Exp Biol Med.* 2018;243(3):272-282. doi: 10.1177/1535370217745302
40. Fazel M, Sarveazad A, Mohamed Ali K, et al. Accuracy of urine kidney injury molecule-1 in predicting acute kidney injury in children; a systematic review and meta-analysis. *Arch Acad Emerg Med.* 2020;8(1):e44.
41. Ng CF, Lo AK, Lee KW, et al. A prospective, randomized study of the clinical effects of shock wave delivery for unilateral kidney stones: 60 versus 120 shocks per minute. *J Urol.* 2012;188(3):837-842. doi: 10.1016/j.juro.2012.05.009
42. Bantis A, Tsakaldimis G, Zissimopoulos A, et al. Can tumor necrosis factor a (TNF-a) and interleukin 6 (IL-6) be used as prognostic markers of infection following ureteroscopic lithrotripsy and extracorporeal shock wave lithotripsy for ureteral stones? *Hell J Nucl Med.* 2015;18(Suppl 1):160.
43. Yuan SM. Acute kidney injury after cardiac surgery: Risk factors and novel biomarkers. *Braz J Cardiovasc Surg.* 2019;34(3):352-360. doi: 10.21470/1678-9741-2018-0212
44. Gan J, Zhou X. Comparison of urine neutrophil gelatinase-associated lipocalin and interleukin-18 in prediction of acute kidney injury in adults. *Medicine.* 2018;97(39):e12570. doi: 10.1097/MD.0000000000012570
45. Pan HC, Yang SY, Chiou TT, et al. Comparative accuracy of biomarkers for the prediction of hospital-acquired acute kidney injury: A systematic review and meta-analysis. *Crit Care.* 2022;26(1):349. EDN: HEITPL doi: 10.1186/s13054-022-04223-6
46. Clark DL, Connors BA, Evan AP, et al. Effect of shock wave number on renal oxidative stress and inflammation. *BJU Int.* 2011;107(2):318-322. doi: 10.1111/j.1464-410X.2010.09311.x
47. Goktas C, Coskun A, Bicik Z, et al. Evaluating ESWL-induced renal injury based on urinary TNF-α, IL-1α, and IL-6 levels. *Urol Res.* 2012;40(5):569-573. doi: 10.1007/s00240-012-0467-1
48. Milišić E, Zvizdić Z, Jonuzi A, et al. Short-term changes in renal function in children and adolescents undergoing extracorporeal shock wave lithotripsy. *Med Glas (Zenica).* 2019;16(2):224-230. doi: 10.17392/1036-19

ОБ АВТОРАХ

*** Никулин Олег Даниилович**;
адрес: Россия, 119296, Москва, Ломоносовский пр-т, д. 2, стр. 1;
ORCID: 0000-0003-3640-9994;
e-mail: dr.nikulin.oleg@yandex.ru

Зоркин Сергей Николаевич, д-р мед. наук, профессор;
ORCID: 0000-0002-2731-5008;
eLibrary SPIN: 4762-8837;
e-mail: zorkin@nczd.ru

Семикина Елена Леонидовна, д-р мед. наук;
ORCID: 0000-0001-8923-4652;
eLibrary SPIN: 3647-4967;
e-mail: semikina@nczd.ru

Сновская Марина Андреевна, канд. мед. наук;
ORCID: 0000-0002-5263-6743;
eLibrary SPIN: 9899-1095;
e-mail: snows@inbox.ru

Шахновский Дмитрий Сергеевич;
ORCID: 0000-0003-2883-2493;
eLibrary SPIN: 4946-0848;
e-mail: shahnovskii_dmit@mail.ru

Баязитов Римир Радикович;
ORCID: 0000-0002-2809-1894;
e-mail: krasik17@yandex.ru

AUTHORS' INFO

*** Oleg D. Nikulin**;
address: 2 bldg 1 Lomonosovsky prospekt, 119991 Moscow, Russia;
ORCID: 0000-0003-3640-9994;
e-mail: dr.nikulin.oleg@yandex.ru

Sergey N. Zorkin, MD, Dr. Sci. (Medicine), Professor;
ORCID: 0000-0002-2731-5008;
eLibrary SPIN: 4762-8837;
e-mail: zorkin@nczd.ru

Elena L. Semikina, MD, Dr. Sci. (Medicine);
ORCID: 0000-0001-8923-4652;
eLibrary SPIN: 3647-4967;
e-mail: semikina@nczd.ru

Marina A. Snovskaya, MD, Cand. Sci. (Medicine);
ORCID: 0000-0002-5263-6743;
eLibrary SPIN: 9899-1095;
e-mail: snows@inbox.ru

Dmitriy S. Shakhnovskiy, MD;
ORCID: 0000-0003-2883-2493;
eLibrary SPIN: 4946-0848;
e-mail: shahnovskii_dmit@mail.ru

Rimir R. Bayazitov, MD;
ORCID: 0000-0002-2809-1894;
e-mail: krasik17@yandex.ru

***** Автор, ответственный за переписку / Corresponding author

DOI: https://doi.org/10.17816/ps634

Неудачи в консервативном лечении чрескапсульных повреждений селезенки у детей

И.А. Пикало, В.В. Подкаменев, О.А. Карабинская

Иркутский государственный медицинский университет, Иркутск, Россия

АННОТАЦИЯ

Обоснование. Особенностью чрескапсульных повреждений селезенки у детей является самопроизвольная остановка кровотечения из органа, что обусловливает возможность неоперативного лечения. Однако продолженное или отсроченное кровотечение рассматриваются в качестве факторов риска геморрагического шока и необходимости хирургического лечения.

Цель — изучить частоту встречаемости продолженного и отсроченного внутрибрюшинного кровотечения при неоперативном лечении травмы селезенки у детей.

Материалы и методы. В проспективное когортное исследование включены все пациенты (*n*=91) с чрескапсульной травмой селезенки, госпитализированные в Ивано-Матренинскую детскую клиническую больницу г. Иркутска за период с марта 2002 по декабрь 2022 г. Неудачное консервативное лечение рассматривалось как необходимость проведения любого хирургического вмешательства у ребенка с травмой селезенки.

Результаты. Из 91 пациента с травмой селезенки хирургическое лечение было выполнено в первые 2 ч четырем (4,4%) детям в связи с нестабильной гемодинамикой. Неоперативное лечение первоначально планировалось у 87 (95,6%) детей, из которых у 80 (87,9%) пациентов оно было успешным. Продолженное и отсроченное кровотечение наблюдалось у 23 детей (25,3%). Частота неудач в консервативном лечении составила 8,05% (7 из 87). Основной причиной безуспешного консервативного лечения явилось продолженное (*n*=5; 5,5%) и отсроченное (*n*=2; 2,2%) кровотечение, ведущее к гипотензии.

Заключение. Неудачи в консервативном лечении чрескапсульных повреждений селезенки у детей связаны с продолженным и отсроченным внутрибрюшинным кровотечением. Вероятность продолженного кровотечения составляет 5,5%, отсроченного — 2,2%.

Ключевые слова: травма селезенки; дети; гемоперитонеум; продолженное кровотечение; отсроченное кровотечение.

Как цитировать:
Пикало И.А., Подкаменев В.В., Карабинская О.А. Неудачи в консервативном лечении чрескапсульных повреждений селезенки у детей // Детская хирургия. 2023. Т. 27, № 6. С. 414–422. DOI: https://doi.org/10.17816/ps634

Рукопись получена: 04.02.2022 **Рукопись одобрена:** 13.11.2023 **Опубликована online:** 12.03.2024

DOI: https://doi.org/10.17816/ps634

Failures in the conservative treatment of transcapsular spleen injuries in children

Ilia A. Pikalo, Vladimir V. Podkamenev, Olga A. Karabinskaya

Irkutsk State Medical University, Irkutsk, Russia

ABSTRACT

BACKGROUND: Spontaneous arrest of bleeding from the spleen in children in case of transcapsular injuries is a fact which opens chances for non-surgical injury management. However, continued or delayed bleeding is a risk factor for hemorrhagic shock and conversion to surgery.

AIM: To study the incidence of continued and delayed intraperitoneal bleedings in non-operated spleen injuries in children.

MATERIALS AND METHODS: The prospective cohort study included patients with transcapsular spleen injuries who were hospitalized to the Children's Clinical Hospital in Irkutsk from March 2002 to December 2022. Failure of the conservative treatment means that there appeared a need for surgical intervention in a child with spleen injury.

RESULTS: Out of 91 patient with spleen injury, surgical interventions were performed in 4 (4.4%) children within the first two hours due to unstable hemodynamics. Non-operative care was originally planned in 87 (95.6%) children, of which 80 (87.9%) cases were successful. Continued and delayed bleeding was observed in 23 children (25.3%). The failure rate in conservative treatment was 8.05% (7 of 87). Main reasons for unsuccessful conservative treatment were continued (n=5; 5.5%) and delayed (n=2; 2.2%) bleeding leading to hypotension.

CONCLUSION: Failures of the conservative treatment of transcapsular spleen injuries in children are associated with continued and delayed intraperitoneal bleeding. The probability of continued bleeding is 5.5%, of delayed one — 2.2%.

Keywords: spleen injury; children; hemoperitoneum; prolonged bleeding; delayed bleeding.

To cite this article:
Pikalo IA, Podkamenev VV, Karabinskaya OA. Failures in the conservative treatment of transcapsular spleen injuries in children. *Russian Journal of Pediatric Surgery.* 2023;27(6):414–422. DOI: https://doi.org/10.17816/ps634

Submitted: 04.02.2023 **Accepted:** 13.11.2023 **Published online:** 12.03.2024

ВВЕДЕНИЕ

Особенностью чрескапсульных повреждений селезенки у детей является самопроизвольная остановка кровотечения из органа, что обусловливает умеренную кровопотерю, стабильность гемодинамики и возможность неоперативного лечения. Частота спонтанного гемостаза в первые часы после травмы и, следовательно, эффективность консервативного лечения повреждений селезенки у детей достигает 75–97,2% [1–5]. У детей со стабильной гемодинамикой неоперативное лечение становится стандартом медицинской помощи даже при разрывах селезенки 4–5-го классов [6].

Продолжающееся внутрибрюшинное кровотечение определяется с момента госпитализации и в процессе наблюдения и характеризуется нарастанием объема гемоперитонеума при ультразвуковом контроле и нестабильностью гемодинамики [7]. Отсроченное кровотечение проявляется вновь возобновившимся внутрибрюшинным истечением крови из селезенки через 48 часов после периода стабильной гемодинамики [8, 9]. Продолжающееся и отсроченное кровотечение рассматриваются в качестве факторов риска геморрагического шока и необходимости хирургического лечения [10].

Небольшое число публикаций, посвященных безуспешному консервативному лечению повреждений селезенки у детей, не позволяет в полной мере судить о частоте встречаемости продолженного и отсроченного кровотечения у этой когорты пациентов.

Цель — изучить частоту продолженного и отсроченного внутрибрюшинного кровотечения при неоперативном лечении чрескапсульных повреждений селезенки у детей.

МАТЕРИАЛЫ И МЕТОДЫ

В проспективное когортное исследование включены все пациенты с чрескапсульной травмой селезенки, госпитализированные в областное государственное автономное учреждение здравоохранения «Ивано-Матренинская детская клиническая больница» г. Иркутска в период с марта по декабрь 2022 года. Пациентам назначался постельный режим в течение 3 суток. Осуществлялся мониторинг физиологических функций (артериальное давление, частота пульса, диурез, температура) и лабораторных показателей. По показаниям проводилась инфузия глюкозо-солевых растворов, гемостатическая и антибактериальная терапия. Ультразвуковой контроль брюшной полости проводился каждые 2 ч в течение 6 ч, затем каждые 6 ч в течение суток, и впоследствии — 1 раз в день..

Состояние гемодинамики рассматривалось в качестве критерия консервативного или оперативного лечения пациентов с чрескапсульным разрывом селезенки. Рассчитывали шоковый индекс Альговера по отношению частоты сердечных сокращений за 1 мин (ЧСС) к величине систолического артериального давления (САД). Формула расчета шокового индекса:

$$ИА = ЧСС / САД$$

Использовали показатель шокового индекса с поправкой на детский возраст. Пороговые значения включали: >1,22 (возраст до 6 лет), >1,0 (7–12 лет) и >0,9 (13–16 лет) [11]. Повышенный шоковый индекс при поступлении и в процессе динамического наблюдения определялся как критерий гемодинамической нестабильности у ребенка.

Всем детям выполнялось ультразвуковое исследование (УЗИ) по FAST-протоколу (Focus Assessment with Sonography for Trauma — прицельная ультрасонография при травме) [12]. Для подсчета объема крови в полости брюшины оценивали свободную жидкость в малом тазу, в печеночно-почечном пространстве, между петель кишечника. Измеряли в поперечном сечении ширину (ш) и толщину (т), а в сагиттальном срезе длину (д) излившейся крови. Рассчитывали объем свободной жидкости по формуле для эллипсоида, которая установлена во всех современных ультразвуковых аппаратах:

$$V = 4 / 3\pi R_1R_2R_3 = 4 / 3\pi(д \times ш \times т) / 2 \approx д \times ш \times т \times 0{,}523$$

Тяжесть сочетанной травмы оценивалась по шкале ISS (Injury Severity Score) [13, 14].

Для установления степени кровопотери использовали следующие физиологические параметры ребенка: возраст, масса тела, должный возрасту и массе тела объем циркулирующей крови (ОЦК). ОЦК рассчитывали в соответствии с рекомендациями A.A. Riley (2010), согласно которым в возрасте от 6 мес до 2 лет он равен 75,4 мл/кг, 95% доверительный интервал (ДИ) — 68,5–82,3 мл/кг; в возрасте 2–5 лет — 75,7 мл/кг (ДИ 70,7–80,7 мл/кг); в возрасте 5–12 лет — 74,9 мл/кг (ДИ 67,3–82,6 мл/кг); в возрасте 12–17 лет — 71,4 мл/кг (ДИ 66,2–76,5 мл/кг) [15].

Неудачное консервативное лечение определялось как необходимость проведения любого хирургического вмешательства у ребенка с травмой селезенки.

Статистический анализ

Выборки данных проверяли на наличие и отсутствие нормального распределения при уровне значимости p <0,05 (частотная гистограмма, критерий Лиллиефорса, тест Шапиро–Уилка). Оценку значимости различий групп сравнения проводили непараметрическим методом, результаты представлены медианой, 25-м и 75-м квартилем, минимальным и максимальным значением вариационного ряда. Для 2 групп сравнения применяли критерий Манна–Уитни. Сравнение категориальных критериев проводили методом Хи-квадрат (χ^2). Для оценки связи между определенным исходом и фактором риска использовали отношение шансов (ОШ). Статистическая обработка данных проводилась с помощью компьютерных программ Statistica 10.1 (TIBCO, США), Microsoft Excel (Microsoft, США), Windows 2016 (Microsoft, США). Расчет ОШ проводился с помощью четырехпольных таблиц. За доверительную значимость принята величина $p \leqslant 0{,}05$.

DOI: https://doi.org/10.17816/ps634

РЕЗУЛЬТАТЫ

За 20-летний период в клинике наблюдался 91 пациент с закрытой травмой селезенки. Клинико-эпидемиологические характеристики пострадавших представлены в табл. 1.

Средний возраст пострадавших детей составил 11,0 (8,0; 13,0) года, при этом мальчиков наблюдалось в 3,5 раза больше (70 и 21 соответственно). Среднее время от момента травмы до поступления в хирургический стационар составляло 3,0 (1,5; 7,0) ч. Наиболее частым механизмом травмы являлись падение (с высоты собственного тела и кататравма) (63,7%) и автодорожные происшествия (24,2%). Изолированная травма наблюдалась у 59 (64,8%) детей, тогда как сочетанная травма селезенки встречалась с частотой 35,2% и наиболее часто вместе с черепно-мозговой (12,1%) и скелетной травмой (13,2%). Тяжесть повреждений, оцененная по шкале ISS, составила 9,0 (9,0; 10,0) балла у пациентов с неоперативным лечением по сравнению с 20,0 (13,0; 24,0) балла у детей с хирургическим лечением (p=0,000017).

Среди всех пациентов продолженное и отсроченное внутрибрюшинное кровотечение наблюдалось у 23 детей (25,3%). В группе пациентов с неоперативным лечением увеличение объема гемоперитонеума с момента поступления отмечалось у 16 (20%), а при хирургическом лечении — у 7 (63,6%) детей. Увеличение объема гемоперитонеума в процессе наблюдения повышает риск оперативного лечения в 7 раз (ОШ 7,0; 95% ДИ 1,8–26,9; p=0,0046).

Хирургическое лечение было выполнено у 4 (4,4%) детей в первые 2 часа с момента поступления, в связи с нестабильной гемодинамикой. Неоперативное лечение первоначально планировалось у 87 (95,6%) детей, из которых у 80 (87,9%) оно было успешным (рис. 1).

Таблица 1. Демографические и клинические характеристики пациентов
Table 1. Demographic and clinical characteristics of patients

Показатели	Всего пациентов (n=91)	Неоперативное лечение (n=80)	Хирургическое лечение (n=11)	p
Мальчики / девочки	70 / 21	60 / 20	10 / 1	0,24
Возраст, годы	11,0 (8,0; 13,0)	11,0 (8,0; 13,0)	13,0 (7,0; 14,0)	0,609
Механизм травмы, n (%):				
Автодорожная (пешеход)	12 (13,19)	9 (11,25)	3 (27,27)	0,044
Автодорожная (пассажир)	10 (10,99)	8 (10,0)	2 (18,18)	0,044
Кататравма	21 (23,08)	16 (20,0)	5 (45,45)	0,044
Падение	37 (40,66)	36 (45,0)	1 (9,1)	0,044
Удар (избиение)	11 (12,09)	11 (13,75)	0	0,044
Время от момента травмы до госпитализации, ч	3,0 (1,5; 7,0)	3,0 (1,5; 8,5)	2,0 (1,0; 6,0)	0,177
Число койко-дней в ИТАР	(n=59) 3,0 (2,0; 4,0)	(n=48) 3,0 (2,0; 4,0)	(n=11) 4,0 (2,0; 6,0)	0,03
Число койко-дней в отделении хирургии	9,0 (7,0; 13,0)	9,0 (7,0; 13,0)	9,0 (7,0; 14,0)	0,89
Изолированная травма, n (%)	59 (64,8)	55 (68,75)	4 (36,4)	0,035
Сочетанная травма, n (%)	32 (35,16)	25 (31,25)	7 (63,6)	0,035
Голова (ЧМТ)	21 (11)	16 (7)	5 (4)	0,035
Грудь	6	4	2	0,035
Брюшная полость	4	3	1	0,035
Забрюшинное пространство	6	4	2	0,035
Скелетная	12	11	1	0,035
Шкала оценки тяжести травмы (ISS)	9,0 (9,0; 13,0)	9,0 (9,0; 10,0)	20,0 (13,0; 24,0)	0,000017
Продолженное кровотечение, n (%):				
Да	23 (25,27)	16 (20)	7* (63,64)	0,00179
Нет	68 (74,73)	64 (80)	4 (36,36)	0,00179

Примечание: ИТАР — отделение интенсивной терапии, анестезиологии, реанимации; ЧМТ — черепно-мозговая травма; ISS — Шкала оценки тяжести травмы; AIS — Сокращенная шкала травмы.
* 5 — продолженное кровотечение и 2 — отсроченное кровотечение.

Note: ИТАР — Intensive Care Unit, Anesthesiology, Intensive care unit; ЧМТ — traumatic brain injury; ISS — Injury Severity Score; AIS — Abbreviated Injury Scale.
* 5 — continued bleeding, 2 — delayed bleeding.

Частота неудач в консервативном лечении составила 8,05% (7 из 87). Основной причиной безуспешного консервативного лечения явилось продолженное (*n*=5) и отсроченное (*n*=2) кровотечение.

Хирургическое лечение выполнено 5 (5,5%) детям с продолженным внутрибрюшинным кровотечением: 4 — в период от 6 до 12 ч, 1 — через 24 ч с момента госпитализации. У 2 (2,2%) пациентов объем крови в брюшной полости увеличился с момента поступления до операции более чем на 100%, что было определено как интенсивно продолженное кровотечение. У других 3 (3,3%) наблюдалось умеренно продолженное кровотечение (табл. 2). Показанием к хирургическому лечению у этих пациентов было продолжающееся внутрибрюшинное кровотечение с тенденцией к гипотензии.

Отсроченное кровотечение наблюдали у 2 (2,2%) подростков с подкапсульной, не нарастающей гематомой (2-й класс повреждений) на 5-е и 6-е сутки после травмы и первичного неоперативного лечения. Объем крови в брюшной полости при поступлении соответствовал умеренной кровопотере и составил у одного пациента 250 мл (5,7% ОЦК; 4,1 мл/кг), у другого 300 мл (5,9% ОЦК; 4,0 мл/кг). Причиной отсроченного внутрибрюшинного кровотечения в обоих случаях было несоблюдение постельного режима и рекомендаций по ограничению физической активности.

В целом частота хирургического лечения составила 12,1% (11 из 91). Следует отметить, что средний объем гемоперитонеума у 91 ребенка составил 150,0 мл (80,0; 350,0), однако в группе детей с хирургическим лечением он был в 2 раза выше и составил 300,0 мл (250,0; 500,0) (*p*=0,009). Средняя кровопотеря при поступлении в группе неоперативного лечения составила 6,5% ОЦК (3,3; 11,8) в отличие от 13% ОЦК (6,3; 19,0) в группе хирургического лечения (*p*=0,021). При этом степень кровопотери между группами статистически значимо не отличалась. Нестабильная гемодинамика при поступлении в группе неоперативного лечения выявлена у 13 (16,25%) пациентов, в группе оперативного лечения — у 7 (63,6%). Отмечалось статистически значимое различие по средним показателям шокового индекса в сравниваемых группах: 0,85 (0,78; 1,02) при неоперативном лечении и 1,1 (0,91; 1,57) при хирургическом лечении (*p*=0,00427) (табл. 3).

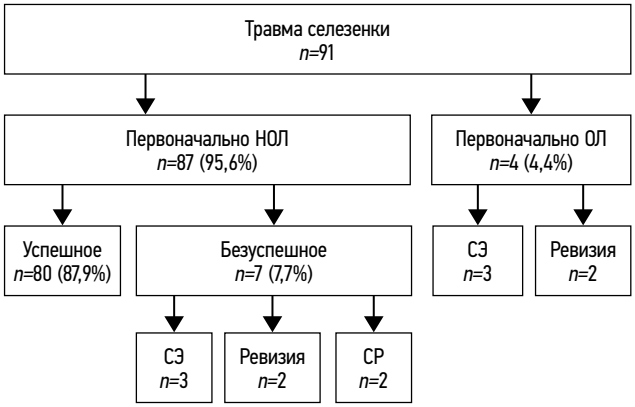

Рис. 1. Лечение детей с травмой селезенки. НОЛ — неоперативное лечение; ОЛ — оперативное лечение; СЭ — спленэктомия; СР — спленорафия.
Fig. 1. Treatment of children with spleen trauma: НОЛ — nonoperative treatment; ОЛ — operative treatment; СЭ — splenectomy; СР — splenoraphy.

Спленэктомия и аутотрансплантация ткани селезенки выполнена 6 (54,5%) пациентам в группе хирургического лечения. Частота спленэктомии во всей когорте пациентов была невысокой и составила 6,6% (6 из 91). Хирургическое лечение 3 пациентов состояло из ревизии зоны повреждения и удаления крови из брюшной полости. Спленорафия потребовалась 2 пациентам.

Таблица 2. Продолженное кровотечение в группе оперативного лечения
Table 2. Continued bleeding in the operated group

Показатели	Пациент 1	Пациент 2	Пациент 3	Пациент 4	Пациент 5
Объем гемоперитонеума при поступлении, мл	150	300	150	400	500
Объем гемоперитонеума перед операцией, мл	400	700	250	700	600
Соотношение объема гемоперитонеума на массу тела ребенка при поступлении, мл/кг	6,52	14,1	4,4	9,1	11,9
Соотношение объема гемоперитонеума на массу тела ребенка перед операцией, мл/кг	17,4	33	7,35	15,9	14,3
Кровопотеря при поступлении, % ОЦК	9,32	20,2	6,3	12,99	17
Максимальная кровопотеря, % ОЦК	25	47	10,5	22,7	20,4
Увеличение объема гемоперитонеума от исходного, %	166,7	134	67	74,7	20
Время от момента травмы до операции, ч	12	12	12	6	24
Вид операции	Спленэктомия	Ревизия	Ревизия	Спленэктомия	Спленорафия

Примечание: ОЦК — объем циркулирующей крови.

Note: ОЦК — the volume of circulating blood.

Таблица 3. Показатели гемодинамики при поступлении в лечебное учреждение
Table 3. Hemodynamic indices on hospital admission

Показатели	Всего пациентов (*n*=91)	Неоперативное лечение (*n*=80)	Хирургическое лечение (*n*=11)	*p*
Объем гемоперитонеума по данным УЗИ, мл	150,0 (80,0; 350,0)	150,0 (70,0; 325,0)	300,0 (250,0; 500,0)	0,009
Соотношение объема гемоперитонеума на массу тела ребенка, мл/кг	4,8 (2,4; 9,1)	4,5 (2,3; 8,2)	9,1 (4,4; 13,3)	0,021
Кровопотеря, % ОЦК	6,8 (3,45; 13,0)	6,5 (3,3; 11,8)	13,0 (6,3; 19,0)	0,021
Степень кровопотери	1,0 (1,0; 1,0)	1,0 (1,0; 1,0)	1,0 (1,0; 2,0)	0,376
Стабильная гемодинамика, n (%):				
Да	71 (78)	67 (83,75)	4 (36,4)	0,00037
Нет	20 (22)	13 (16,25)	7 (63,6)	0,00037
САД, мм рт. ст.	110,0 (100,0; 120,0)	110,0 (102,5; 120,0)	95,0 (70,0; 118,0)	0,068
ДАД, мм рт. ст.	69,5 (60,0; 75,0)	70,0 (62,5; 75,0)	55,0 (40,0; 60,0)	0,00188
ЧСС, уд/мин	100,0 (90,0; 110,0)	100,0 (90,0; 110,0)	105,0 (100,0; 120,0)	0,043
Шоковый индекс Альговера	0,86 (0,8; 1,08)	0,85 (0,78; 1,02)	1,1 (0,91; 1,57)	0,00427

Примечание: ОЦК — объем циркулирующей крови; САД — систолическое артериальное давление; ДАД — диастолическое артериальное давление; ЧСС — частота сердечных сокращений; УЗИ — ультразвуковое исследование.

Note: ОЦК — the volume of circulating blood; САД — systolic blood pressure; ДАД — diastolic blood pressure; ЧСС — heart rate; УЗИ — ultrasound examination.

ОБСУЖДЕНИЕ

Консервативное лечение чрескапсульных повреждений селезенки у детей становится доминирующим в связи с его безопасностью и эффективностью. Сохранение селезенки является мерой первичной профилактики аспленизации [16] и ее осложнений, связанных с постспленэктомической инфекцией, летальность при которой достигает 38–70% [17].

В многочисленных литературных источниках последних лет, посвященных неоперативному лечению повреждений селезенки у детей, недостаточное внимание уделено частоте и причинам его безуспешности.

Результаты наших исследований показали, что продолженное или отсроченное кровотечение может рассматриваться в качестве факторов риска безуспешного консервативного лечения. В частности, выявлено, что продолженное кровотечение из селезенки наблюдалось у 23 (25,27%) пациентов, из которых у 5 (5,5%) потребовалось хирургическое лечение. Интенсивно продолженное кровотечение встречалось в 2,2%. По данным литературы, продолженное кровотечение при травме селезенки у детей регистрируется в 17,9–23,3% случаев [18, 19], а оперативное лечение требуется в 1,6–3,3% [19–21].

Отсроченное внутрибрюшинное кровотечение явилось показанием к хирургическому лечению у 2 (2,2%) пациентов. Оно возникло после 48 ч стабилизации гемодинамики вследствие нарушения постельного режима и повышенной физической активности подростков. По данным многих авторов, отсроченное кровотечение представляет собой крайне редкое осложнение при травме селезенки. При анализе литературы, где когорта наблюдаемых пациентов менее 100 человек, отсроченное кровотечение встречается от 0 до 3,6% случаев [2, 19–22]. При институциональных исследованиях частота отсроченного кровотечения составляет 0–0,49% [1, 3, 10, 23]. D.A. Davies [23] при ретроспективном анализе 303 детей с повреждением селезенки отсроченное кровотечение на 23-и сутки после травмы наблюдал только у одного мальчика 15 лет. Таким образом, частота отсроченного кровотечения в популяции составила 0,33%. По данным D.M. Notrica [7], при наблюдении за 372 пациентами в течение 14–60 дней после неоперативного лечения травмы селезенки не отмечалось случаев отсроченного кровотечения. Однако авторы убеждены, что истинная частота отсроченного кровотечения в популяции не превышает 0,2%. K. Shinn и соавт. [3] при анализе Национального банка данных о травмах (США) за 2007–2015 гг. включили в исследование 24 128 детей в возрасте до 18 лет, находившихся на лечении с повреждением селезенки. Неоперативное лечение проведено 21 789 (90,3%) пациентам, повторное кровотечение после 2-х суток от момента госпитализации и консервативного лечения возникло у 118 (0,5%) детей.

Предполагается, что отсроченное кровотечение из селезенки возникает из-за разрыва сформированной подкапсулярной гематомы, сгустка, псевдоаневризмы или псевдокисты [8, 9]. По данным I. Djordjevic и соавт. [24], из 76 пациентов с травмой селезенки, получавших неоперативное лечение, при контрольном обследовании на 4–12-й неделе выявлены гематомы в 14,5%, псевдокисты в 3,9%, псевдоаневризма в 1,3% случаев. При этом нарастающие подкапсульные гематомы, потенциально опасные для отсроченного разрыва и требующие ангиоэмболизации, отмечались в 3,9%. Остальные гематомы,

по мнению авторов, являлись стадией заживления селезенки после травмы. По данным А.Г. Пугачева [25], доля подкапсульных гематом составляет не более 1% (0,9%). Низкая частота образования нарастающих подкапсульных гематом селезенки объясняется особенностью строения капсулы у детей. Тонкая капсула, ее непропорциональное утолщение и увеличение паренхимы в процессе роста ребенка способствуют одновременному разрыву этих анатомических образований при травме. Кроме того, в капсуле селезенки у детей слабо выражена эластическая ткань. Капсула не выдерживает давления, которое нарастает из-за увеличения гематомы внутри паренхимы, и разрывается сразу же в момент травмы. Более интенсивные, чем у взрослых, регенеративные процессы способствуют быстрому рубцеванию даже в тех случаях, когда образуется внутриорганная гематома. Именно эти анатомические особенности объясняют редкость возникновения вторичных разрывов селезенки и отсроченных кровотечений у детей.

Редкий механизм отсроченного разрыва селезенки описали T. Shinkai и соавт. [9]. У ребенка 9 лет на 3-и сутки консервативного лечения отсроченное кровотечение возникло во время акта дефекации. Авторы считают, что у пациента произошел разрыв подкапсульной гематомы, вызванный растяжением селезеночно-ободочной связки в области селезеночного изгиба. Также дефекация может вызвать повышение внутрибрюшного давления, что приводит к разрыву гематомы.

ЗАКЛЮЧЕНИЕ

Неудачи консервативного лечения чрескапсульных повреждений селезенки у детей связаны с продолженным и отсроченным внутрибрюшинным кровотечением. Вероятность продолженного кровотечения, требующего хирургического лечения, составляет 5,5%, отсроченного — 2,2%.

ДОПОЛНИТЕЛЬНАЯ ИНФОРМАЦИЯ

Источник финансирования. Исследование не имело спонсорской поддержки.

Конфликт интересов. Авторы заявляют об отсутствии конфликта интересов.

Вклад авторов. Все авторы подтверждают соответствие своего авторства международным критериям ICMJE (все авторы внесли существенный вклад в разработку концепции, проведение исследования и подготовку статьи, прочли и одобрили финальную версию перед публикацией). Наибольший вклад распределён следующим образом: Пикало И.А. — концепция и дизайн исследования, сбор и обработка материала, статистический анализ, написание текста, редактирование; Подкаменев В.В. — концепция и дизайн исследования, написание текста, редактирование; Карабинская О.А. — обработка материала, статистический анализ.

Этический комитет. Работа одобрена локальным этическим комитетом Иркутского государственного медицинского университета (протокол № 3 от 15.11.2019 г.)

ADDITIONAL INFORMATION

Funding source. This study was not supported by any external sources of funding.

Competing interests. The authors declare no competing interests.

Authors' contribution. All the authors made a significant contribution to the development of the concept, research and preparation of the article, read and approved the final version before publication. Contribution of each author: Pikalo IA — study concept and design, material collection and processing, statistical analysis, text writing, editing; Podkamenev VV — study concept and design, text writing, editing; Karabinskaya OA — material processing, statistical analysis.

Ethics approval. The protocol of the study was approved by the local ethics committee of the Irkutsk State Medical University 11.15.2019, Protocol No. 3. The approval and procedure for the protocol were obtained according to the principles of the Helsinki Convention.

СПИСОК ЛИТЕРАТУРЫ

1. Warwick A.M., Jenks T., Fisher R., et al. Disparities in the management of paediatric splenic injury // Bri J Surg. 2019. Vol. 106, N 3. P. 263–266. doi: 10.1002/bjs.10996

2. Grootenhaar M., Lamers D., Ulzen K.K., et al. The management and outcome of paediatric splenic injuries in the Netherlands // World J Emerg Surg. 2021. Vol. 16, N 1. P. 1–10. EDN: HLZYQM doi: 10.1186/s13017-021-00353-4

3. Shinn K., Gilyard S., Chahine A., et al. Contemporary management of pediatric blunt splenic trauma: A national trauma databank analysis // J Vasc Interv Radiol. 2021. Vol. 32, N 5. P. 692–702. doi: 10.1016/j.jvir.2020.11.024

4. Stevens J., Phillips R., Meier M., et al. Novel tool (BIS) heralds the need for blood transfusion and/or failure of non-operative management in pediatric blunt liver and spleen injuries // J Pediatr Surg. 2022. Vol. 57, N 9. P. 202–207. doi: 10.1016/j.jpedsurg.2021.09.043

5. Пикало И.А., Подкаменев В.В., Титов Е.А. Влияние гемоперитонеума при травме селезенки на образование перитонеальных спаек в условиях неповрежденной брюшины // Казанский медицинский журнал. 2022. Т. 103, № 5. С. 870-878. EDN: XWZCLO doi: 10.17816/KMJ2022-870

6. Aoki M., Abe T., Hagiwara S., et al. Isolated high-grade splenic injury among pediatric patients in Japan: Nationwide descriptive study // J Pediatr Surg. 2021. Vol. 56. P. 1030-1034. doi: 10.1016/j.jpedsurg.2020.07.011

7. Yang K., Li Y., Wang C., et al. Clinical features and outcomes of blunt splenic injury in children. A retrospective study in a single institution in China // Medicine (Baltimore). 2017. Vol. 96, N 51. P. e9419. doi: 10.1097/MD.0000000000009419

8. Jahromi A.H., Migliaro M., Romano M., Sangster G. Delayed splenic rupture; normal appearing spleen on the initial multidetector computed tomography (MDCT) can sometimes be misleading // Trauma Mon. 2016. Vol. 21, N 5. P. e24465. doi: 10.5812/traumamon.24465

9. Shinkai T., Ono K., Masumoto K., et al. A rare mechanism of delayed splenic rupture following the nonoperative management of

blunt splenic injury in a child // Surg Case Rep. 2018. Vol. 4, N 1. P. 75. doi: 10.1186/s40792-018-0477-5

10. Notrica D.M., Sayrs L.W., Bhatia A., et al. The incidence of delayed splenic bleeding in pediatric blunt trauma // J Pediatr Surg. 2018. Vol. 53, N 2. P. 339–343. doi: 10.1016/j.jpedsurg.2017.10.005

11. Acker S.N., Ross J.T., Partrick D.A., et al. Pediatric specific shock index accurately identifies severely injured children // J Pediatr Surg. 2015. Vol. 50, N 2. P. 331–334. doi: 10.1016/j.jpedsurg.2014.08.009

12. Istasy V., Thompson D., Belisle S., et al. The role of point of care ultrasound in the injured paediatric patient // Curr Pediatr Rev. 2018. Vol. 14, N 1. P. 41–47. EDN: YJQJHN doi: 10.2174/1573396314666180202102853

13. Baker S.P., O'Neill B., Haddon W., Long W.B. The injury severity score: A method for describing patients with multiple injuries and evaluating emergency care // J Trauma. 1974. Vol. 14, N 3. P. 187–196. doi: 10.1097/00005373-197403000-00001

14. Dehouche N. The injury severity score: An operations perspective // BMC Med Res Methodol. 2022. Vol. 22, N 1. P. 1–16. EDN: CHLJVD doi: 10.1186/s12874-022-01528-6

15. Riley A.A., Arakawa Y., Worley S., et al. Circulating blood volumes: A review of measurement techniques and a meta-analysis in children // ASAIO J. 2010. Vol. 56, N 3. P. 260–264. doi: 10.1097/MAT.0b013e3181d0c28d

16. Подкаменев В.В., Пикало И.А. Первичная профилактика асплениза при травме селезенки у детей // Педиатрия. Журнал им. Г.Н. Сперанского. 2015. Т. 94, № 4. С. 87–92. EDN: UKKCJD

17. Sinwar P.D. Overwhelming post splenectomy infection syndrome: Review study // Int J Surg. 2014. Vol. 12, N 12. P. 1314–1316. doi: 10.1016/j.ijsu.2014.11.005

18. Румянцева Г.Н., Казаков А.Н., Волков С.И., и др. К вопросу о современном подходе к диагностике и лечению травм селезенки у детей // Журнал им. Н.В. Склифосовского «Неотложная медицинская помощь». 2021. Т. 10, № 1. С. 168–173. EDN: FPSVDA doi: 10.23934/2223-9022-2021-10-1-168-173

19. Ardley R., Carone L., Smith S., et al. Blunt splenic injury in children: Haemodynamic status key to guiding management, a 5-year review of practice in a UK major trauma center // Eur J Trauma Emerg Surg. 2019. Vol. 45, N 5. P. 791–799. doi: 10.1007/s00068-018-1014-8

20. Teuben M., Spijkerman R., Teuber H., et al. Splenic injury severity, not admission hemodynamics, predicts need for surgery in pediatric blunt splenic trauma // Patient Safety Surg. 2020. Vol. 14. P. 1. doi: 10.1186/s13037-019-0218-0

21. Шапкина А.Н., Козлова М.В., Шмырева Е.С., Шуматов В.Б. Как избежать спленэктомии у ребенка с травмой селезенки // Тихоокеанский медицинский журнал. 2018. № 1. С. 72–74. EDN: YTZNFD doi: 10.17238/PmJ16091175.2018.1.72-74

22. Iglesias P.R., Caraballo L.R., Jerez M.C., Pradas V.I. Complications in the conservative management of splenic rupture // Cir Pediatr. 2017. Vol. 30, N 4. P. 197–201.

23. Davis D.A., Fecteau A., Himidan S., et al. What's the incidence of delayed splenic bleeding in children after blunt trauma? An institutional experience and review of the literature // J Trauma. 2009. Vol. 67, N 3. P. 573–577. doi: 10.1097/TA.0b013e318190392b

24. Djordjevic I., Zivanovic D., Budic I., et al. Importance of a follow-up ultrasound protocol in monitoring posttraumatic spleen complications in children treated with a non-operative management // Medicina. 2021. Vol. 57, N 8. P. 734. doi: 10.3390/medicina57080734

25. Пугачев А.Г., Финкельсон Е.И. Закрытые повреждения органов брюшной полости у детей. Москва: Медицина, 1981. 208 с.

REFERENCES

1. Warwick AM, Jenks T, Fisher R, et al. Disparities in the management of paediatric splenic injury. *Brit J Surg.* 2019;106(3):263–266. doi: 10.1002/bjs.10996

2. Grootenhaar M, Lamers D, Ulzen KK, et al. The management and outcome of paediatric splenic injuries in the Netherlands. *World J Emerg Surg.* 2021;16(1):8. EDN: HLZYQM doi: 10.1186/s13017-021-00353-4

3. Shinn K, Gilyard S, Chahine A, et al. Contemporary management of pediatric blunt splenic trauma: A national trauma databank analysis. *J Vasc Interv Radiol.* 2021;32(5):692–702. doi: 10.1016/j.jvir.2020.11.024

4. Stevens J, Phillips R, Meier M, et al. Novel tool (BIS) heralds the need for blood transfusion and/or failure of non-operative management in pediatric blunt liver and spleen injuries. *J Pediatr Surg.* 2022;57(9):202–207. doi: 10.1016/j.jpedsurg.2021.09.043

5. Pikalo IA, Podkamenev VV, Titov EA. Influence of hemoperitoneum in spleen injury on the formation of peritoneal adhesions in intact peritoneum. *Kazan Med J.* 2022;103(5):870–878. EDN: XWZCLO doi: 10.17816/KMJ2022-870

6. Aoki M, Abe T, Hagiwara S, et al. Isolated high-grade splenic injury among pediatric patients in Japan: Nationwide descriptive study. *J Pediatr Surg.* 2021;56:1030–1034. doi: 10.1016/j.jpedsurg.2020.07.011

7. Yang K, Li Y, Wang C, et al. Clinical features and outcomes of blunt splenic injury in children. A retrospective study in a single institution in China. *Medicine (Baltimore).* 2017;96(51):e9419. doi: 10.1097/MD.0000000000009419

8. Jahromi AH, Migliaro M, Romano M, Sangster G. Delayed splenic rupture; normal appearing spleen on the initial multidetector computed tomography (MDCT) can sometimes be misleading. *Trauma Mon.* 2016;21(5):e24465. doi: 10.5812/traumamon.24465

9. Shinkai T, Ono K, Masumoto K, et al. A rare mechanism of delayed splenic rupture following the nonoperative management of blunt splenic injury in a child. *Surg Case Rep.* 2018;4(1):75. doi: 10.1186/s40792-018-0477-5

10. Notrica DM, Sayrs LW, Bhatia A, et al. The incidence of delayed splenic bleeding in pediatric blunt trauma. *J Pediatr Surg.* 2018;53(2):339–343. doi: 10.1016/j.jpedsurg.2017.10.005

11. Acker SN, Ross JT, Partrick DA, et al. Pediatric specific shock index accurately identifies severely injured children. *J Pediatr Surg.* 2015;50(2):331–334. doi: 10.1016/j.jpedsurg.2014.08.009

12. Istasy V, Thompson D, Belisle S, et al. The role of point of care ultrasound in the injured paediatric patient. *Curr Pediatr Rev.* 2018;14(1):41–47. EDN: YJQJHN doi: 10.2174/1573396314666180202102853

13. Baker SP, O'Neill B, Haddon W, Long WB. The injury severity score: A method for describing patients with multiple injuries and evaluating emergency care. *J Trauma.* 1974;14(3):187–196. doi: 10.1097/00005373-197403000-00001

14. Dehouche N. The injury severity score: An operations perspective. *BMC Med Res Methodol.* 2022;22(1):1–16. EDN: CHLJVD doi: 10.1186/s12874-022-01528-6

15. Riley AA, Arakawa Y, Worley S, et al. Circulating blood volumes: A review of measurement techniques and a meta-analysis in children. *ASAIO J.* 2010;56(3):260–264. doi: 10.1097/MAT.0b013e3181d0c28d

16. Podkamenev VV, Pikalo IA. Primary prevention of aspleniain cases of injuries of the spleen in children. *Pediatriya: Zhurnal imeni G.N. Speranskogo.* 2015;94(4):87–92. EDN: UKKCJD

17. Sinwar PD. Overwhelming post splenectomy infection syndrome: Review study. *Int J Surg.* 2014;12(12):1314–1316. doi: 10.1016/j.ijsu.2014.11.005

18. Rumyantseva GN, Kazakov AN, Volkov SI, et al. More on the modern approach to diagnostics and treatment of spleen trauma in children. *Sklifosovsky Journal Emergency Medical Care.* 2021;10(1):168–173. EDN: FPSVDA doi: 10.23934/2223-9022-2021-10-1-168-173

19. Ardley R, Carone L, Smith S, et al. Blunt splenic injury in children: Haemodynamic status key to guiding management, a 5-year review of practice in a UK major trauma center. *Eur J Trauma Emerg Surg.* 2019;45(5):791–799. doi: 10.1007/s00068-018-1014-8

20. Teuben M, Spijkerman R, Teuber H, et al. Splenic injury severity, not admission hemodynamics, predicts need for surgery in pediatric blunt splenic trauma. *Patient Safety Surg.* 2020;(14):1. doi: 10.1186/s13037-019-0218-0

21. Shapkina AN, Kozlova MV, Shmyreva ES, Shumatov VB. How to avoid splenectomy in a child with splenic trauma. *Pacific Med J.* 2018;(1):72–74. EDN: YTZNFD doi: 10.17238/PmJ16091175.2018.1.72-74

22. Iglesias PR, Caraballo LR, Jerez MC, Pradas VI. Complications in the conservative management of splenic rupture. *Cir Pediatr.* 2017;30(4):197–201.

23. Davis DA, Fecteau A, Himidan S, et al. What's the incidence of delayed splenic bleeding in children after blunt trauma? An institutional experience and review of the literature. *J Trauma.* 2009;67(3):573–577. doi: 10.1097/TA.0b013e318190392b

24. Djordjevic I, Zivanovic D, Budic I, et al. Importance of a follow-up ultrasound protocol in monitoring posttraumatic spleen complications in children treated with a non-operative management. *Medicina.* 2021;57(8):734. doi: 10.3390/medicina57080734

25. Pugachev AG, Finkelson EI. *Closed injuries of abdominal cavity organs in children.* Moscow: Meditsina; 1981. (In Russ).

ОБ АВТОРАХ

*** Пикало Илья Андреевич,** канд. мед. наук;
адрес: Россия, 664003, Иркутск, ул. Красного Восстания, д. 1;
ORCID: 0000-0002-2494-2735;
eLibrary SPIN: 4885-4209;
e-mail: pikalodoc@mail.ru

Подкаменев Владимир Владимирович,
д-р мед. наук, профессор;
ORCID: 0000-0003-0885-0563;
eLibrary SPIN: 7722-5010;
e-mail: vpodkamenev@mail.ru

Карабинская Ольга Арнольдовна, канд. мед. наук;
ORCID: 0000-0002-0080-1292;
eLibrary SPIN: 1511-3402;
e-mail: fastmail164@gmail.com

AUTHORS' INFO

*** Ilia A. Pikalo,** MD, Cand. Sci. (Medicine);
address: 1 Krasnogo Vosstaniya street, 664003 Irkutsk, Russia;
ORCID: 0000-0002-2494-2735;
eLibrary SPIN: 4885-4209;
e-mail: pikalodoc@mail.ru

Vladimir V. Podkamenev, MD, Dr. Sci. (Medicine), Professor;
ORCID: 0000-0003-0885-0563;
eLibrary SPIN: 7722-5010;
e-mail: vpodkamenev@mail.ru

Olga A. Karabinskaya, MD, Cand. Sci. (Medicine);
ORCID: 0000-0002-0080-1292;
eLibrary SPIN: 1511-3402;
e-mail: fastmail164@gmail.com

* Автор, ответственный за переписку / Corresponding author

DOI: https://doi.org/10.17816/ps624

Возможности ультразвуковой диагностики внепеченочной формы портальной гипертензии у детей: обзор клинических случаев

Е.А. Титова[1], А.И. Гуревич[1, 2], А.Ю. Разумовский[1, 3], З.Б. Митупов[1, 3], С.Р. Маргарян[1, 3]

[1] Детская городская клиническая больница им. Н.Ф. Филатова, Москва, Россия;
[2] Российская медицинская академия непрерывного профессионального образования, Москва, Россия;
[3] Российский национальный исследовательский медицинский университет им. Н.И. Пирогова, Москва, Россия

АННОТАЦИЯ

Обоснование. Ультразвуковое исследование является методом выбора, рекомендуемым для диагностики и наблюдения за пациентами с портальной гипертензией, поскольку оно информативно, неинвазивно, доступно и может выполняться у постели больного. Проблема портальной гипертензии у взрослых, методы диагностики и лечения широко освещены в медицинской литературе. В клинической практике портальная гипертензия у взрослых в большинстве случаев относится к внутрипеченочной форме и ассоциируется с циррозом в исходе хронических заболеваний печени. У детей портальная гипертензия чаще бывает внепеченочной, и связана с блоком кровотока по воротной вене. Причинами нарушения проходимости воротной вены может быть тромбоз вследствие катетеризации пупочных сосудов, омфалита, перитонита, порока развития портальной системы. Существенные различия в частоте встречаемости форм портальной гипертензии у детей и взрослых меняют стратегию ультразвукового диагностического поиска.

Описание клинического случая. В статье приведены 2 клинических наблюдения внепеченочной формы портальной гипертензии у детей в возрасте 1 года 1 мес и 7 лет. Продемонстрированы возможности и основные аспекты ультразвуковой диагностики при данной патологии. Показана необходимость первоочередной оценки проходимости портальной системы для обнаружения кавернозной трансформации воротной вены. Такие эхографические признаки, как изменение эхогенности и структуры печени, появление у нее неровного бугристого контура, расширение портальных сосудов, реканализация пупочной вены, асцит, для внепеченочной формы портальной гипертензии нехарактерны.

Заключение. У детей с внепеченочной формой портальной гипертензии клинические проявления в виде увеличения размеров живота, изменений в анализах крови, появления экхимозов на теле могут длительное время оставаться незамеченными. Манифестом часто является кровотечение из варикозно расширенных вен пищевода и желудка. Именно поэтому особую значимость имеет выделение новорожденных детей из группы риска (с катетеризацией пупочных сосудов, омфалитом и т. д. в анамнезе) в особую группу наблюдения с необходимостью проведения детального ультразвукового исследования печени с допплерографической оценкой проходимости воротной вены с целью максимально раннего выявления возможных признаков портальной гипертензии.

Ключевые слова: дети; ультразвуковое исследование; внепеченочная форма портальной гипертензии; кавернозная трансформация; допплерографическое исследование; воротная вена.

Как цитировать:
Титова Е.А., Гуревич А.И., Разумовский А.Ю., Митупов З.Б., Маргарян С.Р. Возможности ультразвуковой диагностики внепеченочной формы портальной гипертензии у детей: обзор клинических случаев // Детская хирургия. 2023. Т. 27, № 6. С. 423–430. DOI: https://doi.org/10.17816/ps624

Рукопись получена: 09.02.2023 **Рукопись одобрена:** 13.11.2023 **Опубликована online:** 12.03.2024

DOI: https://doi.org/10.17816/ps624

Ultrasound diagnostics of extrahepatic portal hypertension in children: a review of clinical cases

Elena A. Titova[1], Angelika I. Gurevich[1, 2], Alexander Yu. Razumovsky[1, 3], Zorikto B. Mitupov[1, 3], Sergei R. Margaryan[1, 3]

[1] Filatov Children's City Clinical Hospital, Moscow, Russia;
[2] Russian Medical Academy of Continuous Professional Education, Moscow, Russia;
[3] Pirogov Russian National Research Medical University, Moscow, Russia

ABSTRACT

BACKGROUND: Ultrasound is a method of choice which is recommended in patients with portal hypertension for diagnosing and monitoring the disease, since it is informative, non-invasive, available and can be performed at patient's bedside. The problem of portal hypertension in adults, methods of its diagnostics and treatment are widely covered in the medical literature. In clinical practice, portal hypertension in adults in most cases has an intrahepatic form and is associated with cirrhosis as the consequence of chronic liver diseases. Unlike in adults, portal hypertension in children is more often extrahepatic and is associated with some block to the blood flow through the portal vein. Portal vein impaired patency may be caused by thrombosis due to catheterization of umbilical vessels, omphalitis, peritonitis, developmental malformation of the portal system. A considerable difference in the frequency of portal hypertension forms in children and adults impacts the strategy of ultrasound diagnostic examination.

CLINICAL CASE DESCRIPTION: The article presents two clinical observations of extrahepatic form of portal hypertension in children aged one year one month and seven years. The authors demonstrate potentials and main aspects of ultrasound diagnostics in this pathology. They also underline the priority of assessing the portal system patency so as to detect cavernous transformation in the portal vein. Echographic signs such as changes in echogenicity and liver structure, presence of uneven bumpy contour, dilation of portal vessels, recanalization of the umbilical vein, ascites are not typical for the extrahepatic form of portal hypertension in children.

CONCLUSION: In children with extrahepatic portal hypertension, clinical manifestations such as enlarged abdomen, changed blood tests and ecchymoses on the body may be unnoticed for a long time. Bleeding from varicose veins of the esophagus and stomach is met as a frequent sign in children. Therefore, it is of particular importance to allocate newborn children from the risk group (with umbilical vascular catheterization, omphalitis, etc. in the anamnesis) to the special diagnostic group with detailed ultrasound examination of the liver, Dopplerographic assessment of portal vein patency so as to identify possible signs of portal hypertension as early as possible.

Keywords: children; ultrasound examination; extrahepatic form of portal hypertension; cavernous transformation; dopplerography; portal vein.

To cite this article:
Titova EA, Gurevich AI, Razumovsky AYu, Mitupov ZB, Margaryan SR. Ultrasound diagnostics of extrahepatic portal hypertension in children: a review of clinical cases. *Russian Journal of Pediatric Surgery.* 2023;27(6):423–430. DOI: https://doi.org/10.17816/ps624

Submitted: 09.02.2023 **Accepted:** 13.11.2023 **Published online:** 12.03.2024

ОБОСНОВАНИЕ

Широкое внедрение метода ультразвуковой (УЗ) диагностики в клиническую практику и совершенствование диагностической аппаратуры привело в последние десятилетия к использованию эхографии в качестве первого из инструментальных методов обследования пациента. Неинвазивность метода, его доступность, отсутствие противопоказаний, возможность многократного повторения и использования у постели больного позволили эхографии утвердиться как ценному методу диагностики и во многих областях стать естественным продолжением клинического обследования. Кроме этого, использование допплеровских технологий стало важным инструментом оценки органной гемодинамики с возможностью изучения не только качественных характеристик, но и количественных параметров кровотока.

КЛИНИЧЕСКИЕ СЛУЧАИ

Приведем примеры УЗ-диагностики внепеченочной формы портальной гипертензии (ПГ) у детей. Исследования проводились на аппарате Logic E9 (GE, США), с использованием конвексного датчика с частотой сканирования 3,5–5,0 МГц, линейного датчика с частотой сканирования 6,0–15,0 МГц, микроконвексного датчика с частотой сканирования 4,0–7,0 МГц. Исследование органов брюшной полости выполнялось в положении лежа на спине, полипозиционно. Поскольку исследование пациентов с портальной гипертензией сопряжено с трудностями визуализации, связанными с повышенным газонаполнением петель кишечника, при необходимости пациентов осматривали в вертикальном положении тела, что значительно улучшало качество ультразвукового исследования (УЗИ). В процессе работы применялся В-режим, режимы цветового допплеровского картирования (ЦДК) и импульсно-волновой допплерометрии. Оценивались размеры печени и селезенки, состояние паренхимы печени, правильность архитектоники сосудов печени в целом и портальной системы в частности, наличие коллатералей. Особенное внимание уделялось проходимости воротной вены и/или наличию в ее проекции кавернозной трансформации. Для количественной оценки кровотока в портальной системе использовался стандартный показатель средней скорости кровотока (TAMX).

В 2019–2022 гг. в Государственном бюджетном учреждении здравоохранения города Москвы «Детская городская клиническая больница имени Н.Ф. Филатова Департамента здравоохранения города Москвы» было прооперировано 212 детей с ПГ. В подавляющем большинстве случаев выявлена внепеченочная форма ПГ, в анамнезе имелись указания на катетеризацию пупочной вены в периоде новорожденности. Однако на догоспитальном этапе при УЗИ возникали трудности дифференциальной диагностики внутри- и внепечночной формы ПГ. Ретроспективный анализ историй болезни указывал на тактические ошибки в описании УЗ-картины портальной системы печени (а именно, «воротная вена не расширена»), что приводило к неверному направлению диагностического поиска. Эхографические признаки внутрипеченочной формы ПГ, такие как изменение эхогенности и структуры печени, появление у нее неровного бугристого контура, расширение портальных сосудов, реканализация пупочной вены, асцит, для внепеченочной формы ПГ нехарактерны.

Наблюдение 1

О пациенте

Девочка Г., 1 год 1 мес. Ребенок от первых преждевременных родов на 25-й неделе беременности. Роды самостоятельные, преждевременные, отслойка плаценты. Антенатально пороков не выявлено. Масса тела при рождении 700 г, длина тела 31 см, оценка по шкале Апгар — 4/6 баллов. В периоде новорожденности проводилась инфузионная терапия через пупочную вену. До поступления в стационар жалоб родители не предъявляли. Однако в анализах крови при обследовании по месту жительства обращала на себя внимание тромбоцитопения, а при клиническом осмотре — увеличение размеров селезенки.

Физикальная диагностика

У ребенка появилась рвота с кровью, в связи с чем он был доставлен в реанимационное отделение ГБУЗ ДГКБ им. Н.Ф. Филатова с клинической картиной желудочно-кишечного кровотечения. При поступлении состояние расценивалось как тяжелое. Кожные покровы бледные, живот увеличен в размерах. Печень эластичной консистенции, не выступает из-под края реберной дуги, селезенка увеличена на 5 см. По данным общего анализа крови — анемия, лейкопения, тромбоцитопения.

Динамика и исходы

На УЗИ печень не увеличена, паренхима ее средней эхогенности, однородная. Очаговые изменения в паренхиме печени не выявлены (рис. 1, *a*). Вне- и внутрипеченочные желчные протоки не расширены. Фетальные коммуникации (аранциев проток и пупочная вена) облитерированы. В воротах печени определяется сеть коллатеральных сосудов в проекции ствола и долевых ветвей воротной вены (кавернозная трансформация) (рис. 1, *b–d*).

Для сравнения приведена нормальная эхографическая анатомия воротной вены в воротах печени здорового ребенка (рис. 2, *a, b*).

При исследовании желчного пузыря стенка утолщена до 6 мм, в стенке определяются извитые коллатерали с портальным типом кровотока (рис. 3, *a*). Просвет желчного пузыря анэхогенный.

Селезенка значительно увеличена — 95×52 мм, эхогенность средняя, структура однородная. В области ворот селезенки также определяются извитые коллатеральные сосуды (рис. 3, *b*).

DOI: https://doi.org/10.17816/ps624

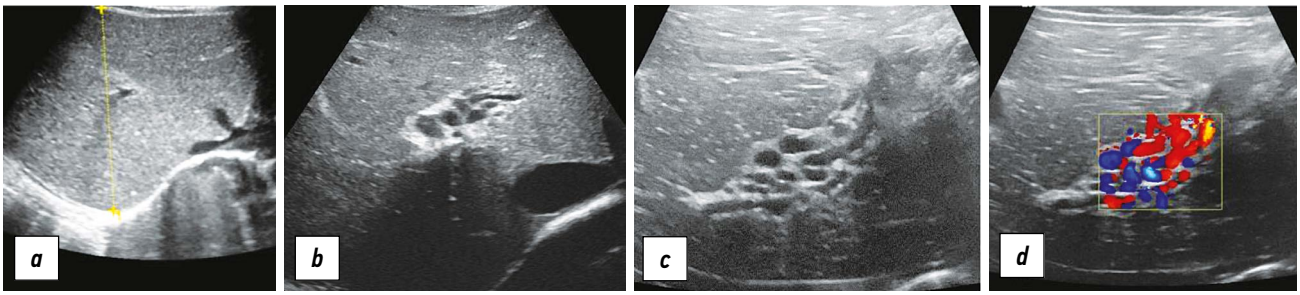

Рис. 1. Ультразвуковое исследование печени: *a* — B-режим. Линейные размеры не увеличены, паренхима однородная, средней эхогенности; *b* — B-режим. В воротах печени определяется кавернозная трансформация воротной вены. Магистральный ствол и долевые ветви воротной вены отсутствуют; *c* — B-режим, линейный датчик, увеличение. В воротах печени определяется кавернозная трансформация воротной вены; *d* — режим цветового допплеровского картирования. В воротах печени определяется конгломерат извитых сосудов с разнонаправленным кровотоком (кавернозная трансформация воротной вены).

Fig. 1. Liver ultrasound: *a* — B-mode. Linear dimensions are not increased, parenchyma is homogeneous, of medium echogenicity; *b* — B-mode. The cavernous transformation of the portal vein is determined in the gates of the liver. The trunk and lobar branches of the portal vein are absent; *c* — B-mode, linear sensor, magnification. The cavernous transformation of the portal vein is determined in the gates of the liver; *d* — Doppler color flow mode. A conglomerate of convoluted vessels with multidirectional blood flow (cavernous transformation of the portal vein) is determined in the gates of the liver.

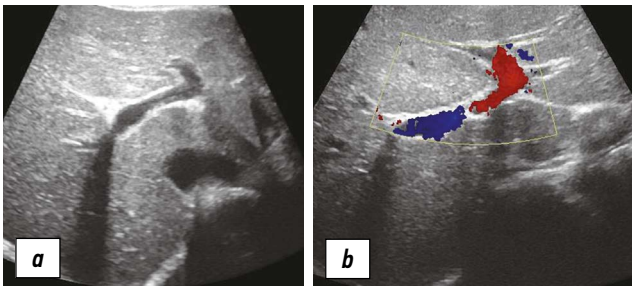

Рис. 2. Ультразвуковое исследование печени здорового ребенка: *a* — B-режим. Нормальная архитектоника портальной вены в зоне ее бифуркации; *b* — режим цветового допплеровского картирования. Зона бифуркации воротной вены. Красным цветом окрашивается левая долевая ветвь (кровоток направлен к датчику), синим цветом окрашивается правая долевая ветвь (кровоток направлен от датчика).

Fig. 2. Ultrasound of the healthy child's liver: *a* — B-mode. Normal architectonics of the portal vein in its bifurcation zone; *b* — Doppler color flow mode. The bifurcation zone of the portal vein. The left lobe branch is colored red (blood flow is directed to the probe), the right lobe branch is colored blue (blood flow is directed from the probe).

При исследовании притоков воротной вены (верхней брыжеечной и селезеночной вен) выявлена извитость верхней брыжеечной вены, реверсивный (в обратном направлении) кровоток в селезеночной вене (рис. 4). Нижняя полая вена и печеночные вены проходимы.

На основании выявленных изменений было сформировано заключение УЗИ: эхографические признаки кавернозной трансформации воротной вены, внепеченочной формы ПГ.

По результатам фиброэзогастродуоденоскопии (ФЭГДС) определялись варикозно расширенные вены пищевода III–IV степени. В клиническом анализе крови тромбоцитопения.

Ангиография подтвердила наличие портальной каверномы в воротах печени. При введении контрастного вещества отток по верхней брыжеечной и селезеночной венам затруднен, прослеживается до каверномы. Периферические отделы печени контрастируются слабо, неравномерно. Определяется интенсивный сброс на вены пищевода и желудка.

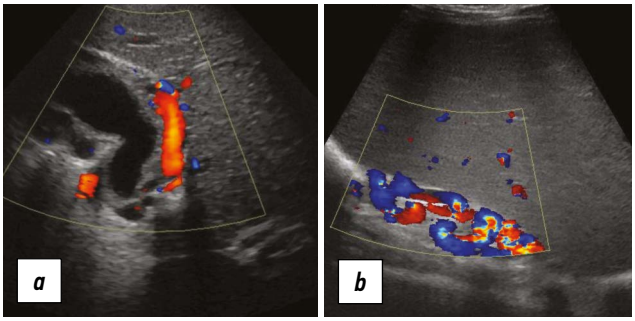

Рис. 3. Ультразвуковое исследование в режиме цветового допплеровского картирования: *a* — желчного пузыря. Венозные коллатерали в стенке желчного пузыря; *b* — селезенки. Извитые коллатеральные сосуды в воротах селезенки.

Fig. 3. Ultrasound in the Doppler color flow mode: *a* — the gallbladder. Venous collaterals in the gallbladder wall; *b* — the spleen. Convoluted collateral vessels in the spleen gate.

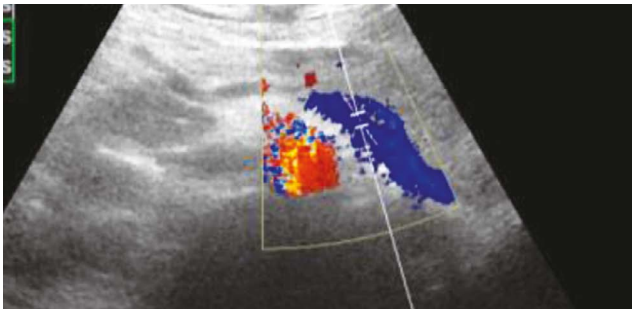

Рис. 4. Режим импульсно-волновой допплерометрии. Исследование кровотока в селезеночной вене. Определяется реверсивный кровоток (поток крови в сторону селезенки) в селезеночной вене.

Fig. 4. Pulse-wave Dopplerometry mode. Study of blood flow in the splenic vein. Reversed blood flow (blood flow towards the spleen) in the splenic vein is determined.

DOI: https://doi.org/10.17816/ps624

После завершения обследования ребенку была проведена операция портосистемного шунтирования — наложение мезопортального анастомоза. При наблюдении в катамнезе — мезопортальный шунт функционирует, портальное кровообращение в печени восстановлено.

Наблюдение 2

О пациенте

Девочка У., 7 лет. На 4-й день болезни появились боли в животе, черный стул. В день госпитализации неоднократно отмечалась рвота с кровью, в связи с чем была госпитализирована по жизненным показаниям в реанимационное отделение ГБУЗ ДГКБ им. Н.Ф. Филатова. Из анамнеза известно, что ребенок родился от здоровых родителей, в срок. Антенатально пороков развития не выявлено. В периоде новорожденности ребенок находился в отделении реанимации в связи с тяжелым течением внутриутробной пневмонии. Проводилась катетеризация пупочной вены, осложнившаяся омфалитом.

Физикальная диагностика

При поступлении состояние тяжелое, постгеморрагическая анемия после состоявшегося желудочно-кишечного кровотечения. Кожные покровы бледные, тургор тканей снижен, селезенка увеличена на 6 см. Печень эластичной консистенции, из-под реберной дуги не выступает.

Динамика и исходы

Согласно данным УЗИ, печень не увеличена, однородная. Очаговые изменения в паренхиме печени не выявлены. Вне- и внутрипеченочные желчные протоки не расширены. Фетальные коммуникации (аранциев проток и пупочная вена) облитерированы.

В воротах печени определяется кавернозная трансформация воротной вены (рис. 5). Магистральные стволы воротной вены не определяются, в их проекции — коллатерали. Портальный кровоток печени значительно обеднен.

Стенки желчного пузыря утолщены до 3–4 мм. Селезенка значительно увеличена — 160×59 мм. В паренхиме поджелудочной железы определяются множественные извитые коллатерали с портальным типом кровотока (рис. 6, *a, b*).

Кроме этого, извитые коллатерали были выявлены в воротах селезенки, в малом сальнике (рис. 7, *a*), в полости малого таза, за мочевым пузырем (рис. 7, *b*). Кроме того, обращало на себя внимание повышение эхогенности и утолщение сальника.

При проведении ФЭГДС выявлены варикозно расширенные вены пищевода III степени. Ангиография подтвердила наличие кавернозной трансформации воротной вены, обеднение портального кровотока, значительный сброс на вены пищевода и желудка. Диагностирован естественный спленоренальный анастомоз. По окончании обследования была проведена операция портосистемного шунтирования — спленоренальный анастомоз.

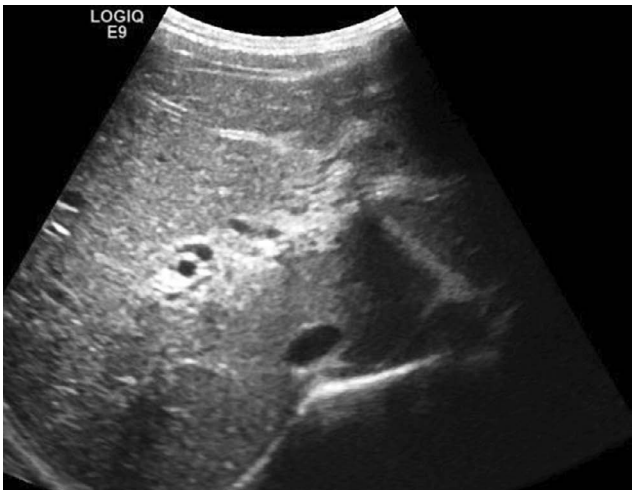

Рис. 5. Ультразвуковое исследование печени. В-режим. В воротах печени определяется кавернозная трансформация воротной вены. Долевые ветви воротной вены не определяются.

Fig. 5. Liver ultrasound examination. B-mode. The cavernous transformation of the portal vein is determined in the gates of the liver. The lobar branches of the portal vein are not determined.

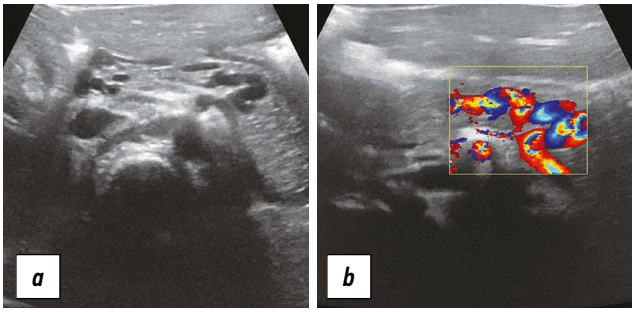

Рис. 6. Ультразвуковое исследование поджелудочной железы. В паренхиме определяются множественные извитые коллатерали: *a* — В-режим; *b* — режим цветового допплеровского картирования .

Fig. 6. Ultrasound examination of the pancreas. Multiple convoluted collaterals are determined in the parenchyma: *a* — C-mode; *b* — Doppler color flow mode.

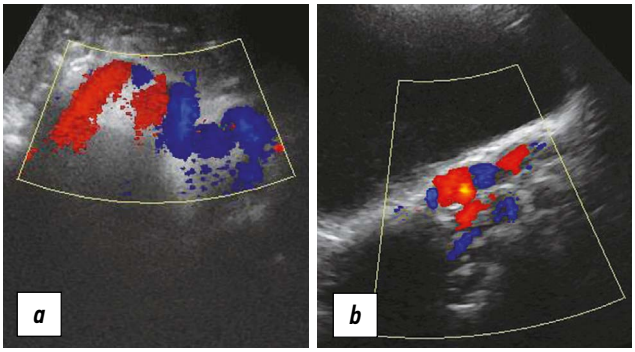

Рис. 7. Ультразвуковое исследование: *a* — область эпигастрия; *b* — полость малого таза. Режим цветового допплеровского картирования. В проекции малого сальника и малом тазу определяются извитые коллатерали. Повышение эхогенности малого сальника.

Fig. 7. Ultrasound examination: *a* — epigastric region; *b* — pelvic cavity. Doppler color flow mode. In the projection of the small omentum and the small pelvis, convoluted collaterals are determined. Increased echogenicity of the small omentum.

DOI: https://doi.org/10.17816/ps624

Таким образом, и в 1-м, и во 2-м наблюдениях, с учетом клинической картины заболевания, данных анамнеза и данных УЗИ (наличия кавернозной трансформации воротной вены, увеличения линейных размеров селезенки, наличия коллатералей в стенке желчного пузыря, воротах селезенки, полости малого таза, при отсутствии видимых изменений размеров и эхо-структуры печени, сохранении кавального и артериального русла печени), было вынесено заключение: эхографические признаки кавернозной трансформации воротной вены, ПГ (внепеченочная форма). По данным ангиографии, ФЭГДС, с учетом изменений лабораторных показателей, диагноз кавернозной трансформации, внепеченочной формы ПГ был подтвержден.

ОБСУЖДЕНИЕ

ПГ — одна из основных причин жизнеугрожающих кровотечений из верхних отделов желудочно-кишечного тракта. По данным различных авторов, внепеченочная ПГ составляет 60–75% среди всех случаев ПГ у детей. Характерной особенностью этой формы заболевания является интактность печеночной паренхимы — сохранность печеночных функций [1], что делает данную категорию пациентов перспективной для оперативной коррекции заболевания [1–3].

Внепеченочная форма ПГ развивается либо вследствие тромбоза воротной вены [после катетеризации пупочной вены в периоде новорожденности (65–73% случаев), омфалита, пупочного сепсиса (8–11%)], либо вследствие порока развития воротной вены. Однако такие пороки встречаются довольно редко (менее 2%) и, как правило, сочетаются с другими пороками развития [1, 2]. Некоторые авторы выдвигают гипотезу, что катетеризация пупочной вены или омфалит становятся триггерами, а основным предрасполагающим фактором могут быть состояния, ассоциированные с гиперкоагуляцией. Частота выявления тромбофилий у детей с тромбозом воротной вены варьирует от 9 до 41% [4–6].

При УЗИ наиболее частым признаком внепеченочной формы ПГ является наличие кавернозной трансформации воротной вены, так называемой «портальной каверномы». Это расширенная сеть венозных коллатералей возникает вследствие расширения мелких сосудов, сопровождающих воротную вену (*vasa vasorum*) в малом сальнике (рис. 8) [1].

Кавернозная трансформация — это конгломерат портопортальных коллатералей в воротах печени, окруженных соединительнотканной основой, при этом магистральный ствол воротной вены, а зачастую и ее долевые и сегментарные ветви, не определяется. Устанавливается наличие развитой системы коллатерального кровотока. Вследствие значительного обеднения портального кровотока компенсаторно увеличивается артериальное кровоснабжение печени [9–11].

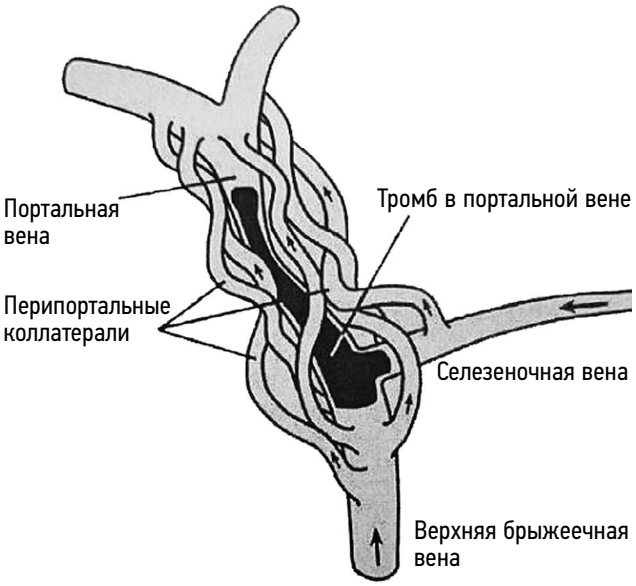

Рис. 8. Схема формирования портальной каверномы [7, 8].
Fig. 8. Scheme of portal cavernoma formation [7, 8].

Ультразвуковой метод, доступный и безопасный, в сочетании с допплеровскими методиками представляет собой необходимый и достаточный инструмент для выявления кавернозной трансформации воротной вены. УЗИ позволяет оценить правильность архитектоники сосудов печени, их проходимость, скоростные характеристики, наличие коллатералей при отсутствии изменений размеров печени и ее эхо-структуры. УЗИ брюшной полости с допплерографией сосудов печени является стандартом первого этапа диагностики ПГ наряду с ФЭГДС [12–14]. Чувствительность и специфичность метода в обнаружении как остро возникшего тромбоза воротной вены, так и выявлении кавернозной трансформации, по данным разных авторов, составляет 70–90 и 66–100% соответственно [6, 13, 14]. Спленомегалия у пациентов с внепеченочной формой ПГ может быть значительной, селезенка может занимать всю левую половину живота и нижним краем опускаться в полость малого таза. При этом спленомегалия, при отсутствии клинических проявлений, зачастую становится первой диагностической находкой при обследовании пациента по другому поводу [12].

Асцит бывает незначительным, в отличие от внутри- и надпеченочной формы ПГ, и, как правило, связан с недавно состоявшимся кровотечением [1, 12].

При лабораторном исследовании крови характерны проявления гиперспленизма с тромбоцитопенией, что связано с секвестрацией тромбоцитов в увеличенной селезенке.

ЗАКЛЮЧЕНИЕ

Группу риска по развитию внепеченочной формы ПГ составляют новорожденные дети, в анамнезе которых есть указания на катетеризацию пупочной вены, омфалит, пупочный сепсис и т.д. Особую значимость имеет выделение таких детей в особую группу наблюдения с необходимостью

доплерографической оценки проходимости воротной вены и выявления возможных признаков ПГ.

Этой категории детей необходимо рекомендовать детальное обследование портального кровотока для своевременного выявления кавернозной трансформации воротной вены и связанных с ней осложнений. Увеличение размеров селезенки, признаки гиперспленизма должны рассматриваться как проявления ПГ, пока не доказано обратное.

Во всех случаях выявления кавернозной трансформации воротной вены, даже если она пока не сопровождается признаками ПГ, необходимо обследование ребенка в условиях специализированного отделения хирургического стационара. Отсутствие признаков ПГ является, как правило, временным и связано с функционирующими естественными порто-кавальными (чаще всего спленоренальными) шунтами, которые на время могут несколько компенсировать повышение давления в блокированной воротной вене. Однако эта компенсация не бывает полной и долговечной.

Максимально раннее поступление таких пациентов в специализированное отделение хирургического стационара позволяет своевременно провести детальное обследование с использованием высокотехнологичных методов диагностики, выработать тактику ведения и при необходимости провести операции портосистемного шунтирования, с помощью которых возможно полностью восстанавливать портальный кровоток.

ДОПОЛНИТЕЛЬНАЯ ИНФОРМАЦИЯ

Источник финансирования. Работа проведена в рамках гранта правительства Москвы на научно-практический проект в здравоохранении. Грант на реализацию проекта «Хирургические методы профилактики жизнеугрожающих осложнений у детей», соглашение № 2412-37/22 от 30.03.2022.

Конфликт интересов. Авторы заявляют об отсутствии конфликта интересов.

Вклад авторов. Все авторы подтверждают соответствие своего авторства международным критериям ICMJE (все авторы внесли существенный вклад в разработку концепции, проведение исследования и подготовку статьи, прочли и одобрили финальную версию перед публикацией). Наибольший вклад распределён следующим образом: Титова Е.А. — концепция и дизайн исследования, написание текста; Титова Е.А., Гуревич А.И., Митупов З.Б., Разумовский А.Ю., Маргарян С.Р. — сбор и обработка материала; Титова Е.А., Гуревич А.И., Митупов З.Б., Разумовский А.Ю. — редактирование.

Информированное согласие на публикацию. Авторы получили письменное согласие законных представителей пациентов на анализ и публикацию медицинских данных. Дата подписания 04.02.2023.

ADDITIONAL INFORMATION

Funding source. The work has been conducted due to a grant from Moscow Government for scientific and practical projects in the healthcare system for the project “Surgical Techniques for the Prevention of Life-threatening Complications in Children”. Agreement No. 2412-37/22, March 30, 2022.

Competing interests. The authors declare no competing interests.

Authors' contribution. All the authors made a significant contribution to the development of the concept, research and preparation of the article, read and approved the final version before publication. Contribution of each author: Titova EA — study concept and design, text writing; Titova EA, Gurevich AI, Mitupov ZB, Razumovsky AYu, Margaryan SR — material collection and processing; Titova EA, Gurevich AI, Mitupov ZB, Razumovsky AYu — editing.

Consent for publication. The authors received the written consent of the patient for the analysis and publication of medical data. Date of signing 04.02.2023 г.

СПИСОК ЛИТЕРАТУРЫ

1. Разумовский А.Ю., Дронов А.Ф., Рачков В.Е., и др. Портальная гипертензия у детей: 28-летний опыт хирургического лечения // Доктор ру. 2017. № 12. С. 43–49. EDN: ZTQXND

2. Разумовский А.Ю., Рачков В.Е., Галибин И.Е., и др. Хирургическое лечение портальной гипертензии у детей. Москва: Медицинское информационное агентство, 2012. EDN: UFFMPR

3. Berzigotti A., Pisaglia F. Ultrasound in portal hypertension — part 1 // Ultraschall Med. 2011. Vol. 32, N 6. P. 548–571. doi: 10.1055/s-0031-1281856

4. Фандеев Е.Е., Любивый Е.Д., Гонсалвес Г.Д., и др. Внепеченочная портальная гипертензия и тромбоз воротной вены (обзор литературы) // Анналы хирургической гепатологии. 2015. Т. 20, № 1. С. 45–58. EDN: TQKMXJ

5. Khanna R., Sarin S.K. Idiopathic portal hypertension and extrahepatic portal venous obstruction // Hepatol Int. 2018. Vol. 12, N 1. P. 148-167. EDN: MHELSJ doi: 10.1007/s12072-018-9844-3

6. Costaguta A., Alvarez F. Etiology and management of hemorrhagic complications of portal hypertension in children // Int J Hepatol. 2012. Vol. 2012. P. 879163. doi: 10.1155/2012/879163

7. Бурневич Э.З. Тромбоз портальной вены // Гепатологический форум. 2011. № 1. С. 11–25.

8. Пенкина Т.В., Березутская О.Е., Дичева Д.Т., и др. Трудности дифференциальной диагностики синдрома портальной гипертензии: клиническое наблюдение // Медицинский совет. 2021. № 5. С. 92–101. EDN: VWTXVN doi: 10.21518/2079-701X-2021-5-92-101

9. Arora A., Sarin S.K. Multimodality imaging of primary extrahepatic portal vein obstruction (EHPVO): What every radiologist should know // Br J Radiol. 2015. Vol. 88, N 1052. P. 20150008. doi: 10.1259/bjr.20150008

10. De Gaetano A.M., Lafortune M., Patriquin H., et al. Cavernous transformation of the portal vein: Patterns of intrahepatic and splanchnic collateral circulation detected with Doppler sonography // AJR Am J Roentgenol. 1995. Vol. 165, N 5. P. 1151–1155. doi: 10.2214/ajr.165.5.7572494

11. Pargewar S.S., Desai S.N., Rajesh S., et al. Imaging and radiological interventions in extra-hepatic portal vein obstruction // World J Radiol. 2016. Vol. 8, N 6. P. 556–570. doi: 10.4329/wjr.v8.i6.556

12. Шерлок Ш., Дули Дж. Заболевания печени и желчных протоков / пер. с англ. под ред. З.Г. Апросиной, Н.А. Мухина. Москва: ГЭОТАР-Медиа, 1999.

13. Sacerdoti D., Serianni G., Gaiani S., et al. Thrombosis of the portal venous system // J Ultrasound. 2007. Vol. 10, N 1. P. 12–21. doi: 10.1016/j.jus.2007.02.007

14. Berzigotti A., Seijo S., Reverter E., Bosch J. Assessing portal hypertension in liver diseases // Expert Rev Gastroenterol Hepatol. 2013. Vol. 7, N 2. P. 141–155. doi: 10.1586/egn.12.83

REFERENCES

1. Razumovsky AY, Dronov AF, Rachkov VE, et al. Portal hypertension in pediatric patients: 28 years of experience in surgical treatment. *Doctor ru.* 2017;(12):43–49. (In Russ.) EDN: ZTQXND

2. Razumovsky AY, Dronov AF, Rachkov VE, et al. *Surgical treatment of portal hypertension in children.* Moscow: Medical Information Agency; 2012. (In Russ.) EDN: UFFMPR

3. Berzigotti A, Pisaglia F. Ultrasound in portal hypertension - part 1. *Ultraschall Med.* 2011;32(6):548–571. doi: 10.1055/s-0031-1281856

4. Fandeev EE, Lyubivy ED, Gonzalvez GD, et al. Extrahepatic portal hypertension and portal vein thrombosis (review). *Annals HPB Surgery.* 2015;20(1):45–58. (In Russ.) EDN: TQKMXJ

5. Khanna R, Sarin SK. Idiopathic portal hypertension and extrahepatic portal venous obstruction. *Hepatol Int.* 2018;12(1):148–167. (In Russ.) EDN: MHELSJ doi: 10.1007/s12072-018-9844-3

6. Costaguta A, Alvarez F. Etiology and management of hemorrhagic complications of portal hypertension in children. *Int J Hepatol.* 2012;2012:879163. doi: 10.1155/2012/879163

7. Burnevich EZ. Thrombosis of the portal vein. *Hepatological Forum.* 2011;(1):11–25. (In Russ.)

8. Penkina TV, Berezutskaya OE, Dicheva DT, et al. Difficulties of differential diagnosis of portal hypertension: Case report. *Med Council.* 2021;(5):92–101. (In Russ.) EDN: VWTXVN doi: 10.21518/2079-701X-2021-5-92-101

9. Arora A, Sarin SK. Multimodality imaging of primary extrahepatic portal vein obstruction (EHPVO): What every radiologist should know. *Br J Radiol.* 2015;88(1052):20150008. doi: 10.1259/bjr.20150008

10. De Gaetano AM, Lafortune M, Patriquin H, et al. Cavernous transformation of the portal vein: Patterns of intrahepatic and splanchnic collateral circulation detected with Doppler sonography. *AJR Am J Roentgenol.* 1995;165(5):1151–1155. doi: 10.2214/ajr.165.5.7572494

11. Pargewar SS, Desai SN, Rajesh S, et al. Imaging and radiological interventions in extra-hepatic portal vein obstruction. *World J Radiol.* 2016;8(6):556–570. doi: 10.4329/wjr.v8.i6.556

12. Sherlock S, Dooley J. *Diseases of the liver and bile ducts. Trans. from English.* Z.G. Aprosina, N.A. Mukhina, editors. Moscow: GEOTAR-Media; 1999. (In Russ.)

13. Sacerdoti D, Serianni G, Gaiani S, et al. Thrombosis of the portal venous system. *J Ultrasound.* 2007;10(1):12–21. doi: 10.1016/j.jus.2007.02.007

14. Berzigotti A, Seijo S, Reverter E, Bosch J. Assessing portal hypertension in liver diseases. *Expert Rev Gastroenterol Hepatol.* 2013;7(2):141–155. doi: 10.1586/egn.12.83

ОБ АВТОРАХ

*** Титова Елена Анатольевна,** канд. мед. наук;
адрес: Россия, 123001, Москва, ул. Садовая-Кудринская, д. 15, корп. 11;
ORCID: 0000-0001-9901-6093;
e-mail: eletit@yandex.ru

Гуревич Анжелика Иосифовна, д-р мед. наук, профессор;
ORCID: 0000-0001-8187-214X;
e-mail: gurevichai@yandex.ru

Разумовский Александр Юрьевич, д-р мед. наук, профессор, член-корреспондент РАН;
ORCID: 0000-0003-3511-0456;
eLibrary SPIN: 3600-4701;
e-mail: 1595105@mail.ru

Митупов Зорикто Батоевич, д-р мед. наук, профессор;
ORCID: 0000-0002-0016-6444;
eLibrary SPIN: 5182-1748;
e-mail: zmitupov@mail.ru

Маргарян Сергей Рубенович, аспирант;
ORCID: 0000-0002-9968-2931;
eLibrary SPIN: 6581-9484;
e-mail: sergey.margaryan27@mail.ru

AUTHORS' INFO

*** Elena A. Titova,** MD, Cand. Sci. (Medicine);
address: 15 bldg. 11 Sadovaya-Kudrinskaya street, 123001 Moscow, Russia;
ORCID: 0000-0001-9901-6093;
e-mail: eletit@yandex.ru

Angelika I. Gurevich, MD, Dr. Sci. (Medicine), Professor;
ORCID: 0000-0001-8187-214X;
e-mail: gurevichai@yandex.ru

Alexander Yu. Razumovsky, MD, Dr. Sci. (Medicine), Professor, Corresponding Member of the Russian Academy of Sciences;
ORCID: 0000-0003-3511-0456;
eLibrary SPIN: 3600-4701;
e-mail: 1595105@mail.ru

Zorikto B. Mitupov, MD, Dr. Sci. (Medicine), Professor;
ORCID: 0000-0002-0016-6444;
eLibrary SPIN: 5182-1748;
e-mail: zmitupov@mail.ru

Sergei R. Margaryan, Graduate Student;
ORCID: 0000-0002-9968-2931;
eLibrary SPIN: 6581-9484;
e-mail: sergey.margaryan27@mail.ru

* Автор, ответственный за переписку / Corresponding author

DOI: https://doi.org/10.17816/ps661

Робот-ассистированное удаление дивертикула мочевого пузыря у ребенка 10 лет

Ю.А. Козлов[1–3], С.С. Полоян[1, 3], Э.В. Сапухин[1], А.С. Страшинский[1], М.В. Макарочкина[1], А.А. Марчук[1], А.П. Рожанский[3], А.А. Быргазов[1], С.А. Муравьев[3], А.Н. Наркевич[4, 5]

[1] Иркутская государственная областная детская клиническая больница, Иркутск, Россия;
[2] Иркутская государственная медицинская академия последипломного образования, Иркутск, Россия;
[3] Иркутский государственный медицинский университет, Иркутск, Россия;
[4] Южно-Уральский государственный медицинский университет, Челябинск, Россия;
[5] Красноярский государственный медицинский университет им. проф. В.Ф. Войно-Ясенецкого, Красноярск, Россия

АННОТАЦИЯ

Обоснование. Дивертикулы мочевого пузыря представляют собой грыжи слизистой оболочки мочевого пузыря, пролабирующие через дефект детрузора. Методом лечения этого заболевания является дивертикулэктомия. Хирургические подходы для реализации этого принципа включают открытый, лапароскопический и роботизированный доступы. В настоящей работе изложена авторская техника выполнения роботизированной дивертикулэктомии и сообщается о ее краткосрочных результатах.

Описание клинического случая. Рассматривается случай дивертикулэктомии мочевого пузыря, выполненной с помощью робот-ассистированной техники у мальчика 10 лет. Диагноз был установлен с использованием микционной цистоуретрографии, цистоскопии и рентгеновской компьютерной урографии. Пациенту выполнена роботизированная дивертикулэктомия мочевого пузыря с использованием трансперитонеального экстравезикального доступа. В финальной стадии исследования были оценены краткосрочные итоги робот-ассистированной процедуры. Длительность операции составила 100 мин. Интраоперационных и послеоперационных осложнений не наблюдалось. Мочевой катетер был удален на следующий день после операции. Продолжительность пребывания пациента в больнице составила 7 дней. Гистологическое исследование продемонстрировало признаки, соответствующие ложному дивертикулу мочевого пузыря с наличием в его строении единичных мышечных волокон. Мочеточниковый стент удалялся через 1 мес после операции. После удаления стента была выполнена контрольная микционная цистография, которая демонстрировала отсутствие деформации контура мочевого пузыря в месте выполненной хирургической процедуры.

Заключение. Робот-ассистированная дивертикулэктомия мочевого пузыря является технически осуществимым подходом к лечению врожденных дивертикулов мочевого пузыря.

Ключевые слова: робот-ассистированная хирургия; дивертикул мочевого пузыря; дети.

Как цитировать:
Козлов Ю.А., Полоян С.С., Сапухин Э.В., Страшинский А.С., Макарочкина М.В., Марчук А.А., Рожанский А.П., Быргазов А.А., Муравьев С.А., Наркевич А.Н. Робот-ассистированное удаление дивертикула мочевого пузыря у ребенка 10 лет // Детская хирургия. 2023. Т. 27, № 6. С. 431–438. DOI: https://doi.org/10.17816/ps661

Рукопись получена: 16.04.2023 **Рукопись одобрена:** 13.11.2023 **Опубликована online:** 12.03.2024

DOI: https://doi.org/10.17816/ps661

Robot-assisted bladder diverticulum removal in a 10-year-old child

Yuri A. Kozlov[1–3], Simon S. Poloyan[1, 3], Eduard V. Sapukhin[1], Alexey S. Strashinsky[1], Marina V. Makarochkina[1], Andrey A. Marchuk[1], Alexander P. Rozhansky[3], Anton A. Byrgazov[1], Sergey A. Muravyov[3], Artem N. Narkevich[4, 5]

[1] Irkutsk State Regional Children's Clinical Hospital, Irkutsk, Russia;
[2] Irkutsk State Medical Academy of Postgraduate Education, Irkutsk, Russia;
[3] Irkutsk State Medical University, Irkutsk, Russia;
[4] South Ural State Medical University, Chelyabinsk, Russia;
[5] Voino-Yasenetsky Krasnoyarsk State Medical University, Krasnoyarsk, Russia

ABSTRACT

BACKGROUND: Bladder diverticulum are hernias of the bladder mucosa that prolapse through a detrusor defect. Diverticulectomy is the treatment of choice for this disease. Surgical methods to implement this principle include open, laparoscopic and robotic approaches. In the present study, we outline our own technique for performing robotic diverticulectomy and report its short-term results.

CLINICAL CASE DESCRIPTION: The study reports one case of bladder diverticulectomy performed with a robot-assisted technique in a 10-year-old boy. The diagnosis of the disease was established using voiding cystourethrography, cystoscopy and X-ray computed urography. The patient had robot-assisted bladder diverticulectomy using transperitoneal extravesical access. At the final stage of the study, short-term outcomes of the robot-assisted procedure were evaluated. The duration of the operation was 100 minutes. No intraoperative and postoperative complications were observed. The urinary catheter was removed the day after the operation. The duration of the patient's stay in the hospital was 7 days. Histological examination showed signs corresponding to a false diverticulum of the bladder with the presence of single muscle fibers in its structure. The ureteral stent was removed one month after the operation. After removal of the stent, control voiding cystography was performed, which demonstrated the absence of bladder contour deformation at the site of surgical procedure.

CONCLUSION: Robot-assisted bladder diverticulectomy is a technically feasible approach to the treatment of congenital bladder diverticulum.

Keywords: robot-assisted surgery; bladder diverticulum; children.

To cite this article:
Kozlov YuA, Poloyan SS, Sapukhin EV, Strashinsky AS, Makarochkina MV, Marchuk AA, Rozhansky AP, Byrgazov AA, Muravyov SA, Narkevich AN. Robot-assisted bladder diverticulum removal in a 10-year-old child. *Russian Journal of Pediatric Surgery.* 2023;27(6):431–438. DOI: https://doi.org/10.17816/ps661

Submitted: 16.04.2023 **Accepted:** 13.11.2023 **Published online:** 12.03.2024

ОБОСНОВАНИЕ

Дивертикулы мочевого пузыря (ДМП) представляют собой грыжи слизистой оболочки мочевого пузыря, пролабирующие через дефект детрузора [1]. У детей дефект мышечного слоя мочевого пузыря может быть врожденным или возникать на фоне инфравезикальной обструкции.

Большинство дивертикулов являются ложными, так как не имеют мышечного слоя и образованы слизистой и подслизистой оболочками. Решение об удалении дивертикула принимается на основании оценки клинических проявлений. ДМП могут вызывать неполное опорожнение мочевого пузыря и, как следствие, инфекции, камни и даже рак мочевого пузыря в более старшем возрасте [2].

Существующие подходы к лечению ДМП включают открытую хирургию, эндоскопию и лапароскопию. В настоящее время для исправления этого дефекта все чаще применяются роботизированные методы [3, 4]. Робот-ассистированный подход предлагает явные преимущества по сравнению с другими минимально инвазивными методами лечения ДМП. Эта операция, известная как робот-ассистированная дивертикулэктомия мочевого пузыря, или RABD (от *англ.* Robot-Assisted Bladder Diverticulectomy), обеспечивает многократно увеличенное трехмерное изображение, большую маневренность при работе инструментами, высокую точность и масштабирование движений, облегчая точное интракорпоральное наложение швов и рассечение тканей, что способствует сокращению частоты осложнений операций на мочевом пузыре [5–7]. В настоящей работе мы излагаем собственную технику выполнения роботизированной дивертикулэктомии и сообщаем о ее краткосрочных результатах.

КЛИНИЧЕСКИЙ СЛУЧАЙ

О пациенте

Мы сообщаем об одном случае дивертикулэктомии мочевого пузыря, выполненной с помощью робот-ассистированной техники у 10-летнего мальчика, проходившего лечение в Государственном бюджетном учреждении здравоохранения «Иркутская государственная областная детская клиническая больница». Масса тела пациента — 43 кг. До операции заболевание проявляло себя рецидивирующими мочевыми инфекциями.

Инструментальная диагностика

Предоперационное исследование включало ригидную цистоскопию и рентгеновскую визуализацию, включая микционную цистоуретрографию и компьютерно-томографическую (КТ) урографию.

КТ-урограмма продемонстрировала ДМП размером 6×4×3 см, расположенный латерально дистального отдела левого мочеточника (рис. 1). Ригидная цистоскопия показала, что дивертикул расположен медиальнее левого устья мочеточника и имеет шейку диаметром 3–4 мм.

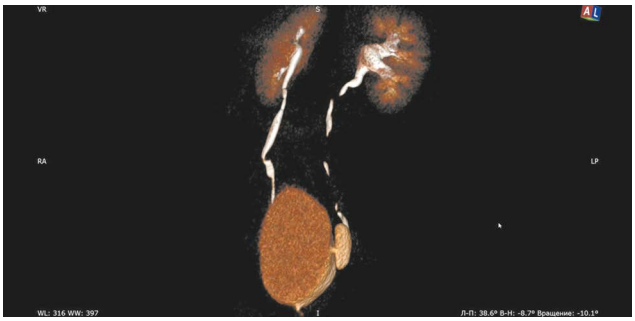

Рис. 1. Контрастная компьютерно-томографическая урография. Трехмерная реконструкция дивертикула мочевого пузыря.

Fig. 1. Contrast computed tomography urography. 3D reconstruction of the bladder diverticulum.

В связи с близким расположением дивертикула к мочеточнику перед операцией с помощью ригидной цистоскопии был установлен мочеточниковый стент.

Динамика и исходы

Далее пациенту была выполнена роботизированная дивертикулэктомия мочевого пузыря. Мы использовали трансперитонеальный экстравезикальный доступ для мобилизации растянутого ДМП, удаляя его единым блоком и пересекая на уровне шейки дивертикула. Мышечный слой над культей дивертикула ушивался отдельными рассасывающимися швами. Ниже техника RABD описана подробно.

Робот-ассистированную дивертикулэктомию выполняли с помощью хирургического робота Versius (CMR, Великобритания). Новейшая роботизированная система Versius представляет собой модульную открытую роботическую платформу с инструментами, способными проходить через 5-миллиметровые лапароскопические порты.

Консоль хирурга располагают в операционной так, чтобы хирург-оператор видел пациента боковым зрением постоянно. Монитор для хирурга-ассистента размещают у ног пациента. Визуализационный блок располагается с правой стороны от пациента. Инструментальные блоки размещают краниально с правой и левой стороны от пациента таким образом, чтобы не было конфликта между манипуляторами.

Выполняют карбоперитонеум с предустановленными параметрами инсуффляции (поток 5 л/мин, давление 12 мм рт. ст.), используя иглу Veress, введенную через пупочный разрез, необходимый для установки оптического 12-миллиметрового порта для введения эндоскопа. Два 5-миллиметровых инструментальных порта вводят билатерально от оптического так, чтобы соблюдался принцип триангуляции. Эти 2 роботических порта следует располагать как можно латеральнее и краниальнее, чтобы избежать столкновения манипуляторов робота снаружи. Между оптическим портом и портом с правой стороны устанавливают дополнительный 5-миллиметровый порт, предназначенный для ассистенции (аспирация жидкости, подача хирургических нитей, обрезание нитей, удаление резецированного дивертикула).

DOI: https://doi.org/10.17816/ps661

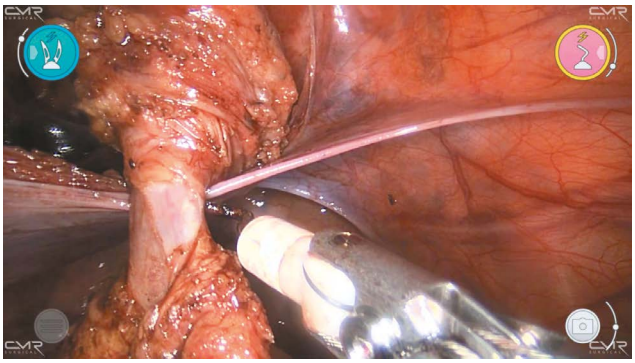

Рис. 2. Робот-ассистированная дивертикулэктомия мочевого пузыря — этап выделения шейки.

Fig. 2. Robot-assisted diverticulectomy of the bladder — mobilization of the cervix.

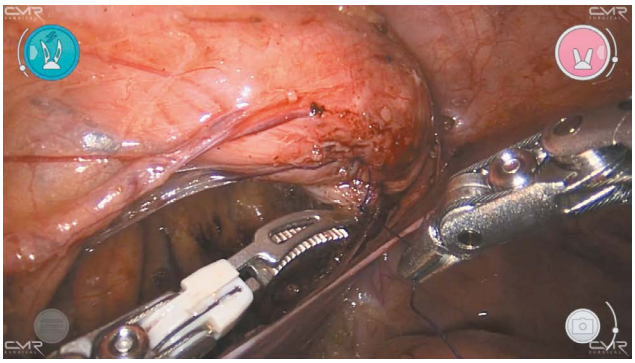

Рис. 4. Робот-ассистированная дивертикулэктомия мочевого пузыря — этап ушивания детрузора.

Fig. 4. Robot-assisted diverticulectomy of the bladder — detrusor suturing.

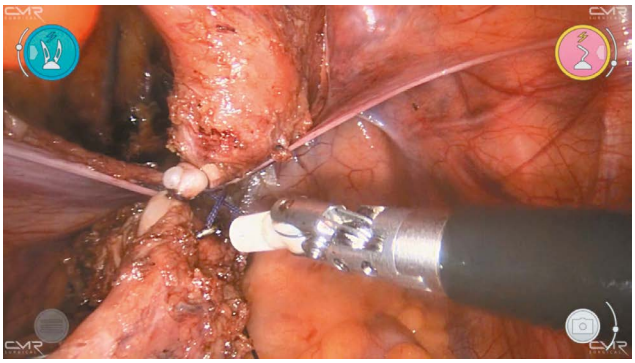

Рис. 3. Робот-ассистированная дивертикулэктомия мочевого пузыря — этап наложения эндопетли.

Fig. 3. Robot-assisted diverticulectomy of the bladder — putting the endoloop.

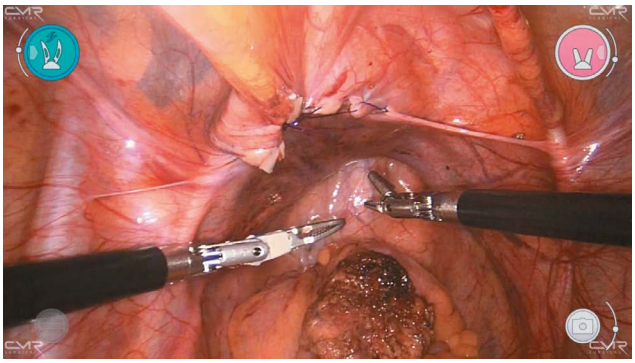

Рис. 5. Робот-ассистированная дивертикулэктомия мочевого пузыря — этап герметизации брюшины.

Fig. 5. Robot-assisted diverticulectomy of the bladder — stage of peritoneum sealing.

Процедура начинается с рассечения переходной складки брюшины медиально от устья левого мочеточника. Идентифицируется левый мочеточник. Из околопузырной жировой клетчатки выделяется дно дивертикула и захватывается атравматичным зажимом. Выполняется мобилизация дивертикула из окружающих тканей с использованием коагуляционного крючка. Выделяется основание дивертикула (рис. 2). На шейку дивертикула накладывается 2 петли Roeder (рис. 3). Дивертикул отсекается. Производится наложение отдельных швов на края детрузора с целью укрытия культи дивертикула (рис. 4). Выполняется герметизация разреза брюшины (рис. 5). Затем дивертикул извлекается через оптическую канюлю. Роботические инструменты удаляются из брюшной полости. Лапароцентезные отверстия ушиваются.

После окончания операции пациент находился в палате интенсивной терапии на протяжении периода от восстановления сознания до самостоятельного приема пищи. Ребенок был выписан из больницы под наблюдение с обязательным посещением уролога через 1, 2 и 4 мес после операции. Объективная оценка эффективности операции базировалась на выполнении контрольной микционной цистографии.

Длительность операции составила 100 мин. Время, необходимое для инсталляции роботической платформы, — 15 мин, длительность основного этапа операции с момента начала манипуляций на мочевом пузыре до удаления роботических портов — 85 мин. Интраоперационных и послеоперационных осложнений не наблюдалось. Полость мочевого пузыря была герметична, признаки формирования уриномы не зарегистрированы. Мочевой катетер был удален на следующий день после операции. Продолжительность пребывания пациента в больнице — 7 дней. Гистологическое исследование продемонстрировало признаки, соответствующие ложному ДМП с наличием в его строении единичных мышечных волокон.

Мочеточниковый стент был удален через 1 мес после операции, процедура не была зафиксирована. После удаления стента контрольная микционная цистография продемонстрировала отсутствие деформации контура мочевого пузыря в месте выполненной хирургической процедуры. Пациент был избавлен от рецидивирующей мочевой инфекции на протяжении всего периода наблюдения.

ОБСУЖДЕНИЕ

ДМП у детей встречаются редко и определяются как выпячивание слизистой на слабом участке мышечного слоя мочевого пузыря. Истинная частота возникновения ДМП остается неясной, поскольку большинство из них протекают бессимптомно и могут не требовать

хирургического вмешательства на протяжении жизни. Предполагаемая частота возникновения ДМП составляет примерно 1,7% среди других аномалий мочевого пузыря в общей популяции [1].

Различают 2 типа ДМП у детей: врожденные (первичные) и приобретенные (вторичные) [1]. Несмотря на то, что существует несколько теорий происхождения врожденных дивертикулов, ни одна из них не является исчерпывающей. В качестве главной причины рассматривается слабость мышечного слоя мышечного пузыря, через дефект в котором в результате повышенного давления при мочеиспускании пролабирует слизистая оболочка [8]. Однако J. Garat [9], изучая гистологическое строение ДМП после их хирургического удаления у 7 детей, пришел к выводу, что мышечные волокна детрузора присутствовали во всех случаях. Эти данные подтверждают теорию гипоплазии, а не полного отсутствия слоя детрузора в месте ДМП.

Сообщается, что примерно 90% врожденных ДМП расположены рядом с устьями мочеточников [8]. Эти образования впервые описал J. Hutch в 1952 г., после того как обнаружил дивертикулы, расположенные латерально и выше устья мочеточника [10]. Автор также продемонстрировал связь пузырно-мочеточникового рефлюкса и расположенного рядом с ним ДМП. В настоящее время дивертикулы в непосредственной близости от устьев мочеточников обычно называют дивертикулами Хатча в соответствии с первым описанием.

Абсолютные показания к хирургическому лечению ДМП до сих пор не определены. Для случайно диагностированных бессимптомных небольших дивертикулов приемлемым вариантом лечения является тщательное наблюдение. Как правило, большие дивертикулы (>3 см) лечат хирургическим путем, потому что у таких детей повышен риск инфекции мочевыводящих путей, затрудненного мочеиспускания и образования камней [8]. Во время резекции дивертикула достаточно часто выполняется симультанная антирефлюксная операция. У детей со вторичными ДМП важно одновременно лечить первичную причину, такую как клапан задней уретры, стриктуры уретры или нейрогенный мочевой пузырь.

Длительное время открытое хирургическое вмешательство с использованием внутрипузырного или экстравезикального доступа было методом выбора при лечении ДМП. За последние два десятилетия вместе с развитием эндоурологии, традиционной лапароскопии и роботизированных технологий увеличивается объем сообщений о минимально инвазивном лечении ДМП. Основная цель минимально инвазивных методов — добиться таких же показателей успеха, как и при открытой хирургии, но с известными преимуществами лапароскопической хирургии (быстрое восстановление пациентов после операции и превосходные косметические качества). Описано несколько хирургических вариантов минимально инвазивного лечения ДМП, в том числе эндоскопические (резекция шейки ДМП) и лапароскопические (внебрюшинный, внутрибрюшинный или трансвезикальный доступы) процедуры [11, 12]. В последние годы в качестве еще одного возможного подхода была предложена роботизированная хирургия.

Первое сообщение о роботизированной дивертикулэктомии мочевого пузыря у детей было сделано в 2009 г. J. Meeks [13], который выполнил эту процедуру мальчику 12 лет с дивертикулом размером около 12 см. M. Christmann представил свой опыт роботизированной дивертикулэктомии у 14 детей [14], средний возраст — 7,9 года. Во всех случаях был применен трансперитонеальный экстравезикальный доступ. Среднее время операции, включая цистоскопию, составило 132 мин. Большинство пациентов были выписаны через 1 день после операции. У всех пациентов отсутствовал рецидив заболевания при наблюдении на протяжении 1 года.

В настоящее время применяются экстравезикальные и интравезикальные способы робот-ассистированного лечения ДМП [15]. Внутрипузырные методы находят ограниченное применение в результате того, что у детей недостаточный объем мочевого пузыря, чтобы совершать в нем манипуляции с использованием роботических инструментов [11]. D. Develtere представил описание техники трансвезикальной RABD, выполненной у 23 взрослых пациентов, которая не сопровождалась рецидивами и осложнениями при наблюдении на протяжении в среднем 9 мес [16]. После ретроградного пломбирования шейки мочевого пузыря катетером Фолея выполнялась цистотомия. Затем производилась идентификация устья ДМП. Слизистая оболочка, покрывающая шейку дивертикула, циркулярно разрезалась и отделялась от окружающих тканей. Основание дивертикула пересекалось с помощью коагулятора. Дефект детрузора ушивался непрерывным швом. После чего выполнялось трансабдоминальное закрытие разреза мочевого пузыря.

Одним из спорных вопросов о ДМП является наличие пузырно-мочеточникового рефлюкса. В некоторых публикациях указывается, что наличие ДМП снижает спонтанное разрешение пузырно-мочеточникового рефлюкса у детей. В связи с этим рекомендована симультанная уретеронеоцистостомия, если планируется операция по поводу ДМП [17].

Использование робота при выполнении RABD имеет ряд преимуществ по сравнению со стандартной лапароскопией. Артикуляция роботизированных инструментов помогает в диссекции мочевого пузыря и дивертикула. Трехмерная визуализация позволяет лучше рассмотреть дивертикул и окружающие структуры, что позволяет безопасно манипулировать с близлежащими семявыносящими протоками и мочеточниками. Подвижность и масштабирование движений роботизированных инструментов значительно повышают легкость и точность интракорпорального шва, необходимого для закрытия дефекта мочевого пузыря, что особенно важно при наложении швов глубоко в области малого таза. Кроме того, размещение эндопетли

вокруг шейки дивертикула позволяет четко отделить его от мочевого пузыря во время резекции и предотвратить истечение мочи в брюшную полость.

ЗАКЛЮЧЕНИЕ

В работе продемонстрирована успешная робот-ассистированная дивертикулэктомия мочевого пузыря у ребенка с использованием робота Versius. Преимущества метода в лечении врожденных дивертикулов мочевого пузыря у детей состоят в улучшенной 3D-визуализации объектов, расположенных в области малого таза, и уникальной маневренности роботических инструментов.

ДОПОЛНИТЕЛЬНАЯ ИНФОРМАЦИЯ

Источник финансирования. Исследование не имело финансовой поддержки.

Конфликт интересов. Авторы заявляют об отсутствии конфликтов интересов.

Вклад авторов. Все авторы подтверждают соответствие своего авторства международным критериям ICMJE (все авторы внесли существенный вклад в разработку концепции, проведение исследования и подготовку статьи, прочли и одобрили финальную версию перед публикацией). Наибольший вклад распределён следующим образом: Козлов Ю.А., Полоян С.С., Макарочкина М.В. — концепция и дизайн исследования; Сапухин Э.В., Страшинский А.С., Марчук А.А., Быргазов А.А., Муравьев С.А. — сбор и обработка материала; Козлов Ю.А., Рожанский А.П., Наркевич А.Н. — написание текста; Козлов Ю.А. — редактирование и утверждение окончательного варианта статьи.

Информированное согласие на публикацию. Авторы получили письменное согласие законных представителей пациента на анализ и публикацию медицинских данных. Дата подписания 10.03.2023.

ADDITIONAL INFORMATION

Funding source. This study was not supported by any external sources of funding.

Competing interests. The author declare no competing interests.

Authors' contribution. All the authors made a significant contribution to the development of the concept, research and preparation of the article, read and approved the final version before publication. Contribution of each author: Kozlov YuA, Poloyan SS, Makarochkina MV — concept and design research; Sapukhin EV, Strashinsky AS, Marchuk AA, Byrgazov AA, Muravyov SA — collection and processing of material; Kozlov YuA, Rozhansky AP, Narkevich AN — description of the text; Kozlov YuA — editing and approval of the final article.

Consent for publication. The patient's legal representatives gave informed voluntary written consent to participate in the study (date of signing 10.03.2023).

СПИСОК ЛИТЕРАТУРЫ

1. Psutka S.P., Cendron M. Bladder diverticula in children // J Pediatr Urol. 2013. Vol. 9, N 2. P. 129–138. doi: 10.1016/j.jpurol.2012.02.013

2. Ashton A., Soares R., Kusuma V.R., et al. Robotic-assisted bladder diverticulectomy: Point of technique to identify the diverticulum // J Robot Surg. 2019. Vol. 13, N 1. P. 163–166. doi: 10.1007/s11701-018-0788-3

3. Myer E.G., Wagner J.R. Robotic assisted laparoscopic bladder diverticulectomy // J Urol. 2007. Vol. 178, N 6. P. 2406–2410; discussion 2410. doi: 10.1016/j.juro.2007.08.012

4. Mmeje C., Michli E., Parra R. Robotic-assisted laparoscopic bladder diverticulectomy and concomitant ureteral reimplantation: Initial clinical experience // J Robot Surg. 2008. Vol. 2, N 4. P. 265–267. doi: 10.1007/s11701-008-0110-x

5. Denning N.L., Kallis M.P., Prince J.M. Pediatric robotic surgery // Surg Clin North Am. 2020. Vol. 100, N 2. P. 431–443. doi: 10.1016/j.suc.2019.12.004

6. Shen L.T., Tou J. Application and prospects of robotic surgery in children: A scoping review // World J Pediatr Surg. 2022. Vol. 5, N 4. P. e000482. EDN: LSWTQW doi: 10.1136/wjps-2022-000482

7. Brownlee E.M., Slack M. The role of the versius surgical robotic system in the paediatric population // Children (Basel). 2022. Vol. 9, N 6. P. 805. EDN: EEQGDV doi: 10.3390/children9060805

8. Silay M.S., Koh C.J. Management of the bladder and calyceal diverticulum: Options in the age of minimally invasive surgery // Urol Clin North Am. 2015. Vol. 42, N 1. P. 77–87. doi: 10.1016/j.ucl.2014.09.007

9. Garat JM., Angerri O., Caffaratti J., et al. Primary congenital bladder diverticula in children // Urology. 2007. Vol. 70, N 5. P. 984–988. doi: 10.1016/j.urology.2007.06.1108

10. Hutch J.A. Vesico-ureteral reflux in the paraplegic: Cause and correction // J Urol. 1952. Vol. 68, N 2. P. 457–469. doi: 10.1016/S0022-5347(17)68223-5

11. Cacciamani G., de Luyk N., de Marco V., et al. Robotic bladder diverticulectomy: Step-by-step extravesical posterior approach--technique and outcomes // Scand J Urol. 2018. Vol. 52, N 4. P. 285–290. doi: 10.1080/21681805.2018.1492965

12. Каганцов И.М., Сизонов В.В., Дубров В.И., и др. Лапароскопическая резекция дивертикула мочевого пузыря у детей // Российский вестник детской хирургии, анестезиологии и реаниматологии. 2019. Т. 9, № 3. С. 51–57. EDN: UKCEKA doi: 10.30946/2219-4061-2019-9-3-51-57

13. Meeks J.J., Hagerty J.A., Lindgren B.W. Pediatric robotic-assisted laparosc opic diverticulectomy // Urology. 2009. Vol. 73, N 2. P. 299–301; discussion 301. doi: 10.1016/j.urology.2008.06.068

14. Christman M.S., Casale P. Robot-assisted bladder diverticulectomy in the pediatric population // J Endourol. 2012. Vol. 26, N 10. P. 1296–300. doi: 10.1089/end.2012.0051

15. Gurung P.M., Witthaus M., Campbell T., et al. Transvesical versus transabdominal which is the best approach to bladder diverticulectomy using the single port robotic system? // Urology. 2020. N 142. P. 248. doi: 10.1016/j.urology.2020.05.018

16. Develtere D., Mazzone E., Berquin C., et al. Transvesical approach in robot-assisted bladder diverticulectomy: Surgical technique and outcome // J Endourol. 2022. Vol. 36, N 3. P. 313–316. EDN: KFYTDO doi: 10.1089/end.2021.0366

17. Koehne E., Desai S., Lindgren B. Robot-assisted laparoscopic diverticulectomy with ureteral reimplantation // J Pediatr Urol. 2020. Vol. 16, N 4. P. 508–509. doi: 10.1016/j.jpurol.2020.06.009

REFERENCES

1. Psutka SP, Cendron M. Bladder diverticula in children. *J Pediatr Urol.* 2013;9(2):129–138. doi: 10.1016/j.jpurol.2012.02.013

2. Ashton A, Soares R, Kusuma VR, et al. Robotic-assisted bladder diverticulectomy: Point of technique to identify the diverticulum. *J Robot Surg.* 2019;13(1):163–166. doi: 10.1007/s11701-018-0788-3

3. Myer EG, Wagner JR. Robotic assisted laparoscopic bladder diverticulectomy. *J Urol.* 2007;178(6):2406-2410; discussion 2410. doi: 10.1016/j.juro.2007.08.012

4. Mmeje C, Michli E, Parra R. Robotic-assisted laparoscopic bladder diverticulectomy and concomitant ureteral reimplantation: Initial clinical experience. *J Robot Surg.* 2008;2(4):265–267. doi: 10.1007/s11701-008-0110-x

5. Denning NL, Kallis MP, Prince JM. Pediatric robotic surgery. *Surg Clin North Am.* 2020;100(2):431–443. doi: 10.1016/j.suc.2019.12.004

6. Shen LT, Tou J. Application and prospects of robotic surgery in children: A scoping review. *World J Pediatr Surg.* 2022;5(4):e000482. EDN: LSWTQW doi: 10.1136/wjps-2022-000482

7. Brownlee EM, Slack M. The role of the versius surgical robotic system in the paediatric population. *Children (Basel).* 2022;9(6):805. EDN: EEQGDV doi: 10.3390/children9060805

8. Silay MS, Koh CJ. Management of the bladder and calyceal diverticulum: Options in the age of minimally invasive surgery. *Urol Clin North Am.* 2015;42(1):77–87. doi: 10.1016/j.ucl.2014.09.007

9. Garat JM, Angerri O, Caffaratti J, et al. Primary congenital bladder diverticula in children. *Urology.* 2007;70(5):984–988. doi: 10.1016/j.urology.2007.06.1108

10. Hutch JA. Vesico-ureteral reflux in the paraplegic: Cause and correction. *J Urol.* 1952;68(2):457–469. doi: 10.1016/S0022-5347(17)68223-5

11. Cacciamani G, de Luyk N, de Marco V, et al. Robotic bladder diverticulectomy: Step-by-step extravesical posterior approach--technique and outcomes. *Scand J Urol.* 2018;52(4):285-290. doi: 10.1080/21681805.2018.1492965

12. Kagantsov I, Sizonov V, Dubrov V, et al. Laparoscopic resection of a bladder diverticulum in children. *Russ Bulletin Pediatr Surg Anesthesiol Intensive Care Med.* 2019;9(3):51–57. (In Russ.) EDN: UKCEKA doi: 10.30946/2219-4061-2019-9-3-51-57

13. Meeks JJ, Hagerty JA, Lindgren BW. Pediatric robotic-assisted laparoscopic diverticulectomy. *Urology.* 2009;73(2):299-301; discussion 301. doi: 10.1016/j.urology.2008.06.068

14. Christman MS, Casale P. Robot-assisted bladder diverticulectomy in the pediatric population. *J Endourol.* 2012;26(10):1296–300. doi: 10.1089/end.2012.0051

15. Gurung PM, Witthaus M, Campbell T, et al. Transvesical versus transabdominal--which is the best approach to bladder diverticulectomy using the single port robotic system? *Urology.* 2020;(142):248. doi: 10.1016/j.urology.2020.05.018

16. Develtere D, Mazzone E, Berquin C, et al. Transvesical approach in robot-assisted bladder diverticulectomy: Surgical technique and outcome. *J Endourol.* 2022;36(3):313–316. EDN: KFYTDO doi: 10.1089/end.2021.0366

17. Koehne E, Desai S, Lindgren B. Robot-assisted laparoscopic diverticulectomy with ureteral reimplantation. *J Pediatr Urol.* 2020;16(4):508–509. doi: 10.1016/j.jpurol.2020.06.009

ОБ АВТОРАХ

*** Козлов Юрий Андреевич,** д-р мед. наук, член-корреспондент РАН;
адрес: Россия, 664022, Иркутск, б-р Гагарина, д. 4;
ORCID: 0000-0003-2313-897X;
eLibrary SPIN: 3682-0832;
e-mail: yuriherz@hotmail.com

Полоян Симон Степанович, ассистент кафедры;
ORCID: 0000-0001-7042-6646;
e-mail: simonpoloyan@ya.ru

Сапухин Эдуард Владимирович, канд. мед. наук;
ORCID: 0000-0001-5470-7384;
e-mail: sapukhin@yandex.ru

Страшинский Алексей Сергеевич;
ORCID: 0000-0002-1911-4468;
e-mail: strashinskias@gmail.com

Макарочкина Марина Валериевна;
ORCID: 0000-0001-8295-6687;
eLibrary SPIN: 4600-4071;
e-mail: m.makarochkina@gmail.com

Марчук Андрей Алексеевич;
ORCID: 0000-0001-9767-0454;
e-mail: maa-ped20@yandex.ru

AUTHORS' INFO

*** Yuri A. Kozlov,** MD, Dr. Sci. (Medicine), Corresponding Member of the Russian Academy of Sciences;
address: 4 Gagarin boulevard, 664022 Irkutsk, Russia;
ORCID: 0000-0003-2313-897X;
eLibrary SPIN: 3682-0832;
e-mail: yuriherz@hotmail.com

Simon S. Poloyan, Assistant Lecturer;
ORCID: 0000-0001-7042-6646;
e-mail: simonpoloyan@ya.ru

Eduard V. Sapukhin, MD, Cand. Sci. (Medicine);
ORCID: 0000-0001-5470-7384;
e-mail: sapukhin@yandex.ru

Alexey S. Strashinsky;
ORCID: 0000-0002-1911-4468;
e-mail: strashinskias@gmail.com

Marina V. Makarochkina;
ORCID: 0000-0001-8295-6687;
eLibrary SPIN: 4600-4071;
e-mail: m.makarochkina@gmail.com

Andrey A. Marchuk;
ORCID: 0000-0001-9767-0454;
e-mail: maa-ped20@yandex.ru

Рожанский Александр Павлович;
ORCID: 0000-0001-7922-7600;
eLibrary SPIN: 4012-7120;
e-mail: alexanderozhanski@mail.ru

Быргазов Антон Алексеевич;
ORCID: 0000-0002-9195-5480;
e-mail: byrgazov.ant-doc38@yandex.ru

Муравьев Сергей Александрович, студент;
ORCID: 0000-0003-4731-7526;
e-mail: muravev1999sergey@mail.ru

Наркевич Артем Николаевич, д-р мед. наук, доцент;
ORCID: 0000-0002-1489-5058;
eLibrary SPIN: 9030-1493;
e-mail: narkevichart@gmail.com

Alexander P. Rozhansky;
ORCID: 0000-0001-7922-7600;
eLibrary SPIN: 4012-7120;
e-mail: alexanderozhanski@mail.ru

Anton A. Byrgazov;
ORCID: 0000-0002-9195-5480;
e-mail: byrgazov.ant-doc38@yandex.ru

Sergey A. Muravyov, student;
ORCID: 0000-0003-4731-7526;
e-mail: muravev1999sergey@mail.ru

Artem N. Narkevich, MD, Dr. Sci. (Medicine), Assistant Professor;
ORCID: 0000-0002-1489-5058;
eLibrary SPIN: 9030-1493;
e-mail: narkevichart@gmail.com

* Автор, ответственный за переписку / Corresponding author

DOI: https://doi.org/10.17816/ps663

Асинхронный перекрут основной и добавочной блуждающих селезёнок у грудного ребёнка

Ю.Ю. Соколов[1, 2], С.В. Стоногин[2], А.В. Дзядчик[2], С.А. Коровин[1, 2], О.В. Коренькова[2]

[1] Российская медицинская академия непрерывного профессионального образования, Москва, Россия;
[2] Детская городская клиническая больница имени З.А. Башляевой, Москва, Россия

АННОТАЦИЯ

Обоснование. Диагностика перекрута блуждающей селезёнки у детей грудного возраста чрезвычайно сложна, потому что в данной возрастной группе он встречается крайне редко. Среди детей до 1 года блуждающая селезёнка чаще встречается у мальчиков, чем у девочек (2,5:1). Всего в литературе описано 26 случаев перекрута добавочной селезёнки. Бессимптомное течение блуждающей селезёнки до первого эпизода перекрута отмечается в 70% случаев. В настоящее время у детей предпочтение отдаётся лапароскопическим методам лечения. Случаев асинхронного перекрута основной и добавочной блуждающих селезёнок в литературе мы не нашли.

Описание клинического случая. В данной публикации представлено чрезвычайно редкое клиническое наблюдение асинхронного перекрута основной и добавочной блуждающих селезёнок у ребёнка грудного возраста. Основной особенностью клинических проявлений перекрута селезёнки у девочки 8 мес в нашем наблюдении являлись характерные признаки острой кишечной инфекции. В обоих случаях ребёнку была выполнена лапароскопическая спленэктомия.

Заключение. В работе отражены сложность диагностики данной патологии, важность выполнения спиральной компьютерной томографии и эффективность диагностической лапароскопии, релапароскопии и лапароскопической спленэктомии в случае некроза селезёнки у грудного ребёнка.

Ключевые слова: перекрут селезёнки; дети; лапароскопия.

Как цитировать:
Соколов Ю.Ю., Стоногин С.В., Дзядчик А.В., Коровин С.А., Коренькова О.В. Асинхронный перекрут основной и добавочной блуждающих селезёнок у грудного ребёнка // Детская хирургия. 2023. Т. 27, № 6. С. 439–445. DOI: https://doi.org/10.17816/ps663

Рукопись получена: 24.04.2023 **Рукопись одобрена:** 09.10.2023 **Опубликована online:** 12.03.2024

DOI: https://doi.org/10.17816/ps663

The asynchronous torsion of the main and accessory wandering spleens in an infant

Yuri Yu. Sokolov[1, 2], Sergey V. Stonogin[2], Alexander V. Dziadchik[2], Sergey A. Korovin[1, 2], Olga V. Korenkova[2]

[1] Russian Medical Academy of Continuous Professional Education, Moscow, Russia;
[2] Bashlyaeva Children's City Clinical Hospital, Moscow, Russia

ABSTRACT

BACKGROUND: To diagnose the torsion of the wandering spleen in infants is a challenging task. Torsion of the wandering spleen in such population is an extremely rare case. Among children under one year of age, the wandering spleen is more common in boys (2.5:1). A total of 26 cases of torsion of an accessory spleen were described in the literature. Asymptomatic course of the disease before the first episode of spleen torsion occurs in 70% cases. No case of asynchronous torsion of the main and accessory wandering spleens are described in the literature.

CLINICAL CASE DESCRIPTION: This article describes a very rare clinical case of asynchronous torsion of the main and accessory wandering spleens in an infant. In the described case, basic clinical manifestations of the spleen torsion in an 8-month-old girl were typical for acute enteric infection. The child had laparoscopic splenectomy.

CONCLUSION: The present article describes challenges associated with the diagnostics of this pathology, important role of spiral computed tomography, efficacy of diagnostic laparoscopy and relaparoscopy as well as the efficacy of laparoscopic spleen resection in case of spleen necrosis in an infant.

Keywords: spleen torsion; children; laparoscopy.

To cite this article:
Sokolov YuYu, Stonogin SV, Dziadchik AV, Korovin SA, Korenkova OV. The asynchronous torsion of the main and accessory wandering spleens in an infant. *Russian Journal of Pediatric Surgery.* 2023;27(6):439–445. DOI: https://doi.org/10.17816/ps663

Submitted: 24.04.2023 **Accepted**: 09.10.2023 **Published online**: 12.03.2024

ВВЕДЕНИЕ

Диагностика перекрута блуждающей селезёнки у детей грудного возраста чрезвычайно сложна, потому что у этой возрастной группы данная патология встречается крайне редко. Среди детей до 1 года блуждающая селезёнка чаще встречается у мальчиков, чем у девочек (2,5:1). Всего в литературе описано 26 случаев перекрута добавочной селезёнки. Бессимптомное течение блуждающей селезёнки до первого эпизода перекрута отмечается в 70% случаев. В настоящее время у детей предпочтение отдаётся лапароскопическим методам лечения. Случаев асинхронного перекрута основной и добавочной блуждающих селезёнок в литературе мы не нашли.

ОПИСАНИЕ КЛИНИЧЕСКОГО СЛУЧАЯ

Девочка, 8 месяцев, поступила в больницу по экстренным показаниям через сутки после начала заболевания с жалобами на многократную рвоту, вялость.

При осмотре состояние средней тяжести. Ребёнок вялый, капризный. Аппетит снижен, пьёт мало. Не лихорадит, температура тела 36,7 °С. Живот при пальпации вздутый, мягкий, безболезненный. За сутки 4 раза водянистый стул. Анализ крови показал лейкоцитоз (23×10^9/л).

Предварительный диагноз: острый инфекционный гастроэнтероколит средней степени тяжести, токсикоз, эксикоз I степени.

Инструментальная диагностика

Выполнена обзорная рентгенография брюшной полости. В левых отделах брюшной полости отмечается выраженное вздутие петель толстой кишки, там же определяется её расширенный участок.

При ультразвуковом исследовании (УЗИ) органов брюшной полости на уровне гребня подвздошной кости определяется объёмное образование овальной формы, с чёткими ровными контурами, размерами 54×27×42 мм, идентичное по структуре паренхиме селезёнки. В режиме цветового допплеровского картирования кровоток не лоцируется (рис. 1).

Заключение: эхо-признаки дольчатого строения селезёнки, нельзя исключить перекрут одной из долей селезёнки.

Оперативное вмешательство

При пальпации под наркозом в левой половине живота определяется подвижное объёмное образование эластической консистенции диаметром до 5 см. Установлен диагноз: перекрут селезёнки. Выставлены показания к экстренному оперативному вмешательству.

Выполнена лапароскопия, при которой в левом боковом канале выявлена тёмно-вишнёвого цвета селезёнка размерами 5×4×3 см.

Связочный аппарат селезёнки отсутствует, удлинённая ножка перекручена на 720 градусов (рис. 2).

При рассечении паренхимы селезёнки активного кровотечения нет. Учитывая признаки некроза селезёнки, решено выполнить спленэктомию. Ножка селезёнки коагулирована, пересечена (рис. 3). Селезёнка удалена из брюшной полости в эндопакете. Кровопотери при операции не было. Длительность операции — 120 минут.

Послеоперационный период

В послеоперационном периоде проводилась антибактериальная, инфузионная терапия. Послеоперационный период без осложнений.

При контрольном УЗИ свободной жидкости, объёмных аперистальтических образований в брюшной полости не выявлено. Петли кишечника не расширены, стенки тонкие, перистальтика не изменена. Мезентериальные лимфатические узлы не увеличены, единичные в одном скане. В проекции удалённой селезёнки ткань повышенной эхогенности толщиной 3,5 мм.

Рис. 1. Ультразвуковое исследование селезёнки. Отсутствие кровотока в лоцируемом образовании.

Fig. 1. Ultrasound examination of the spleen. Lack of blood flow in the localized formation.

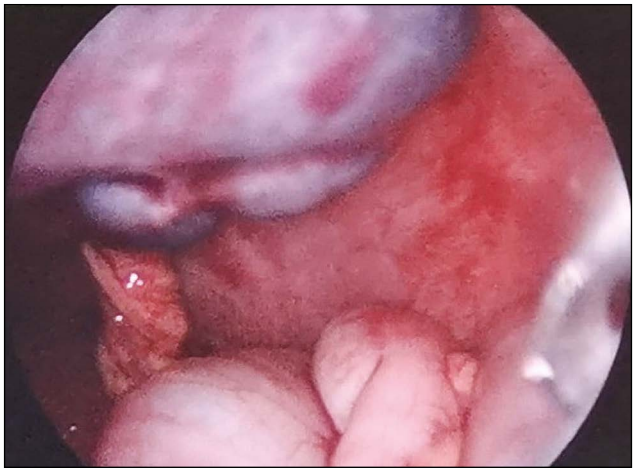

Рис. 2. Интраоперационное фото. Отчётливо видна перекрученная на 720 градусов ножка селезёнки.

Fig. 2. Intraoperative photo. Spleen pedicle is twisted by 720 degrees and is clearly visible.

DOI: https://doi.org/10.17816/ps663

Рис. 3. Макропрепарат селезёнки. Тотальный некроз удалённой селезёнки.

Fig. 3. Spleen macropreparation. Total necrosis in the removed spleen.

В удовлетворительном состоянии девочка выписана домой на 8-е сутки после операции.

Повторное обращение

Пациентка поступила повторно через 2 месяца после выписки в инфекционное отделение с признаками острой кишечной инфекции. В течение двух суток отмечались вялость, многократная рвота, беспокойство, жидкий стул.

При осмотре живот у ребёнка мягкий, доступный пальпации во всех отделах. Есть небольшая болезненность при пальпации в эпигастрии. Перитонеальных знаков нет. В анализе крови лейкоцитоз (22×10^9/л).

Инструментальная диагностика

Обзорная рентгенография органов брюшной полости (в прямой проекции, вертикально) не выявила уровни жидкости и свободного газа в брюшной полости. Теней, подозрительных на конкременты, достоверно не обнаружено. Пневматизация петель кишечника повышенная.

При УЗИ в проекции селезёнки между печенью и левой почкой визуализируется овальное эхогенное образование с чёткими ровными контурами, размерами 57×26 мм; кровоток в нём не регистрируется. Эхографически нельзя исключить перекрут добавочной дольки селезёнки.

Компьютерная томография органов брюшной полости с внутривенным болюсным контрастированием определила слева в проекции селезёнки между задней поверхностью печени, желудком и левой почкой овальное образование с чёткими ровными контурами, достаточно однородной структуры, средней плотностью +48 HU.

Заключение: Состояние после удаления добавочной селезёнки. Перекрут добавочной селезёнки под вопросом (рис. 4).

Оперативное вмешательство

По экстренным показаниям девочке была выполнена релапароскопия. При ревизии левого поддиафрагмального пространства установлено, что имеется перекрут селезёнки на 720 градусов. Селезёнка размерами 4×3×3 см, тёмного цвета, со всех сторон окружена сальником, при рассечении паренхимы селезёнки активного кровотечения нет (рис. 5).

С помощью гармонического диссектора пересечена желудочно-селезёночная связка. Другие связки селезёнки отсутствуют. Ножка селезёнки коагулирована гармоническим диссектором, пересечена. Селезёнка удалена из брюшной полости в эндопакете. Брюшная полость осушена. Через левый троакарный доступ под диафрагму введён дренаж. Длительность операции — 50 минут.

Рис. 4. Спиральная компьютерная томография органов брюшной полости. Определяется добавочная селезёнка.

Fig. 4. Spiral computed tomography of the abdominal organs. An accessory spleen is seen.

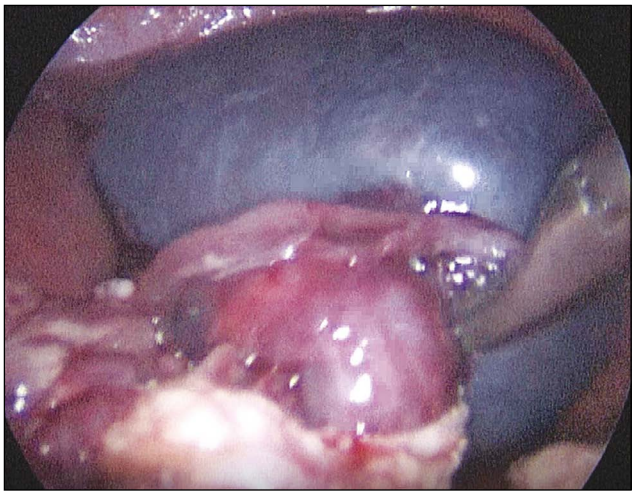

Рис. 5. Интраоперационное фото. Перекрут добавочной селезёнки в левом поддиафрагмальном пространстве.

Fig. 5. Intraoperative photo. Twisting of the accessory spleen in the left subdiaphragmatic space.

DOI: https://doi.org/10.17816/ps663

Послеоперационный период

В послеоперационном периоде проводилась инфузионная, антибактериальная терапия с положительной динамикой. Послеоперационный период без осложнений.

Проведено контрольное УЗИ.

Заключение: Желчный пузырь: перегиб в теле. Селезёнка: при боковом доступе, по стенке большой кривизны желудка отмечается мелкое образование округлой формы диаметром 1 см, однородное мелкозернистое по структуре — остаточная доля селезёнки.

Дренаж удалён на 2-е сутки. В удовлетворительном состоянии девочка выписана домой на 7-е сутки после операции. Рекомендовано введение пневмококковой вакцины в плане профилактики инфекционных осложнений.

ОБСУЖДЕНИЕ

Синдром полисплении впервые был описан Хельвигом в 1929 г. [1, 2]. Он включает наличие двух и более селезёнок равного размера, нарушение симметрии тела, вариабельные желудочно-кишечные аномалии, а также сердечные и лёгочные пороки [3]. При полисплении основная масса ткани селезёнки обычно делится на две (или более) равные массы. В этом отличие полисплении от добавочной селезёнки, когда помимо селезёнки нормального размера присутствует одна или несколько селезёнок меньшего размера. У 90% пациентов синдром полисплении проявляется в детском возрасте, и у 10% — во взрослом. При правостороннем расположении селезёнок в случае их перекрута картина может симулировать острый аппендицит.

В литературе описан единственный случай перекрута селезёнки при синдроме полисплении у 7-месячной девочки [2]. Во время плановой коррекции мальротации кишечника в правом верхнем квадранте были обнаружены четыре селезёнки, в одной из которых произошёл инфаркт. Некротизированная селезёнка была удалена с помощью лапаротомии.

Добавочные селезёнки встречаются у 10% людей в популяции. Как правило, число добавочных селезёнок — от 2 до 6, а расположены они всегда слева. Всего в литературе описано 26 случаев перекрута добавочной селезёнки с диаметром от 2 до 17 см и средним диаметром 6 см. Кроме того, описан редкий случай перекрута трёх добавочных блуждающих селезёнок у 14-летней девочки [4].

В 70% клинических случаев наблюдается бессимптомное течение блуждающей селезёнки до первого эпизода её перекрута. До этого момента диагностика чрезвычайно сложна [2, 3]. С острой абдоминальной болью поступала половина пациентов [5]. Описана классическая триада основных симптомов при перекруте блуждающей селезёнки:

1) Пальпируемое овальной формы объёмное образование в левой половине живота.

2) Безболезненное смещение образования в левой половине живота.

3) При перкуссии отсутствие селезёнки в левом верхнем квадранте [5, 6].

К основным осложнениям блуждающей селезёнки относятся: перекрут, инфаркт, некроз и разрыв селезёнки с развитием гемоперитонеума [4, 7, 8]. Особенностью проявлений перекрута селезёнки у грудного ребёнка в нашем наблюдении являлись признаки острой кишечной инфекции.

Важное значение имеет УЗИ с определением кровотока в сосудах селезёнки [2, 3, 5]. Спиральная компьютерная томография с контрастированием, а также магнитно-резонансная томография позволяют визуализировать извитые сосуды ворот селезёнки [1]. В нашем наблюдении заподозрить перекрут блуждающей селезёнки удалось при УЗИ и при выполнении спиральной компьютерной томографии брюшной полости с контрастированием. Наиболее характерным симптомом при спиральной компьютерной томографии является спиралевидный ход сосудов ножки селезёнки с нарушением её кровоснабжения. Хирургическая тактика определяется сроками выявления аномалии и развившимися осложнениями. До недавнего времени операцией выбора была спленэктомия. Затем начали выполнять органосохраняющие операции: лапаротомию, деторсию, спленопексию и ретроперитонизацию селезёнки [9–12]. В 2005 г. выполнили лапароскопическую ретроперитонезацию селезёнки [10, 13–16]. В литературе описан один случай лапароскопической спленэктомии у больного с перекрутом добавочной селезёнки с использованием однопортового доступа [5].

В нашем наблюдении, учитывая признаки некроза селезёнок, была выполнена лапароскопическая спленэктомия.

Учитывая степень высокого риска развития серьёзных осложнений, хирургическое вмешательство показано даже у детей с бессимптомным течением блуждающей селезёнки. При этом предпочтительны органосохраняющие операции в связи с частотой развития постспленэктомического сепсиса у детей (до 4%) и высокой смертности при нём (от 50 до 80%) [17–19].

ЗАКЛЮЧЕНИЕ

Представлено чрезвычайно редкое клиническое наблюдение: асинхронный перекрут основной и добавочной блуждающих селезёнок у ребёнка грудного возраста. Обоснована сложность диагностики и эффективность лапароскопической спленэктомии в случае некроза селезёнки. Лапароскопическая спленэктомия является современным безопасным методом лечения при данной патологии у детей.

ДОПОЛНИТЕЛЬНАЯ ИНФОРМАЦИЯ

Источник финансирования. Авторы заявляют об отсутствии внешнего финансирования при проведении исследования.

Конфликт интересов. Авторы декларируют отсутствие явных и потенциальных конфликтов интересов, связанных с публикацией настоящей статьи.

Вклад авторов. Все авторы подтверждают соответствие своего авторства международным критериям ICMJE (все авторы внесли существенный вклад в разработку концепции, проведение исследования и подготовку статьи, прочли и одобрили финальную версию перед публикацией). Наибольший вклад распределён следующим образом: Соколов Ю.Ю. — концепция и дизайн исследования, написание текста, редактирование, утверждение окончательного варианта статьи, ответственность за целостность всех частей статьи; Стоногин С.В. — концепция и дизайн исследования, сбор и обработка материала, написание текста; Дзядчик А.В., Коровин С.А., Коренькова О.В. — сбор и обработка материала.

Информированное согласие на публикацию. Авторы получили информированное добровольное письменное согласие законных представителей пациента на публикацию медицинских данных и фотографий в обезличенной форме в журнале «Детская хирургия».

ADDITIONAL INFORMATION

Funding source. This study was not supported by any external sources of funding.

Competing interests. The authors declare that they have no competing interests.

Authors' contribution. All authors made a substantial contribution to the conception of the work, acquisition, analysis, interpretation of data for the work, drafting and revising the work, final approval of the version to be published and agree to be accountable for all aspects of the work. Sokolov YuYu — study concept and design, text writing, editing, approval of the final version of the article, responsibility for the integrity of all parts of the article; Stonogin SV — study concept and design, material collection and processing, text writing; Dziadchik AV, Korovin SA, Korenkova OV — material collection and processing.

Consent for publication. Written consent was obtained from the patient's representative for publication of relevant medical information and all of accompanying images in anonymized form within the manuscript in the journal Russian Journal of Pediatric Surgery.

СПИСОК ЛИТЕРАТУРЫ

1. Chhabra N., Shrivastava T., Garg L., Mishra B.K. Accessory spleen and its clinical significance // Int J Anatomy Res. 2014. Vol. 2, N 2. P. 325-327.

2. Rasool F., Mirza B. Polysplenia syndrome associated with situs inversus abdominus and type I jejunal atresia // APSP J Case Rep. 2011. Vol. 2, N 2. P. 18.

3. Fujiwara M., Abe Y., Kodera A., et al. Splenic torsion and polysplenia syndrome in a 10-year-old girl // Pediatr Int. 2019. Vol. 61, N 2. P. 192-193. doi: 10.1111/ped.13760

4. Тандилава Р.З., Бахтадзе Т.И., Коридзе Л.Т., Тандилава З.Р. Перекрут трех добавочных блуждающих селезенок у ребёнка // Анналы хирургии. 2014. № 5. С. 44-47. EDN: TLAHYN

5. Ozeki M., Asakuma M., Go N., et al. Torsion of an accessory spleen: A rare case preoperatively diagnosed and cured by single-port surgery // Surg Case Rep. 2015. Vol. 1, N 1. P. 1-5. EDN: BMKWTS doi: 10.1186/s40792-015-0101-x

6. Ольхова Е.Б., Соколов Ю.Ю., Шувалов М.Э., и др. «Блуждающая» селезёнка у ребёнка (клиническое наблюдение) // Радиология-Практика. 2015. № 5. С. 82-85. EDN: UMIKKT

7. Fernandez L.E., Gonzalez A.I., Malagon M.A., Pallarés A.C. An unusual case of hemoperitoneum owing to acute splenic torsion in a child with immunoglobulin deficiency // J Postgrad Med. 2006. Vol. 52, N 1. P. 41-42.

8. Zarroug A.E., Hashim Y., El-Youssef M., et al. Wandering spleen as a cause of mesenteric and portal varices: A new etiology? // J Pediatric Surg. 2013. Vol. 48, N 3. P. 1-4. doi: 10.1016/j.jpedsurg.2012.12.042

9. Соколов Ю.Ю., Коровин С.А., Пыков М.И., и др. Лапароскопическая спленопексия у ребёнка с перекрутом «блуждающей» селезёнки (клиническое наблюдение) // Медицинский совет. 2016. № 16. С. 161-163. EDN: WTOPGN doi: 10.21518/2079-701X-2016-16-161-163

10. Соколов Ю.Ю., Коровин С.А., Ольхова Е.Б., и др. Лапароскопическая спленопексия у детей с перекрутом блуждающей селезёнки // Российский вестник детской хирургии, анестезиологии и реаниматологии. 2016. Т. 6, № 4. С. 82-87. EDN: ZBIQOF

11. Martinez-Ferro M., Elmo G., Laje P. Laparoscopic pocket splenopexy for wandering spleen: A case report // J Pediatr Surg. 2005. Vol. 40, N 5. P. 882-884. doi: 10.1016/j.jpedsurg.2005.02.009

12. Fukuzawa H., Urushihara N., Ogura K., et al. Laparoscopic splenopexy for wandering spleen: Extraperitoneal pocket splenopexy // Pediatr Surg Int. 2006. Vol. 22, N 11. P. 931-934. EDN: CWODGJ doi: 10.1007/s00383-006-1760-2

13. Поляев Ю.А., Гарбузов Р.В., Сухов М.Н., и др. «Блуждающая» селезёнка (два клинических наблюдения) // Детская больница. 2015. № 3. С. 14-17.

14. Schlesinger F., Hayek I., Jaeschke U., et al. The technique of laparoscopic retroperitoneal splenopexy for symptomatic wandering spleen in childhood // J Pediatr Surg. 2005. Vol. 40, N 3. P. 575-577. doi: 10.1016/j.jpedsurg.2004.11.020

15. Hedeshian M.H., Hirsh M.P., Danielson P.D. Laparoscopic splenopexy of a pediatric wandering spleen by creation of a retroperitoneal pocket // J Laparoendosc Adv Surg Tech A. 2005. Vol. 15, N 6. P. 670-672. doi: 10.1089/lap.2005.15.670

16. Schaarschmidt K., Lempe M., Kolberg-Schwerdt A., et al. The technique of laparoscopic retroperitoneal splenopexy for symptomatic wandering spleen in childhood // J Pediatr Surg. 2005. Vol. 40, N 3. P. 575-577. doi: 10.1016/j.jpedsurg.2004.11.020

17. Kim S., Lee S.L., Waldhausen J.H., et al. Laparoscopic splenopexy for the wandering spleen syndrome // Pediatr Endosurg Innovat Techniques. 2003. Vol. 7, N 3. P. 237-241.

18. Dahiya N., Karthikeyan D., Vijay S., et al. Wandering spleen: Unusual presentation and course of events // Indian J Radiol Imaging. 2002. Vol. 12, N 3. P. 359-362.

19. Fiquet-Francois C., Belouadah M., Ludot H., et al. Wandering spleen in children: Multicenter retrospective study // J Pediatr Surg. 2010. Vol. 45, N 7. P. 1519-1524. doi: 10.1016/j.jpedsurg.2010.03.003

REFERENCES

1. Chhabra N, Shrivastava T, Garg L, Mishra BK. Accessory spleen and its clinical significance. *Int J Anatomy Res.* 2014;2(2):325-327.
2. Rasool F, Mirza B. Polysplenia syndrome associated with situs inversus abdominus and type I jejunal atresia. *APSP J Case Rep.* 2011;2(2):18.
3. Fujiwara M, Abe Y, Kodera A, et al. Splenic torsion and polysplenia syndrome in a 10-year-old girl. *Pediatr Int.* 2019;61(2):192-193. doi: 10.1111/ped.13760
4. Tandilava RZ, Bakhtadze TI, Koridze LT, Tandilava ZR. Torsion of three wandering accessory spleens in childhood. *Russ J Surg.* 2014;(5):44-47. EDN: TLAHYN
5. Ozeki M, Asakuma M, Go N, et al. Torsion of an accessory spleen: A rare case preoperatively diagnosed and cured by single-port surgery. *Surg Case Rep.* 2015;1(1):1-5. EDN: BMKWTS doi: 10.1186/s40792-015-0101-x
6. Olkhova EB, Sokolov YY, Shuvalov ME, et al. The wandering spleen in a child (clinical observation). *Radiologiya-Praktika.* 2015;(5):82-85. EDN: UMIKKT
7. Fernandez LE, Gonzalez AI, Malagon MA, Pallarés AC. An unusual case of hemoperitoneum owing to acute splenic torsion in a child with immunoglobulin deficiency. *J Postgrad Med.* 2006;52(1):41-42.
8. Zarroug AE, Hashim Y, El-Youssef M, et al. Wandering spleen as a cause of mesenteric and portal varices: A new etiology? *J Pediatric Surg.* 2013;48(3):1-4. doi: 10.1016/j.jpedsurg.2012.12.042
9. Sokolov YY, Korovin SA, Pykov MI, et al. Laparoscopic splenopexy for a child with torsion of wandering spleen (clinical observation). *Medical Council.* 2016;(16):161-163. EDN: WTOPGN doi: 10.21518/2079-701X-2016-16-161-163
10. Sokolov YY, Korovin SA, Olkhova EB, et al. Laparoscopic splenoscopy in children with torsion of the floating spleen. *Russ J Pediat Surg Anesthesia Intensive Care.* 2016;6(4):82-87. EDN: ZBIQOF
11. Martinez-Ferro M, Elmo G, Laje P. Laparoscopic pocket splenopexy for wandering spleen a case report. *J Pediatr Surg.* 2005;40(5):882-884. doi: 10.1016/j.jpedsurg.2005.02.009
12. Fukuzawa H, Urushihara N, Ogura K, et al. Laparoscopic splenopexy for wandering spleen: Extraperitoneal pocket splenopexy. *Pediatr Surg Int.* 2006;22(11):931-934. EDN: CWODGJ doi: 10.1007/s00383-006-1760-2
13. Polyaev YA, Garbuzov RV, Sukhov MN, et al. Wandering spleen (two clinical observations). *Detskaya bol'nitsa.* 2015;(3):14-17. (In Russ).
14. Schlesinger F, Hayek I, Jaeschke U, et al. The technique of laparoscopic retroperitoneal splenopexy for symptomatic wandering spleen in childhood. *J Pediatr Surg.* 2005;40(3):575-577. doi: 10.1016/j.jpedsurg.2004.11.020
15. Hedeshian MH, Hirsh MP, Danielson PD. Laparoscopic splenopexy of a pediatric wandering spleen by creation of a retroperitoneal pocket. *J Laparoendosc Adv Surg Tech A.* 2005;15(6):670-672. doi: 10.1089/lap.2005.15.670
16. Schaarschmidt K, Lempe M, Kolberg-Schwerdt A, et al. The technique of laparoscopic retroperitoneal splenopexy for symptomatic wandering spleen in childhood. *J Pediatr Surg.* 2005;40(3):575-577. doi: 10.1016/j.jpedsurg.2004.11.020
17. Kim S, Lee SL, Waldhausen JH, et al. Laparoscopic splenopexy for the wandering spleen syndrome. *Pediatr Endosurg Innovat Techniques.* 2003;7(3):237-241.
18. Dahiya N, Karthikeyan D, Vijay S, et al. Wandering spleen: Unusual presentation and course of events. *Indian J Radiol Imaging.* 2002;12(3):359-362.
19. Fiquet-Francois C, Belouadah M, Ludot H, et al. Wandering spleen in children: Multicenter retrospective study. *J Pediatr Surg.* 2010;45(7):1519-1524. doi: 10.1016/j.jpedsurg.2010.03.003

ОБ АВТОРАХ

*** Стоногин Сергей Васильевич,** канд. мед. наук;
адрес: Россия, 125373, Москва, ул. Героев Панфиловцев, д. 28;
ORCID: 0000-0003-3531-5849;
eLibrary SPIN: 8552-6953;
e-mail: svas70@mail.ru

Соколов Юрий Юрьевич;
ORCID: 0000-0003-3831-768X;
e-mail: sokolov-surg@yandex.ru

Дзядчик Александр Валерьевич;
ORCID: 0000-0002-6751-3068;
e-mail: dzyadchik@mail.ru

Коровин Сергей Афанасьевич;
ORCID: 0000-0002-8030-9926;
e-mail: korovinsa@mail.ru

Коренькова Ольга Валентиновна;
ORCID: 0000-0001-6569-7409;
e-mail: olgha.korienkova@mail.ru

AUTHORS' INFO

*** Sergey V. Stonogin,** MD, Cand. Sci. (Medicine);
address: 28 Geroyev Panfilovtsev street, 125373 Moscow, Russia;
ORCID: 0000-0003-3531-5849;
eLibrary SPIN: 8552-6953;
e-mail: svas70@mail.ru

Yuri Yu. Sokolov;
ORCID: 0000-0003-3831-768X;
e-mail: sokolov-surg@yandex.ru

Alexander V. Dziadchik;
ORCID: 0000-0002-6751-3068;
e-mail: dzyadchik@mail.ru

Sergey A. Korovin;
ORCID: 0000-0002-8030-9926;
e-mail: korovinsa@mail.ru

Olga V. Korenkova;
ORCID: 0000-0001-6569-7409;
e-mail: olgha.korienkova@mail.ru

* Автор, ответственный за переписку / Corresponding author

DOI: https://doi.org/10.17816/ps679

Острый гнойный тиреоидит у ребёнка 10 лет

А.В. Писклаков[1], В.И. Пономарев[1], А.Т. Исаков[2], И.И. Ларькин[1], В.И. Ларькин[1], А.Г. Калиничев[1], А.В. Лысов[1]

[1] Омский государственный медицинский университет, Омск, Россия;
[2] Областная детская клиническая больница, Омск, Россия

АННОТАЦИЯ

Обоснование. Острый гнойный тиреоидит у детей является редкой и потенциально опасной для жизни патологией щитовидной железы, требующей быстрой диагностики и лечения.

Описание клинического случая. Приведено клиническое наблюдение 10-летней девочки с абсцессом щитовидной железы. У неё отмечалась лихорадка, болезненный отёк в области шеи, боль в горле, тахикардия, ограничение движений шеи и дисфагия в течение 6–7 дней. Лечение заключалось в антибиотикотерапии, разрезе и дренировании гнойника с применением местной озонотерапии. Установлено, что возбудителями инфекции стали *Staphylococcus aureus* и *Escherichia coli*. Девочка обследована через 9 месяцев после выписки — признаков патологии щитовидной железы нет.

Заключение. Хотя острый гнойный тиреоидит у детей встречается чрезвычайно редко, существует возможность его возникновения. Поскольку это заболевание может быть связано со свищом грушевидной пазухи, ребёнка необходимо обследовать для выявления свища из-за опасности рецидива.

Ключевые слова: дети; абсцесс щитовидной железы; лечение.

Как цитировать:
Писклаков А.В., Пономарев В.И., Исаков А.Т., Ларькин И.И., Ларькин В.И., Калиничев А.Г., Лысов А.В. Острый гнойный тиреоидит у ребёнка 10 лет // Детская хирургия. 2023. Т. 27, № 6. С. 446–451. DOI: https://doi.org/10.17816/ps679

Рукопись получена: 26.04.2023 **Рукопись одобрена:** 13.11.2023 **Опубликована online:** 12.03.2024

DOI: https://doi.org/10.17816/ps679

Acute suppurative thyroiditis in a 10-year-old child

Andrey V. Pisklakov[1], Vjacheslav I. Ponomarev[1], Aset T. Isakov[2], Igor' I. Larkin[1], Valery I. Larkin[1], Alexey G. Kalinichev[1], Anatoly V. Lysov[1]

[1] Omsk State Medical University, Omsk, Russia;
[2] Regional Children's Clinical Hospital, Omsk, Russia

ABSTRACT

BACKGROUND: Acute suppurative thyroiditis in children is a rare and potentially life-threatening thyroid disease that requires rapid diagnostics and treatment.

CLINICAL CASE DESCRIPTION: A clinical case of a 10-year-old girl with a thyroid abscess is described. She had fever, painful neck swelling, sore throat, tachycardia, restricted neck movement, and dysphagia for 6–7 days. The treatment consisted of antibiotic therapy, incision and drainage of the abscess using local ozone therapy. It was found that causative agents were *Staphylococcus aureus* and *Escherichia coli*. The girl had a follow-up examination in 9 months after the discharge — there were no signs of thyroid pathology.

CONCLUSION: Although acute suppurative thyroiditis is extremely rare in children, it occurs sometimes. Since this condition may be associated with a piriform sinus fistula, the child must be examined for it because of the risk of recurrence.

Keywords: children; acute suppurative thyroiditis; treatment.

To cite this article:
Pisklakov AV, Ponomarev VI, Isakov AT, Larkin II, Larkin VI, Kalinichev AG, Lysov AV. Acute suppurative thyroiditis in a 10-year-old child. *Russian Journal of Pediatric Surgery.* 2023;27(6):446–451. DOI: https://doi.org/10.17816/ps679

Submitted: 26.04.2023 **Accepted:** 13.11.2023 **Published online:** 12.03.2024

ВВЕДЕНИЕ

Гнойный тиреоидит — заболевание щитовидной железы воспалительного характера, встречающееся у детей достаточно редко [1]. Этиологическим фактором острого тиреоидита может стать любое инфекционное заболевание, вызванное стафилококком, стрептококком, пневмококком или кишечной палочкой. После перенесённой пневмонии, острого тонзиллита, синусита или отита бактерии могут проникать в щитовидную железу гематогенным или лимфогенным путём, вызывая развитие острого воспалительного процесса [2]. Острый гнойный тиреоидит (ОГТ) — редкое заболевание, на его долю приходится 0,1–0,7% всех заболеваний щитовидной железы, а гнойные формы встречаются ещё реже [3]. Таким образом, ввиду очень редкой встречаемости данной патологии, представляется важным описание данного клинического случая.

Рис. 1. Внешний вид шеи ребёнка с острым гнойным тиреоидитом и флегмоной шеи.

Fig. 1. Appearance of the neck of the child with acute purulent thyroiditis and neck phlegmon.

ОПИСАНИЕ КЛИНИЧЕСКОГО СЛУЧАЯ

Пациентка С., 10 лет, поступила в клинику детской хирургии на базе Бюджетного учреждения здравоохранения Омской области «Областная детская клиническая больница» 04.06.2022 с жалобами на припухлость в области шеи, боль в горле, кашель, повышение температуры тела до фебрильных значений через 6 суток от начала заболевания. Первоначально в течение недели получала лечение по поводу острого респираторного заболевания. Переведена в Областную детскую клиническую больницу (г. Омск) в связи с появившимся отёком шеи и ухудшением общего состояния с диагнозом: «Флегмона шеи, острый тонзиллит».

Состояние при поступлении тяжёлое за счёт выраженных симптомов интоксикации. Лихорадка до 39 °С. Адинамичная, сонливая. В зёве гиперемия. В лёгких дыхание ослаблено, хрипов нет. По передней поверхности шеи определяется гиперемия, плотный отёк мягких тканей, болезненный при пальпации, распространяющийся до яремной вырезки (рис. 1). Флюктуации не определяется. Заднешейные лимфатические узлы не увеличены.

Лабораторная и инструментальная диагностика

Анализ крови от 4.06.2022:

- гемоглобин — 126 г/л;
- эритроциты — $4{,}38\times10^{12}$/л;
- лейкоциты — $11{,}4\times10^{9}$/л;
- гранулоциты — 81,2%;
- лимфоциты — 11,5%;
- моноциты — 7,3%.

Ультразвуковое исследование (УЗИ) щитовидной железы от 4.06.2022. Структура железы неоднородная за счёт округло-овальных образований с чётким ровным контуром, эхогенных с анэхогенными включениями, размером от 8 до 23 мм. При цветовом доплеровском картировании кровоток смешанный. В проекции перешейка и правой доли визуализируется гипоэхогенное образование с гиперэхогенным ободком, деформирующее контур железы, с чётким неровным контуром; размерами 34×15×33 мм, объёмом 8 см^3, при цветовом доплеровском картировании аваскулярное. **Заключение:** УЗ-признаки гипертрофии щитовидной железы III степени мелкоузлового до крупноузлового тотального процесса, по системе TI-RADS — категория 3–4. Напряжение компенсации (по кровотоку) умеренное. Косвенные признаки течения гнойного тиреоидита (рис. 2).

Магнитно-резонансная томография (МРТ) мягких тканей области шеи от 04.06.2022. Отмечено увеличение размеров щитовидной железы (32×58×71 мм), неравномерность её структуры и множественные жидкостные включения (7–40 мм). В мягких тканях переднего верхнего

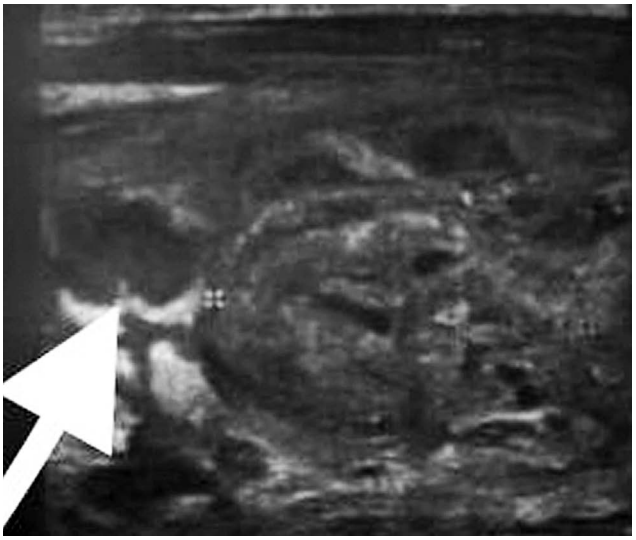

Рис. 2. Ультразвуковое исследование щитовидной железы. Зона абсцесса указана стрелкой.

Fig. 2. Ultrasound examination of the thyroid gland. Abscess area is indicated by an arrow.

DOI: https://doi.org/10.17816/ps679

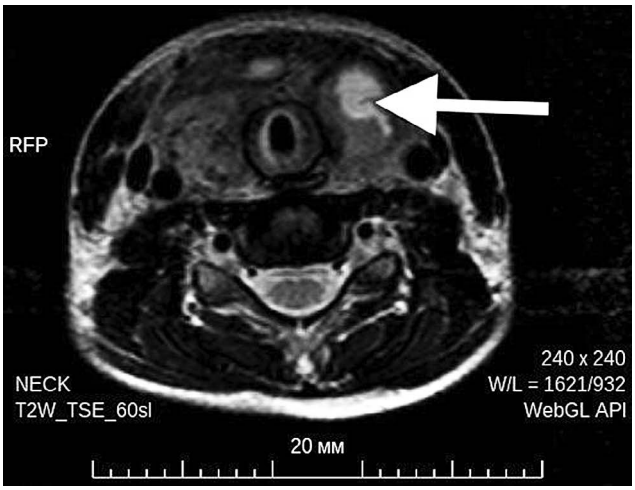

Рис. 3. Магнитно-резонансная томография шеи до операции. Абсцесс указан стрелкой.

Fig. 3. Magnetic resonance imaging of the neck before surgery. The abscess is indicated by an arrow.

средостения визуализируется зона отёка, по латеральным поверхностям шеи и в надключичных областях больше справа. **Заключение:** увеличение щитовидной железы с очагами деструкции, отёк мягких тканей и переднего средостения за счёт воспалительных изменений (рис. 3).

Оперативное лечение

После предоперационной подготовки, включавшей инфузию глюкозо-солевых растворов и антибактериальную терапию (имипенем + циластатин), 4.06.2022 было проведено оперативное лечение.

Операция. Под интубационным наркозом, после предварительной обработки операционного поля на 2 см выше яремной вырезки, проведён поперечный разрез кожи длиной 4 см. Мягкие ткани разведены тупо, вскрыта предтрахеальная пластинка собственной фасции шеи. Из предтрахеального пространства под давлением выделилось большое количество густого сливкообразного зловонного гноя. Суммарно получено 60 мл гнойного отделяемого и детрита. Проведена ревизия с взятием материала на цитологическое исследование и бактериоскопию и санация очага. Щитовидная железа значительно увеличена в размерах до 4×6×7 см. Обнаружена полость длиной около 8 см, от верхнего полюса правой доли щитовидной железы до области яремной ямки. В полость были установлены дренажи с 25% раствором магния сульфата. С ним же наложена повязка.

Цитологическое исследование. Препарат гиперклеточный, клетки преимущественно нейтрофильного ряда — 90% с деструктивными изменениями ядра и цитоплазмы. Микрофлора в умеренном количестве, смешанная: кокки, палочки, скопления и цепочки.

Бактериоскопия. *Staphylococcus aureus* — массивный рост; *Escherichia coli* — массивный рост.

Послеоперационный диагноз: Острый гнойный тиреоидит. Флегмона шеи. Медиастинит.

Послеоперационный период

В послеоперационном периоде пациентка получала комплексное лечение: антибиотикотерапия (имипенем + циластатин, линезолид, метронидазол), противогрибковая терапия, инфузионная терапия. Выполнялись ежедневные перевязки с озонированным гипертоническим раствором магния сульфата, после прекращения гнойного отделяемого — с озонированным растительным маслом. Ребёнка осматривал эндокринолог. Проводилось исследование гормонов щитовидной железы в динамике.

Анализ на гормоны щитовидной железы от 6.06.2022:

- общий трийодтиронин — 5 нмоль/л;
- свободный тироксин — 161,79 пмоль/л;
- тиреотропный гормон — 0,001 мкМЕ/мл.

Анализ на гормоны щитовидной железы от 15.06.2022:

- свободный трийодтиронин — 5,26 пмоль/л;
- свободный тироксин — 19,78 пмоль/л;
- тиреотропный гормон — 0,03 мкМЕ/мл;
- антитела к тиреопероксидазе — 40,6 МЕ/мл.

УЗИ щитовидной железы от 15.06.2022. Структура железы неоднородная. В паренхиме железы множественные гиперэхогенные включения и линейные гиперэхогенные тяжи. **Заключение:** УЗ-признаки диффузных изменений в паренхиме щитовидной железы за счёт лимфоцитарной инфильтрации, мелко- и крупно-сегментарного фиброзного процесса. Напряжение компенсации (по кровотоку) оптимальное.

Состояние улучшилось. Рана зажила вторичным натяжением. Пациентка выписана 20.06.2022 в удовлетворительном состоянии. Амбулаторно наблюдалась детским хирургом и эндокринологом. Обследована через 9 месяцев. Концентрации гормонов щитовидной железы в норме. Эндоскопическое исследование и рентгенография глотки с контрастом признаков свища грушевидного синуса не обнаружили.

ОБСУЖДЕНИЕ

ОГТ является неотложным состоянием у детей, которое может привести к возникновению флегмоны шеи, нисходящего некротизирующего медиастинита [4]. Общеизвестно, что щитовидная железа мало восприимчива к инфекции. Защитные механизмы включают: обильное кровоснабжение и лимфодренаж; высокое содержание йода, который может оказывать бактерицидное действие; образование перекиси водорода, что необходимо для синтеза гормонов щитовидной железы [5]. У детей в подавляющем большинстве случаев ОГТ возникает в левой доле железы в результате персистенции свища грушевидной пазухи [6], хотя возможен и лимфо- или гематогенный

путь инфицирования [7]. Клинические проявления представлены лихорадкой, болями в горле, отёком и гиперемией передней поверхности шеи, дисфагией, осиплостью голоса и ограничением движений головы [7].

УЗИ является предпочтительным методом диагностики заболеваний щитовидной железы. Как правило, при ОГТ сонография выявляет унифокальные гипоэхогенные очаги [8]. Магнитно-резонансная томография может быть полезным методом визуализации для определения местоположения абсцесса, но не является обязательной и используется только в исключительных случаях и с целью диагностики осложнений: медиастинита, флегмоны шеи и свищей с трахеей [7, 8].

В целом выбор метода лечения определяется стадией ОГТ [9]. Из-за потенциально высокой смертности, связанной с гнойным тиреоидитом, крайне важно начать эмпирическую антибактериальную терапию как можно раньше. В случаях начальной стадии формирования абсцесса или его небольшого объёма антибиотикотерапия может привести к полному выздоровлению [3]. В последние годы наблюдается тенденция к малоинвазивному лечению при ОГТ [3, 10]. При отсутствии эффекта от консервативной терапии при ОГТ применяются пункционная аспирация, разрез и дренирование, частичная тиреоидэктомия (с иссечением свищевого хода или без него) и тотальная тиреоидэктомия [11]. В случае возникновения острого тиреоидита у детей обычно требуется обследование для выявления возможного свища грушевидного синуса и его хирургического иссечения [12].

ЗАКЛЮЧЕНИЕ

Таким образом, ОГТ является редкой, но опасной для жизни инфекционной патологией щитовидной железы, требующей немедленного лечения. При наличии клинических симптомов поражения щитовидной железы необходимо проведение УЗИ и (при возможности) магнитно-резонансной томографии. В ранних стадиях патологического процесса необходимо проведение эмпирической антибактериальной терапии, перекрывающей весь спектр бактерий. При отсутствии эффекта от лечения может потребоваться хирургическое вмешательство. Прогноз в большинстве случаев ОГТ благоприятный, но в некоторых случаях могут наблюдаться рецидивы. Таких пациентов необходимо обследовать на наличие анатомических аномалий.

ДОПОЛНИТЕЛЬНАЯ ИНФОРМАЦИЯ

Источник финансирования. Авторы заявляют об отсутствии внешнего финансирования при проведении исследования.

Конфликт интересов. Авторы декларируют отсутствие явных и потенциальных конфликтов интересов, связанных с публикацией настоящей статьи.

Вклад авторов. Все авторы подтверждают соответствие своего авторства международным критериям ICMJE (все авторы внесли существенный вклад в разработку концепции, проведение исследования и подготовку статьи, прочли и одобрили финальную версию перед публикацией). Наибольший вклад распределён следующим образом: Писклаков А.В. — концепция и дизайн исследования, утверждение окончательного варианта статьи, ответственность за целостность всех частей статьи; Пономарев В.И., Калиничев А.Г. — сбор и обработка материала; Исаков А.Т., Лысов А.В. — написание текста; Ларькин И.И., Ларькин В.И. — редактирование.

Информированное согласие на публикацию. Авторы получили письменное согласие законных представителей пациента на анализ и публикацию медицинских данных. Дата подписания 28.02.2023.

ADDITIONAL INFORMATION

Funding source. This study was not supported by any external sources of funding.

Competing interests. The authors declare that they have no competing interests.

Authors' contribution. All authors made a substantial contribution to the conception of the work, acquisition, analysis, interpretation of data for the work, drafting and revising the work, final approval of the version to be published and agree to be accountable for all aspects of the work. Pisklakov AV — study concept and design, approval of the final version of the article, responsibility for the integrity of all parts of the article; Ponomarev VI, Kalinichev AG — material collection and processing; Isakov AT, Lysov AV — text writing; Larkin II, Larkin VI — editing.

Consent for publication. Written consent was obtained from the legal representatives of the patient for publication of relevant medical information and all of accompanying images within the manuscript. Date of signing 28.02.2023.

СПИСОК ЛИТЕРАТУРЫ

1. McHan L., Gupta J. Thyrotoxicosis due to acute suppurative thyroiditis in a pediatric patient: A case report // J Investig Med High Impact Case Rep. 2022. N 10. P. 23247096221127841. EDN: QQOYQC doi: 10.1177/23247096221127841

2. Al-Dajani N., Wootton S.H. Cervical lymphadenitis, suppurative parotitis, thyroiditis, and infected cysts // Infect Dis Clin North Am. 2007. Vol. 21, N 2. P. 523-viii. doi: 10.1016/j.idc.2007.03.004

3. Paes J.E., Burman K.D., Cohen J., et al. Acute bacterial suppurative thyroiditis: A clinical review and expert opinion // Thyroid. 2010. Vol. 20, N 3. P. 247-255. EDN: NAQADR doi: 10.1089/thy.2008.0146

4. Brown J., Nguyen H.H., Cohen S.H. A pain in the neck: Thyroid abscess // Am J Med. 2014. Vol. 127, N 3. P. e5-e6. EDN: SRNQAF doi: 10.1016/j.amjmed.2013.09.036

5. Halenka M. Non-surgical management of thyroid abscess with ultrasound-guided fine-needle application of an antibiotic followed by sclerotization with absolute alcohol // Minerva Endocrinol. 2013. Vol. 38, N 3. P. 281-287. EDN: QUZGPL

6. Ghaemi N., Sayedi J., Bagheri S. Acute suppurative thyroiditis with thyroid abscess: A case report and review of the literature // Iran J Otorhinolaryngol. 2014. Vol. 26, N 74. P. 51-55.

7. Петеркова В.А., Безлепкина О.Б., Нагаева Е.В., и др. Клинические рекомендации «Тиреоидиты у детей» // Клиническая и экспериментальная тиреоидология. 2021. Т. 17, № 3. С. 4-21. EDN: TMCSLV doi: 10.14341/ket12711
8. Masuoka H., Miyauchi A., Tomoda C., et al. Imaging studies in sixty patients with acute suppurative thyroiditis // Thyroid. 2011. Vol. 21, N 10. P. 1075-1080. doi: 10.1089/thy.2010.0366
9. She X., Zhou Y.N., Guo J., Yi C. Clinical analysis of acute suppurative thyroiditis in 18 children // Infect Drug Resist. 2022. N 15. P. 4471-4477. EDN: TEBEXI doi: 10.2147/IDR.S377279
10. Majety P., Hennessey J.V., Feingold K.R., et al. A cute and subacute, and riedel's thyroiditis // Endotext [Internet]. South Dartmouth (MA): MDText.com, Inc., 2000.
11. Lafontaine N., Learoyd D., Farrel S., Wong R. Suppurative thyroiditis: Systematic review and clinical guidance // Clin Endocrinol (Oxf). 2021. Vol. 95, N 2. P. 253-264. doi: 10.1111/cen.14440
12. Дедов И.И., Петеркова В.А. Справочник детского эндокринолога. Москва : Литтерра, 2020. С. 109-125. EDN: QLZHZP

REFERENCES

1. McHan L, Gupta J. Thyrotoxicosis due to acute suppurative thyroiditis in a pediatric patient: A case report. *J Investig Med High Impact Case Rep.* 2022;(10):23247096221127841. EDN: QQOYQC doi: 10.1177/23247096221127841
2. Al-Dajani N, Wootton SH. Cervical lymphadenitis, suppurative parotitis, thyroiditis, and infected cysts. *Infect Dis Clin North Am.* 2007;21(2):523-viii. doi: 10.1016/j.idc.2007.03.004
3. Paes JE, Burman KD, Cohen J, et al. Acute bacterial suppurative thyroiditis: A clinical review and expert opinion. *Thyroid.* 2010;20(3):247-255. EDN: NAQADR doi: 10.1089/thy.2008.0146
4. Brown J, Nguyen HH, Cohen SH. A pain in the neck: Thyroid abscess. *Am J Med.* 2014;127(3):e5-e6. EDN: SRNQAF doi: 10.1016/j.amjmed.2013.09.036
5. Halenka M. Non-surgical management of thyroid abscess with ultrasound-guided fine-needle application of an antibiotic followed by sclerotization with absolute alcohol. *Minerva Endocrinol.* 2013;38(3):281-287. EDN: QUZGPL
6. Ghaemi N, Sayedi J, Bagheri S. Acute suppurative thyroiditis with thyroid abscess: A case report and review of the literature. *Iran J Otorhinolaryngol.* 2014;26(74):51-55.
7. Peterkova VA, Bezlepkina OB, Nagaeva EV, et al. Clinical guidelines "Thyroiditis in children". *Clinical Experimental Thyroidology.* 2021;17(3):4-21. EDN: TMCSLV doi: 10.14341/ket12711
8. Masuoka H, Miyauchi A, Tomoda C, et al. Imaging studies in sixty patients with acute suppurative thyroiditis. *Thyroid.* 2011;21(10):1075-1080. doi: 10.1089/thy.2010.0366
9. She X, Zhou YN, Guo J, Yi C. Clinical analysis of acute suppurative thyroiditis in 18 children. *Infect Drug Resist.* 2022;(15):4471-4477. EDN: TEBEXI doi: 10.2147/IDR.S377279
10. Majety P, Hennessey JV, Feingold KR, et al. Acute and subacute, and riedel's thyroiditis. In: Endotext [Internet]. South Dartmouth (MA): MDText.com, Inc.; 2000.
11. Lafontaine N, Learoyd D, Farrel S, Wong R. Suppurative thyroiditis: Systematic review and clinical guidance. *Clin Endocrinol (Oxf).* 2021;95(2):253-264. doi: 10.1111/cen.14440
12. Dedov II, Peterkova VA. *Spravochnik detskogo endokrinologa.* Moscow: Litterra; 2020. P: 109-125. EDN: QLZHZP

ОБ АВТОРАХ

*** Писклаков Андрей Валерьевич,** д-р мед. наук, профессор;
адрес: Россия, 644099, Омск, ул. Ленина, д. 12;
ORCID: 0000-0001-7594-7723;
eLibrary SPIN: 8579-9842;
e-mail: pisklakovomsk@mail.ru

Пономарев Вячеслав Иванович, д-р мед. наук, профессор;
ORCID: 0000-0002-2555-7994;
eLibrary SPIN: 6157-7334;
e-mail: pvikust@yandex.ru

Исаков Асет Турекелдаевич;
ORCID: 0009-0009-0936-5325;
e-mail: astis@mail.ru

Ларькин Игорь Иванович, д-р мед. наук, профессор;
ORCID: 0000-0002-9872-9881;
eLibrary SPIN: 1099-9439;
e-mail: larkinomsk@mail.ru

Ларькин Валерий Иванович, д-р мед. наук, профессор;
ORCID: 0000-0002-6856-5062;
eLibrary SPIN:1853-5643;
e-mail: larkin_valery@mail.ru

Калиничев Алексей Геннадьевич, д-р мед. наук, профессор;
ORCID: 0000-0002-2534-6329;
eLibrary SPIN: 3814-3364;
e-mail: akalinichev59@gmail.com

Лысов Анатолий Васильевич, д-р мед. наук, профессор;
ORCID: 0000-0002-2874-6686;
eLibrary SPIN: 1047-1496;
e-mail: prof_lysov@mail.ru

AUTHORS' INFO

*** Andrey V. Pisklakov,** MD, Dr. Sci. (Medicine), Professor;
address: 12 Lenina street, 644099 Omsk, Russia;
ORCID: 0000-0001-7594-7723;
eLibrary SPIN: 8579-9842;
e-mail: pisklakovomsk@mail.ru

Vjacheslav I. Ponomarev, MD, Dr. Sci. (Medicine), Professor;
ORCID: 0000-0002-2555-7994;
eLibrary SPIN: 6157-7334;
e-mail: pvikust@yandex.ru

Aset T. Isakov, MD;
ORCID: 0009-0009-0936-5325;
e-mail: astis@mail.ru

Igor' I. Larkin, MD, Dr. Sci. (Medicine), Professor;
ORCID: 0000-0002-9872-9881;
eLibrary SPIN: 1099-9439;
e-mail: larkinomsk@mail.ru

Valery I. Larkin, MD, Dr. Sci. (Medicine), Professor;
ORCID: 0000-0002-6856-5062;
eLibrary SPIN: 1853-5643;
e-mail: larkin_valery@mail.ru

Alexey G. Kalinichev, MD, Dr. Sci. (Medicine), Professor;
ORCID: 0000-0002-2534-6329;
eLibrary SPIN: 3814-3364;
e-mail: akalinichev59@gmail.com

Anatoly V. Lysov, MD, Dr. Sci. (Medicine), Professor;
ORCID: 0000-0002-2874-6686;
eLibrary SPIN: 1047-1496;
e-mail: prof_lysov@mail.ru

* Автор, ответственный за переписку / Corresponding author

DOI: https://doi.org/10.17816/ps584

Синдром Пейтца–Йегерса как причина инвагинации у детей

В.Е. Рачков[1, 2], Р.И. Закуев[2], С.В. Куцкая[2], И.В. Мельник[2], С.В. Жумаситов[2], Л.С. Золотарева[1]

[1] Российский национальный исследовательский медицинский университет им. Н.И. Пирогова, Москва, Россия;
[2] ООО «Хавен» (Клинический госпиталь «Лапино»), Москва, Россия

АННОТАЦИЯ

Обоснование. Кишечная инвагинация — частая причина острой кишечной патологии у детей. Синдром Пейтца–Йегерса — редкое заболевание с аутосомно-доминантным типом наследования, характеризующееся развитием гамартомных полипов в желудочно-кишечном тракте и появлением пигментированных пятен на коже и слизистых. Является предраковым состоянием, повышает риск развития онкологического заболевания в желудочно-кишечном тракте и половых железах. Развитие синдрома Пейтца–Йегерса связано с мутациями в гене *STK11* или *LKB1*.

Описание клинического случая. В основу работы положен опыт оперативного разрешения кишечной инвагинации с нетипичной причиной у ребенка 6 лет. С помощью диагностической лапароскопии в тонкой кишке выявлены инвагинаты, один из которых был сразу расправлен с помощью инструментов, а для расправления другого потребовалась конверсия. В ходе операции определены плотные опухолевидные образования, в связи с чем выполнена резекция петли тощей кишки, содержащей новообразования. Дальнейшее исследование показало, что они являются гамартомными полипами. Пациенту поставлен предварительный диагноз «синдром Пейтца–Йегерса», подтвержденный генетическим и гистологическим анализами, гастроскопическим обследованием. Послеоперационный период протекал гладко, ребенок выписан домой в удовлетворительном состоянии на 7-е сутки после операции.

Заключение. Консультации детского хирурга и гастроэнтеролога, исследования верхних и нижний отделов желудочно-кишечного тракта, наблюдение за появлением или ростом полипов имеют ключевое значение у детей с синдромом Пейтца–Йегерса и помогают минимизировать риски, связанные с течением данного заболевания. Для предотвращения экстренных хирургических вмешательств важно проведение генетического анализа детям с семейным анамнезом полипозных синдромов желудочно-кишечного тракта.

Ключевые слова: синдром Пейтца–Йегерса; гамартомные полипы; инвагинация; дети; клинический случай; обзор литературы.

Как цитировать:
Рачков В.Е., Закуев Р.И., Куцкая С.В., Мельник И.В., Жумаситов С.В., Золотарева Л.С. Синдром Пейтца–Йегерса как причина инвагинации у детей // Детская хирургия. 2023. Т. 27, № 6. С. 452–461. DOI: https://doi.org/10.17816/ps584

Рукопись получена: 18.01.2023 **Рукопись одобрена:** 13.11.2023 **Опубликована online:** 12.03.2024

DOI: https://doi.org/10.17816/ps584

Peitz–Jaegers syndrome as a cause of intussusception in children

Viktor E. Rachkov[1, 2], Rakel I. Zakuyev[2], Svetlana V. Kutskaya[2], Inna V. Melnik[2], Salavat V. Zhumasitov[1], Lyubov S. Zolotareva[2]

[1] Pirogov Russian National Research Medical University, Moscow, Russia;
[2] Haven LLC (Lapino Clinical Hospital), Moscow, Russia

ABSTRACT

BACKGROUND: Intestinal intussusception is a common cause of acute intestinal pathology in children. Peitz–Jaegers syndrome is a rare disease with an autosomal dominant type of inheritance characterized by the development of hamartomic polyps in the gastrointestinal tract and pigmented spots on the skin and mucous membranes. It is a "precancerous" state which increases the risk of oncologic formations in the gastrointestinal tract and in genital glands. Peitz–Jaegers syndrome is associated with mutations in *STK11* or *LKB1* genes.

CLINICAL CASE DESCRIPTION: The article describes the authors' experience in surgical resolution of the intestinal intussusception with atypical course in a 6-year-old child. Diagnostic laparoscopy detected intussusceptions in the small intestine, one of which was immediately desinvaginated with instruments and the other one required conversion. During the surgery, dense tumor-like formations were identified; therefore, jejunum loop with revealed formations was resected. Further histological and other testings showed that these formations were hamartomic polyps. The patient had been preliminary diagnosed with Peitz–Jaegers syndrome which further was confirmed by genetic and histological analyses and gastroscopic examination. The postoperative period was uneventful; the child was discharged in the satisfactory condition on day 7 after the surgery.

CONCLUSION: Consultations with a pediatric surgeon and gastroenterologist, examination of the upper and lower gastrointestinal tract, monitoring polyps' onset or growth are stages of key importance in children with Peitz–Jaegers syndrome. Such an approach promotes minimization of risks associated with the course of this disease. To prevent emergency surgical situations, it is important to make genetic analyses for children with the family history of polypous syndrome in the gastrointestinal tract.

Keywords: Peitz–Jaegers syndrome; hamartomic polyps; intussusception; children; clinical case; literature review.

To cite this article:
Rachkov RE, Zakuyev RI, Kutskaya SV, Melnik IV, Zhumasitov SV, Zolotareva LS. Peitz–Jaegers syndrome as a cause of intussusception in children. *Russian Journal of Pediatric Surgery.* 2023;27(6):452–461. DOI: https://doi.org/10.17816/ps584

Submitted: 18.01.2023 **Accepted:** 13.11. 2023 **Published online:** 12.03.2024

ОБОСНОВАНИЕ

Одной из наиболее опасных причин так называемого синдрома «острого живота» у детей является кишечная инвагинация — смешанный вариант кишечной непроходимости, обусловленный изоперистальтическим внедрением проксимального участка кишки в дистальный (крайне редко — наоборот). Инвагинация кишечника является самым частым видом острой кишечной непроходимости у детей и может возникать в любом возрасте. Чаще инвагинация кишечника встречается в возрасте от 4 до 9 мес (85–90% случаев) [1, 2].

У детей грудного возраста причиной инвагинации кишечника чаще всего становится функциональное нарушение координации кишечной моторики с преобладанием сокращений циркулярного мышечного слоя кишечной стенки. К некоординированному сокращению мышечных слоев могут привести изменения режима питания, введение прикорма, воспалительные заболевания кишечника. У детей старше 1 года сравнительно часто наблюдаются механические причины инвагинации (полипы, дивертикулы, опухоли кишечной стенки) [2, 3]. Инвагинация может приводить к некрозу кишечной стенки и развитию перитонита в зависимости от вида инвагинации в течение 12–48 ч [4, 5].

Основной принцип лечения инвагинации кишечника — как можно более ранняя дезинвагинация. Существует 2 основных способа дезинвагинации: консервативный и оперативный. Консервативная дезинвагинация может осуществляться с помощью нагнетания в толстую кишку воздуха (пневмодезинвагинация) или введения воды (гидродезинвагинация). Показанием к экстренному хирургическому лечению является либо безуспешность консервативной дезинвагинации, либо длительность инвагинации, при которой повышение давления может привести к повреждению кишки [4, 6].

КЛИНИЧЕСКИЙ СЛУЧАЙ

О пациенте

В сентябре 2021 г. в Клинический госпиталь «Лапино» поступил ребенок 6 лет с жалобами на боли в животе, рвоту с примесью крови, стул с примесью красной крови. Из анамнеза известно, что за 3 дня до обращения у ребенка появились острые приступообразные боли в животе, многократная рвота, к вечеру — стул с прожилками крови. Через 1 сут обратились в районную больницу, где ребенок был осмотрен хирургом. При этом хирургической патологии не выявлено. Ультразвуковое исследование брюшной полости не проводилось «в связи с отсутствием возможности проведения исследования в выходные дни». Ребенок находился в инфекционном отделении с диагнозом «инфекционный гастроэнтерит», получал инфузионную и антибактериальную терапию. Болевой синдром купировали анальгетиками. Однако рвота сохранялась, содержимое крови в стуле увеличивалось. Родители самостоятельно забрали ребенка из стационара и обратились в госпиталь «Лапино» на 3-и сутки с начала заболевания.

Физикальная диагностика

При осмотре состояние ребенка тяжелое. Не лихорадит. Вялый. Вынужденное положение на боку с поджатыми коленями, движения ограничены за счет болевого синдрома. Кожа и видимые слизистые чистые. Язык умеренно влажный, обложен белым налетом. Пульс — 100 уд/мин. Сердечно-легочная деятельность стабильная. Живот напряжен, несколько вздут. При пальпации выражена болезненность в правых отделах. Там же пальпируется опухолевидное болезненное образование размером 15,0×4,0 см. Симптомы раздражения брюшины сомнительные.

Выполнено исследование *per rectum*: на высоте пальца патологии не выявлено. На перчатке — следы крови.

По результатам ультразвукового исследования в правой подвздошной области определяется фиксированная структура до 46 мм в диаметре (эхографический симптом «мишени»), слоистая, состоящая из внедренных друг в друга фрагментов кишки протяженностью не менее 7 см (эхографический симптом «слоеного пирога»), расцениваемая как инвагинат. В области эпигастрия аналогичная структура (инвагинат) в диаметре до 50 мм с резко обедненным кровотоком в стенке кишки и дилатированным просветом до 45 мм с явлением маятникообразного перемещения кишечного содержимого (рис. 1, 2). В структуре инвагината достоверно определяются единичные, округлой формы, до 12 мм в диаметре, лимфатические узлы. Сосудистый рисунок в стенке инвагината прослеживается фрагментарно. В правой подвздошной области определяется незначительное количество свободной жидкости.

Предварительный диагноз

На основании полученных данных ребенку был установлен диагноз «кишечная инвагинация». Учитывая длительный анамнез, высокий риск развития некротических изменений стенки кишки и, как следствие, риск повреждения стенки кишки, проведение консервативной пневмодезинвагинации было признано нецелесообразным.

Динамика и исходы

После короткой предоперационной подготовки ребенок был взят в операционную для выполнения диагностической лапароскопии. В брюшную полость были введены 3 троакара диаметром 5 мм. Давление пневмоперитонеума составляло 12 мм рт. ст. В брюшной полости выявлены сильно расширенные петли тонкой кишки. Купол слепой кишки, восходящая ободочная кишка в спавшемся состоянии не изменены. Выполнена ревизия тонкой кишки. В 80–90 см от илеоцекального угла выявлен инвагинат длиной до 15 см. Петли тощей кишки перед инвагинатом расширены до 4–5 см, ее стенки истончены. Инвагинат

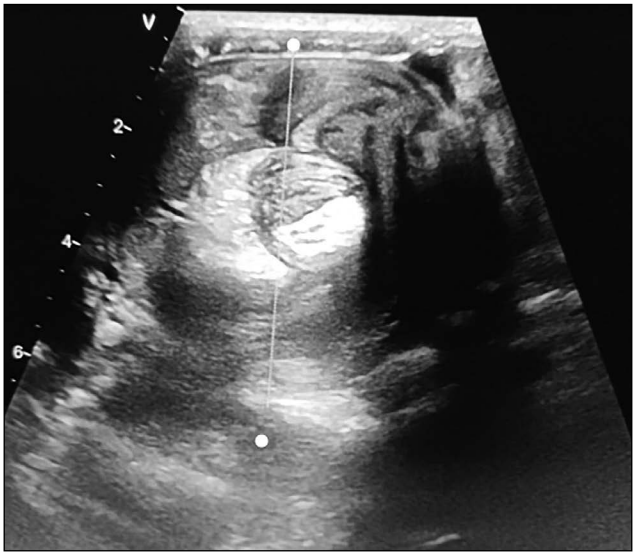

Рис. 1. Ультразвуковое изображение инвагинации кишечника. Эхографический симптом «мишени».

Fig. 1. Ultrasound image of intestinal intussusception. Echographic "target sign".

Рис. 2. Ультразвуковое изображение инвагинации кишечника. Эхографический симптом «слоеного пирога» (головка инвагината).

Fig. 2. Ultrasound image of intestinal intussusception. Echographic symptom of "layer cake" (head of intussusception).

расправлен с помощью инструментов. Стенка кишки с небольшими петехиальными кровоизлияниями, жизнеспособна. Однако в просвете тонкой кишки определяется плотное образование. При дальнейшей ревизии примерно в 15 см проксимальнее выявлен еще 1 инвагинат длиной до 20–25 см с очень плотными стенками. Стенки кишечника в этой области расширены до 5–6 см, истончены. Попытки дезинвагинации не имели эффекта. Принято решение о конверсии.

Выполнена нижнесрединная лапаротомия (длина разреза — 5 см). В рану выведена петля тощей кишки с инвагинатом. Проведена дезинвагинация. Выявлено, что головкой инвагината являлась петля кишки с очень плотными стенками, в просвете кишки определяется плотное опухолевидное образование до 4 см, в области основания образования на стенке — воронкообразная деформация до 3 мм. Кишечная стенка отечная, без признаков некротических изменений. Выполнена повторная ревизия места 1-й инвагинации: в просвете тощей кишки в 20 см дистальнее от вышеописанного образования определяется плотное образование до 3 см. При дальнейшей ревизии в проксимальном направлении других патологических изменений не выявлено. Мезентериальные лимфоузлы обычных размеров. Таким образом, причиной инвагинаций стали 2 опухолевидных образования с экзофитным ростом, размером до 3,5 и 4 см соответственно, расположенные примерно в 50 и 70 см от связки Трейтца (рис. 3, 4). Принято решение о выполнении резекции петли кишечника с опухолевидными образованиями. Выполнена резекция петли тощей кишки, включающей новообразования, длиной до 35 см. Резекция выполнена макроскопически в пределах здоровых тканей, уровень резекции 8–10 см проксимальнее 1-й (по расположению в тощей кишке) опухоли и 7–8 см дистальнее 2-го образования. Проходимость кишечника восстановлена кишечным анастомозом конец-в-конец (PDS 4,0, двухрядный шов). Анастомоз герметичен. Проходимость анастомоза удовлетворительная.

Послеоперационный период протекал гладко. В отделении реанимации ребенок провел 2 сут. Водная нагрузка с 1-х суток после операции. Пассаж по кишечнику восстановился на 2-е сутки после операции. Энтеральная нагрузка — со 2-х суток. Проводилась инфузионная, антибактериальная и симптоматическая терапия. Ребенок выписан домой в удовлетворительном состоянии на 7-е сутки после операции.

Гистологическое исследование

Резецированный участок тонкой кишки длиной 27,0 см содержит на слизистой множественные полипы диаметром от 0,5 до 3,5 см. **Заключение:** гамартомные полипы тонкой кишки без дисплазии эпителия, с эрозированием и инвагинациями в виде дивертикулярных кист через все слои стенки кишки до серозной оболочки (рис. 5). Острое нарушение кровообращения в стенки кишки вследствие ее инвагинации. Кровотечение из эрозированных полипов. Очаговый некроз стенки кишки в зоне нарушения ее трофики с очаговым серозно-фибринозным воспалением в серозной оболочке.

Учитывая, что число полипов больше 3, вероятнее всего, имеет место один из семейных полипозных синдромов. Гистологическое строение полипов позволяет предположить прежде всего ювенильный полипозный синдром, связанный с мутациями SMAD4, BMPR1A, PTEN, и синдром Пейтца–Йегерса, связанный с зародышевыми мутациями супрессора гена *STK11*. С целью уточнения диагноза рекомендуется молекулярно-генетическое исследование и консультация генетика.

DOI: https://doi.org/10.17816/ps584

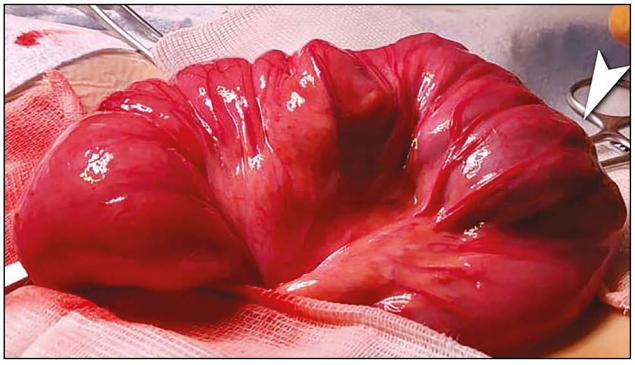

Рис. 3. Операционное фото. Тонко-тонкокишечный инвагинат. Головка инвагината указана стрелкой.

Fig. 3. Intraoperative picture. Small bowel intussusception. Intussusception head (arrow).

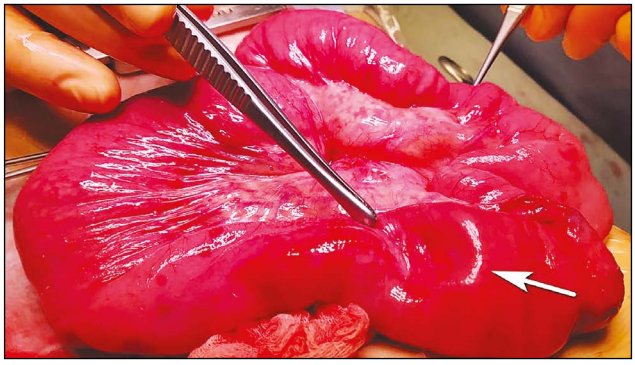

Рис. 4. Операционное фото. Выполнена дезинвагинация. Стрелкой указан участок тощей кишки с измененной стенкой и опухолевидным образованием в просвете.

Fig. 4. Intraoperative image. Desinvagination. Jejunum segment with changed wall and tumor-like neoplasm in the lumen (arrow).

Выполнен генетический анализ — выявлена гетерозигота гена *STK11*, эта мутация ассоциирована с синдромом Пейтца–Йегерса.

ОБСУЖДЕНИЕ

В большинстве случаев инвагинацию у детей можно разрешить консервативно [1, 7]. Именно у старших детей чаще отмечается невозможность консервативного расправления дезинвагинации или рецидив инвагинации после консервативного расправления. Это указывает на высокую вероятность наличия органических причин, приводящих к инвагинации. Это могут быть объемные образования (опухоли, полипы, лимфатические узлы) или дивертикул Меккеля [1, 3]. В группе детей с рецидивом инвагинации, описанной В.В. Подкаменевым, у 7,7% выявлены патологические образования кишечника [1]. В исследовании D. Turner и соавт. 22% детей старше 2 лет с клинической картиной кишечной инвагинации потребовалось хирургическое вмешательство [8]. M.N. Ondhia и соавт. сообщают, что за 14 лет наблюдений пневмодезинвагинация была эффективна только у 66% детей этой группы. В остальных случаях потребовалось оперативное вмешательство. При этом почти половине детей выполнена резекция различных участков кишечника [9]. Тем не менее, по данным многих авторов, основным доступом при хирургическом расправлении дезинвагинации является лапароскопия. Показанием к конверсии является техническая невозможность дезинвагинации, либо перфорация кишечника [6, 7]. Так, в исследовании Ю.Ю. Соколова переход на лапаротомию потребовался у 22% детей в ходе лапароскопической дезинвагинации [6]. А в группе из 246 детей с инвагинацией, поступивших в Коммунальное учреждение «Днепропетровская областная детская клиническая больница» (г. Днепропетровск), лапароскопическое расправление дезинвагинации выполнено 42 (17%), при этом конверсии не отмечалось, несмотря на необходимость резекции кишечника у 17 детей [10].

Синдром Пейтца–Йегерса — редкое заболевание с аутосомно-доминантным типом наследования, при котором наблюдается развитие множественных гамартомных полипов в желудочно-кишечном тракте (ЖКТ), пигментация кожи и слизистых и риск развития онкологических заболеваний. Частота встречаемости от 1:8300 до 1:270 000 в различных популяциях. Частота заболевания одинакова для мальчиков и девочек [11, 12]. По Международной классификации болезней (МКБ-10) синдром Пейтца–Йегерса относится к классу «Врожденные аномалии (пороки развития), деформации и хромосомные нарушения (Q00–Q99)».

Полипы чаще возникают в тонкой кишке. Наиболее часто полипы встречаются в тощей, затем в подвздошной и реже — в двенадцатиперстной кишке, но могут быть обнаружены и в желудке, и в толстой кишке. Описаны также внекишечные локализации: почечная лоханка, бронхи, желчный пузырь, носовые ходы, мочевой пузырь и матка [13].

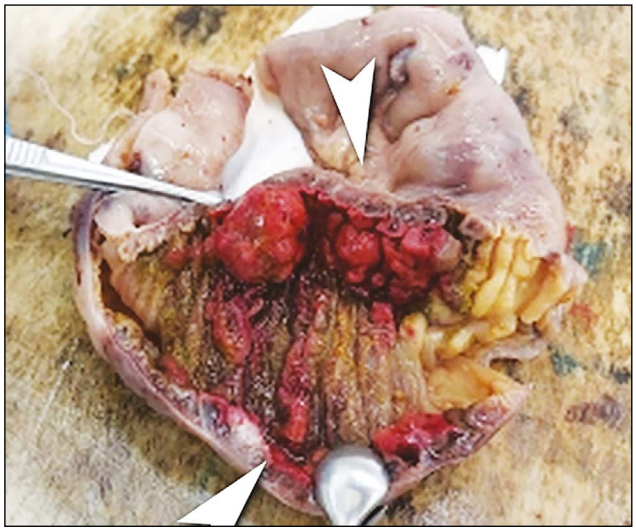

Рис. 5. Резецированный участок тощей кишки. Макропрепарат. Стрелками указаны множественные полипы.

Fig. 5. Macropreparation of the resected jejunum. Multiple bowel polyps (arrows).

DOI: https://doi.org/10.17816/ps584

В нашем наблюдении основным местом локализации полипов была тощая кишка. Макроскопически полипы могут быть разной величины (от нескольких миллиметров до 4 см и более), полиморфными (плоскими или высокими), с гладкой или дольчатой поверхностью, на широком основании или на ножке. Полипы могут располагаться поодиночке или группами, которые могут занимать всю поверхность слизистой [11]. Помимо гамартомных могут встречаться и аденоматозные полипы. Полипы могут кровоточить, вызывая анемию, и нередко служат причиной кишечной непроходимости или инвагинации [11, 14]. По данным I. Vidal и соавт., средняя частота манифестации симптомов — 6 лет [15].

Для этого синдрома характерно также наличие пигментированных участков на коже и слизистых. На коже и слизистых выявляются гиперпигментированные темно-синие или темно-коричневые пятна, в особенности вокруг рта, на губах и деснах, пальцах кистей и стоп, а также в перианальной области. Пятна появляются у детей, но могут разрешаться в пубертатном возрасте, за исключением располагающихся на слизистой щек [13, 14, 16]. В нашем наблюдении эти пятна были не выражены и замечены только после установки диагноза (рис. 6, 7).

Синдром Пейтца–Йегерса является так называемым предраковым заболеванием, с риском развития рака от 4,5 до 11%, по данным различных авторов [11, 15, 17]. У взрослых больных с синдромом Пейтца–Йегерса существенно повышен риск рака ЖКТ (85 %) и другой его локализации

Рис. 6. Гиперпигментированные пятна вокруг губ у нашего пациента. Выявлены ретроспективно.

Fig. 6. Hyperpigmented spots around the patient's lips. Identified retrospectively.

Рис. 7. Гиперпигментированные пятна вокруг глаз у нашего пациента. Выявлены ретроспективно.

Fig. 7. Hyperpigmented spots around the patient's eyes. Identified retrospectively.

(например, рак молочной железы у женщин — до 45%). Со стороны ЖКТ могут развиваться онкологические заболевания поджелудочной железы, желудка, тонкой кишки и толстой кишки. Женщины с синдромом Пейтца–Йегерса находятся в группе высокого риска по развитию доброкачественных и злокачественных стромальных опухолей яичников. У мужчин присутствует относительно высокий риск развития крупноклеточных кальцифицирующих опухолей яичек из клеток Сертоли, секретирующих эстроген [15, 18].

В большинстве случаев развитие синдрома Пейтца–Йегерса связано с наличием терминальной мутации в гене *STK11* или *LKB1*. Мутации в гене *STK11* определяются у 70–80% пациентов с синдромом Пейтца–Йегерса [15, 18, 19]. Мутация этого гена приводит к сокращению длины белка и утрате киназной активности. Основные типы мутаций: небольшие делеции/инсерции, нонсенс-, миссенс- или большие делеции, приводящие к преждевременной терминации синтеза белка. У пациентов с синдромом Пейтца–Йегерса, но без выявленных мутаций в гене *STK11*, обсуждается гетерогенность и возможность существования второго гена, ответственного за развите синдрома в локусе 19q13.4 [20, 21].

В описываемом случае, как упоминалось выше, генетический анализ подтвердил предварительный диагноз. Ребенок был проконсультирован генетиком, в настоящее время проводится генетическое исследование родителей. Со слов мамы, у бабушки ребенка были удалены полипы толстой кишки. Синдром Пейтца–Йегерса наследуется по аутосомно-доминантному признаку. Обычно у одного из родителей выявляются мутации в гене *STK11*, однако отмечают и спорадические случаи [13, 21, 22]. При наличии у одного из родителей патогенного варианта гена *STK11* риск развития синдрома Пейтца–Йегерса у детей составляет 50%. Согласно теории эмбриональной дистопии, полипы при синдроме Пейтца–Йегерса рассматриваются как результат неправильного эмбрионального развития слизистой оболочки. Аномальные скопления клеток сохраняются в слизистой оболочке с эмбрионального периода и обладают высокой потенциальной энергией роста [23].

Учитывая риск появления полипов при синдроме Пейтца–Йегерса в других отделах ЖКТ, ребенку была выполнена гастро- и колоноскопия. При гастроскопии выявлен полип желудка размером 10 мм на широкой ножке с эрозивной поверхностью. Полип желудка удален (гистологический результат: полип Пейтца–Йегерса). При колоноскопии патологии не выявлено. Плановые эндоскопические исследования и удаление выявленных полипов являются «золотым стандартом» ведения детей с синдромом Пейтца–Йегерса [12, 17]. Профилактические эндоскопические исследования позволяют избежать экстренных хирургических вмешательств, связанных с кровотечением, обструкцией кишечника или инвагинацией. Небольшие полипы удаляют эндоскопически, более крупные

требуют проведения энтеротомии [13, 24]. В исследовании I. Vidal и соавт. 4 из 11 детей с синдромом Пейтца–Йегерса были выполнены повторные энтеротомии в связи с необходимостью удаления больших полипов. В связи с этим авторы предлагают проведение интраоперационной энтероскопии, чтобы уменьшить необходимость повторной лапаротомии [15].

В настоящее время состояние ребенка удовлетворительное, сохраняются небольшие ограничения в питании, физические нагрузки — без ограничений.

Дети с синдромом Пейтца–Йегерса нуждаются в постоянном наблюдении детским хирургом и гастроэнтерологом [19, 20, 25]. T.J. Mc Garrity считает необходимым проведение исследования верхних и нижних отделов ЖКТ у детей с синдромом Пейтца–Йегерса в возрасте 8 лет, и при отсутствии полипов — в возрасте 18 лет. При наличии полипов исследование тонкой кишки с помощью энтерографии или видеокапсульной эндоскопиии повторяют через 1–3 года, в зависимости от количества, объема и локализации полипов [13]. Среди методов исследования широко используют видеокапсульную эндоскопию, двойную баллонную энтероскопию, компьютерную томографию и магнитно-резонансную энтерографию [23, 26, 27]. Нашему пациенту планируется выполнение видеокапсульного эндоскопического исследования через 1 год после операции, в дальнейшем — колоно- и гастроскопия 1–2 раза в год. Учитывая риски развития опухолей половых органов, девочкам с синдромом Пейтца–Йегерса следует выполнять ультразвуковое исследование малого таза и осмотр гинеколога 1 раз в год с 8 лет, а мальчикам — обследования на предмет образований яичек и признаков феминизирующих изменений 1 раз в год с 10 лет [15, 28, 29].

ЗАКЛЮЧЕНИЕ

В заключение хочется еще раз подчеркнуть, что причиной кишечной инвагинации у детей старше года часто являются объемные образования кишечника (полипы, опухоли), дивертикул Меккеля и др. Необходимо помнить о вероятности наличия у ребенка синдрома Пейтца–Йегерса. Комплексный подход к катамнестическому наблюдению позволит минимизировать риски, связанные с течением этого наследственного заболевания. Проведение генетического анализа детям с семейным анамнезом полипов ЖКТ может уменьшить вероятность экстренных хирургических вмешательств и помочь разработать схему профилактического обследования пациентов.

ДОПОЛНИТЕЛЬНАЯ ИНФОРМАЦИЯ

Источник финансирования. Исследование не имело финансовой поддержки.

Конфликт интересов. Авторы заявляют об отсутствии конфликтов интересов.

Вклад авторов. Все авторы подтверждают соответствие своего авторства международным критериям ICMJE (все авторы внесли существенный вклад в разработку концепции, проведение исследования и подготовку статьи, прочли и одобрили финальную версию перед публикацией). Наибольший вклад распределён следующим образом: Рачков В.Е. — концепция и дизайн исследования, сбор и обработка материала, написание текста, редактирование, утверждение окончательного варианта статьи, ответственность за целостность всех частей статьи; Закуев В.Е., Куцкая С.В., Мельник И.В., Жумаситов С.В. — сбор и обработка материала; Золотарева Л.С. — редактирование, ответственность за целостность всех частей статьи.

Информированное согласие на публикацию. Авторы получили письменное согласие законных представителей пациента на анализ и публикацию медицинских данных 23.01.2022.

ADDITIONAL INFORMATION

Funding source. This study was not supported by any external sources of funding.

Competing interests. The author's declare no competing interests.

Authors' contribution. All the authors made a significant contribution to the development of the concept, research and preparation of the article, read and approved the final version before publication. Contribution of each author: Rachkov VE — study concept and design, material collection and processing, text writing, editing, approval of the final version of the article, responsibility for the integrity of all parts of the article; Zakuyev VE, Kutskaya SV, Melnik IV, Zhumasitov SV — material collection and processing; Zolotareva LS — editing, responsibility for the integrity of all parts of the article.

Consent for publication. The patient's legal representatives gave informed voluntary written consent to participate in the study. Date of signing 23.01.2022.

СПИСОК ЛИТЕРАТУРЫ

1. Подкаменев В.В., Шарапов И.С., Пикало И.А., и др. Клинические и современные особенности инвагинации кишок у детей // Детская хирургия. Т. 22, № 1. С. 13–16. EDN: YTZPVR doi: 10.18821/1560-9510-2018-22-1-13-16

2. Edwards E.A., Pigg N., Courtier J., et al. Intussusception: Past, present and future // Pediatr Radiol. 2017. Vol. 47, N 9. P. 1101-1108. EDN: MSIXWA doi: 10.1007/s00247-017-3878-x

3. Guo W.L., Hu Z.C., Tan Y.L., et al. Risk factors for recurrent intussusception in children: A retrospective cohort study // BMJ Open. 2017. Vol. 7, N 11. P. e018604. doi: 10.1136/bmjopen-2017-018604

4. Карасева О.В., Голиков Д.Е., Горелик А.Л., и др. Протяжённая тонко-толстокишечная инвагинация у ребенка в возрасте 4 месяцев // Детская хирургия. 2018. Т. 22, № 5. С. 272–274. EDN: YMRUHR doi: 10.18821/1560-9510-2018-22-5-272-274

5. Jiang J., Jiang B., Parashar U., et al. Childhood intussusception: A literature review // PLoS One. 2013. Vol. 8, N 7. P. e68482. EDN: RMCKJT doi: 10.1371/journal.pone.0068482

6. Соколов Ю.Ю., Коровин С.А., Туманян Г.Т., и др. Эффективность лапароскопических вмешательств у детей с кишечной инвагинацией // Медицинский вестник Северного Кавказа. 2017. Т. 12, № 2. С. 131–134. EDN: ZCGGHN doi: 10.14300/mnnc.2017.12037

7. Киреева Н.Б., Капкаева О.Е., Плохарский Н.А., и др. Тактика лечения детей с инвагинацией кишечника // Медицинский альманах. 2018. № 3. С. 35–40. EDN: OSDBCL

8. Turner D., Rickwood A.M., Brereton R.J. Intussusception in older children // Arch Dis Child. 1980. Vol. 55, N 7. P. 544–546. doi: 10.1136/adc.55.7.544

9. Ondhia M.N., Al-Mutawa Y., Harave S., Losty P.D. Intussusception: A 14-year experience at a UK tertiary referral centre // J Pediatr Surg. 2020. Vol. 55, N 8. P. 1570–1573. doi: 10.1016/j.jpedsurg.2019.07.022

10. Савенко М.В., Дегтярь В.А., Барсук А.М., и др. Результаты лечения инвагинации кишечника у детей // Медицинский вестник Северного Кавказа. 2015. Т. 10, № 2. С. 128–130. EDN: UGTAKJ DOI: 10.14300/mnnc.2015.10028

11. Кайбышева В.О., Ивашкин В.Т., Баранская Е.К., и др. Синдром Пейтца-Егерса: обзор литературы и описание собственного клинического наблюдения // Российский журнал гастроэнтерологии, гепатологии, колопроктологии. 2011. Т. 21, № 2. С. 54–61. EDN: NTNXCJ

12. Kopacova M., Tacheci I., Rejchrt S., Bures J. Peutz-Jeghers syndrome: Diagnostic and therapeutic approach // World J Gastroenterol. 2009. Vol. 15, N 43. P. 5397–5408. doi: 10.3748/wjg.15.5397

13. McGarrity T.J., Amos C.I., Baker M.J. Peutz-Jeghers syndrome. 2001. [Updated 2021 Sep 2]. In: Adam M.P., Everman D.B., Mirzaa G.M., et al., editors. GeneReviews [Internet]. Seattle (WA): University of Washington, Seattle, 1993–2023.

14. Latchford A., Cohen S., Auth M., et al. Management of Peutz-Jeghers syndrome in children and adolescents: A Position Paper from the ESPGHAN Polyposis Working Group // J Pediatr Gastroenterol Nutr. 2019. Vol. 68, N 3. P. 442–452. doi: 10.1097/MPG.0000000000002248

15. Vidal I., Podevin G., Piloquet H., et al. Follow-up and surgical management of Peutz-Jeghers syndrome in children // J Pediatr Gastroenterol Nutr. 2009. Vol. 48, N 4. P. 419–425. doi: 10.1097/mpg.0b013e318180af62

16. Таганов А.В., Тамразова О.Б., Молочков А.В., и др. Синдром Пейтца-Егерса в детской дерматологической практике // Российский вестник перинатологии и педиатрии. 2021. № 2. С. 123–129. EDN: KRFTUT doi: 10.21508/1027-40652021-66-2-123-129

17. Запруднов А.М., Григорьев К.И., Юдина Т.М. Орфанные болезни органов пищеварения у детей // Медицинская сестра. 2017. № 4. С. 31–37. EDN: YSTIHD

18. Савельева Т.А., Пикунов Д.Ю., Кузьминов А.М., Цуканов А.С. Синдром Пейтца-Егерса: что стало известно за 125 лет изучения? (обзор литературы) // Колопроктология. 2021. Т. 20, № 2. С. 85–96. EDN: VQFJZJ doi: 10.33878/2073-7556-2021-20-2-85-96

19. Beggs A.D., Latchford A.R., Vasen H.F., et al. Peutz-Jeghers syndrome: A systematic review and recommendations for management // Gut. 2010. Vol. 59, N 7. P. 975–986. doi: 10.1136/gut.2009.198499

20. Паяниди Ю.Г., Жорданиа К.И., Тырсина Е.Г., и др. Хирургическая тактика в лечении больных раком толстой кишки и синдрома Линча // Российский биотерапевтический журнал. 2014. Т. 13, № 2. С. 89–94. EDN: SNANEB

21. Казубская Т.П., Козлова В.М., Филиппова М.Г., и др. Редкие наследственные синдромы, ассоциированные с полипозом и развитием злокачественных опухолей // Архив патологии. 2016. Т. 78, № 2. С. 10–18. EDN: VQZKFR doi: 10.17116/patol201678210-18

22. Шелыгин Ю.А., Кашников В.Н., Фролов С.А., и др. Молекулярно-генетическое исследование наследственной предрасположенности к разным формам полипоза толстой кишки // Колопроктология. 2013. № 1. С. 9–14. EDN: PYZKIR

23. Эрдес С.И., Сергеева Т.Н. Полипы кардиоэзофагеального перехода у детей // Педиатрия. Журнал им. Г.Н. Сперанского. 2006. Т. 85, № 6. С. 101-109.

24. Масляков В.В., Дмитриев Н.В., Кондрашов В.В. Синдром Пейтца-Йегерса как причина развития кишечной непроходимости // Анналы хирургии. 2008. № 4. С. 81–81. EDN: KAXVZF

25. Белышева Т.С., Наседкина Т.В., Валиев Т.Т., и др. Синдром Пейтца-Егерса: мультидисциплинарный подход в диагностике на примере клинического случая // Российский журнал детской гематологии и онкологии. 2021. Т. 8, № 4. С. 95–102. EDN: KRLGNC doi: 10.21682/2311-1267-2021-8-4-95-102

26. Лохматов М.М., Будкина Т.Н., Олдаковский В.И., Дьяконова Е.Ю. Синдром Пейтца-Егерса: диагностические и лечебные возможности современной внутрипросветной эндоскопии на примере собственного клинического наблюдения // Педиатрическая фармакология. 2016. Т. 13, № 4. С. 395–398. EDN: WQSIQJ doi: 10.15690/pf.v13i4.1614

27. Gao H., van Lier M.G., Poley J.W., et al. Endoscopic therapy of small-bowel polyps by double-balloon enteroscopy in patients with Peutz-Jeghers syndrome // Gastrointest Endosc. 2010. Vol. 71, N 4. P. 768–773. doi: 10.1016/j.gie.2009.11.005

28. Hinds R., Philp C., Hyer W., Fell J.M. Complications of childhood Peutz-Jeghers syndrome: Implications for pediatric screening // J Pediatr Gastroenterol Nutr. 2004. Vol. 39, N 2. P. 219–220. doi: 10.1097/00005176-200408000-00027

29. Van Lier M., Wagner A., Mathus-Vliegen E., et al. High cancer risk in Peutz-Jeghers syndrome: A systematic review and surveillance recommendations // Am J Gastroenterol. 2010. Vol. 105, N 6. P. 1258–1265.

REFERENCES

1. Podkamenev VV, Sharapov IS, Pikalo IA, et al. Clinical and modern features of intussusception in children. *Detskaya khirurgiya (Russian Journal of Pediatric Surgery).* 2018;22(1):13–16. (In Russ.) EDN: YTZPVR doi: 10.18821/1560-9510-2018-22-1-13-16

2. Edwards EA, Pigg N, Courtier J, et al. Intussusception: Past, present and future. *Pediatr Radiol.* 2017;47(9):1101–1108. EDN: MSIXWA doi: 10.1007/s00247-017-3878-x

3. Guo WL, Hu ZC, Tan YL, et al. Risk factors for recurrent intussusception in children: A retrospective cohort study. *BMJ Open.* 2017;7(11):e018604. doi: 10.1136/bmjopen-2017-018604

4. Karaseva OV, Golikov DE, Gorelik AL, et al. Extensive jejunal and colonic intussusception in a child of 4 months. *Detskaya khirurgiya (Russian Journal of Pediatric Surgery).* 2018;22(5):272–274. (In Russ.) EDN: YMRUHR doi: 10.18821/1560-9510-2018-22-5-272-274

5. Jiang J, Jiang B, Parashar U, et al. Childhood intussusception: A literature review. *PLoS One.* 2013;8(7):e68482. EDN: RMCKJT doi: 10.1371/journal.pone.0068482

6. Sokolov YY, Korovin SA, Tumanyan GT, et al. Effectiveness of laparoscopic interventions in children with intestinal intussusception. *Medical News of North Caucasus.* 2017;12(2):131–134. (In Russ.) EDN: ZCGGHN doi: 10.14300/mnnc.2017.12037

7. Kireeva NB, Kapkaeva OE, Plokharskiy NA, et al. The tactics of treating children with intussusception. *Medical Almanac.* 2018;(3):35–40. (In Russ.) EDN: OSDBCL

8. Turner D, Rickwood AM, Brereton RJ. Intussusception in older children. *Arch Dis Child.* 1980;55(7):544–546. doi: 10.1136/adc.55.7.544

9. Ondhia MN, Al-Mutawa Y, Harave S, Losty PD. Intussusception: A 14-year experience at a UK tertiary referral centre. *J Pediatr Surg.* 2020;55(8):1570–1573. doi: 10.1016/j.jpedsurg.2019.07.022

10. Savenko MV, Degtyar VA, Barsuk AM, et al. Intussusception treatment in children. Single center experience. *Medical News North Caucasus.* 2015;10(2):128–130. (In Russ.) EDN: UGTAKJ doi: 10.14300/mnnc.2015.10028

11. Kaybysheva VO, Ivashkin VT, Baranskaya YK, et al. Peutz-Jeghers syndrome: Review of the literature and clinical case presentation. *Russ J Gastroenterol Hepatol Coloproctol.* 2011;21(2):54–61. (In Russ.) EDN: NTNXCJ

12. Kopacova M, Tacheci I, Rejchrt S, Bures J. Peutz-Jeghers syndrome: Diagnostic and therapeutic approach. *World J Gastroenterol.* 2009;15(43):5397–5408. (In Russ.) doi: 10.3748/wjg.15.5397

13. McGarrity TJ, Amos CI, Baker MJ. Peutz-Jeghers syndrome. 2001. [Updated 2021 Sep 2]. In: Adam MP, Everman DB, Mirzaa GM, et al., editors. GeneReviews [Internet]. Seattle (WA): University of Washington, Seattle; 1993–2023.

14. Latchford A, Cohen S, Auth M, et al. Management of Peutz-Jeghers syndrome in children and adolescents: A Position Paper from the ESPGHAN Polyposis Working Group. *J Pediatr Gastroenterol Nutr.* 2019;68(3):442–452. doi: 10.1097/MPG.0000000000002248

15. Vidal I, Podevin G, Piloquet H, et al. Follow-up and surgical management of Peutz-Jeghers syndrome in children. *J Pediatr Gastroenterol Nutr.* 2009;48(4):419–425. doi: 10.1097/mpg.0b013e318180af62

16. Taganov AV, Tamrazova OB, Molochkov AV, et al. Peutz-Jeghers' syndrome in pediatric dermatological practice. *Russ Bulletin Perinatol Pediatr.* 2021;66(2):123–129. (In Russ.) EDN: KRFTUT doi: 10.21508/1027-40652021-66-2-123-129

17. Zaprudnov AM, Grigoryev KI, Yudina TM. Orphan digestive diseases in children. *Meditsinskaya Sestra.* 2017;(4):31–37. (In Russ.) EDN: YSTIHD

18. Savelyeva TA, Pikunov DYu, Kuzminov AM, Tsukanov AS. Peutz-Jeghers syndrome: What has been known for 125 years of research? (review). *Koloproktologia.* 2021;20(2):85–96. (In Russ.) EDN: VQFJZJ doi: 10.33878/2073-7556-2021-20-2-85-96

19. Beggs AD, Latchford AR, Vasen HF, et al. Peutz-Jeghers syndrome: A systematic review and recommendations for management. *Gut.* 2010;59(7):975–986. doi: 10.1136/gut.2009.198499

20. Payanidi YG, Zhordania KI, Tyrsina EG, et al. Surgical technique for treatment of patients with colorectal cancer and lynch syndrome. *Russian J Biother.* 2014;13(2):89–94. (In Russ.) EDN: SNANEB

21. Kazubskaya TP, Kozlova VM, Filippova MG, et al. Rare hereditary syndromes associated with polyposis and the development of malignant tumors. *Arch Pathol.* 2016;78(2):10–18. (In Russ.) EDN: VQZKFR doi: 10.17116/patol201678210-18

22. Shelygin YA, Kashnikov VN, Frolov SA, et al. Molecular-genetic investigation of hereditary predisposition to different forms of large intestine's polyposis. *Koloproktologia.* 2013;(1):9–14. (In Russ.) EDN: PYZKIR

23. Erdes SI, Sergeeva TN. Polyps of cardioesophageal transition in children. *Pediatria. Paediatrics.* 2006;85(6):101–109. (In Russ.)

24. Maslyakov VV, Dmitriev NV, Kondrashov VV. Peutz-Jeghers syndrome as a cause of intestinal obstruction. *Russ J Surg.* 2008;(4):81. (In Russ.) EDN: KAXVZF

25. Belysheva TS, Nasedkina TV, Valiev TT, et al. Peutz-Jeghers syndrome: A multidisciplinary approach to diagnosis based on a clinical case. *Rossijskij Zhurnal Detskoj Gematologii Onkologii.* 2021;8(4):95–102. (In Russ.) EDN: KRLGNC doi: 10.21682/2311-1267-2021-8-4-95-102

26. Lokhmatov MM, Budkina TN, Oldakovsky VI, Diakonova EU. Peutz-Jeghers syndrome: Diagnostic and therapeutic possibilities of modern intraluminal endoscopy as shown on own clinical observations. *Pediatr Pharmacol.* 2016;13(4):395–398. (In Russ.) EDN: WQSIQJ doi: 10.15690/pf.v13i4.1614

27. Gao H, van Lier MG, Poley JW, et al. Endoscopic therapy of small-bowel polyps by double-balloon enteroscopy in patients with Peutz-Jeghers syndrome. *Gastrointest Endosc.* 2010;71(4):768–773. doi: 10.1016/j.gie.2009.11.005

28. Hinds R, Philp C, Hyer W, Fell JM. Complications of childhood Peutz-Jeghers syndrome: Implications for pediatric screening. *J Pediatr Gastroenterol Nutr.* 2004;39(2):219–220. doi: 10.1097/00005176-200408000-00027

29. Van Lier M, Wagner A, Mathus-Vliegen E, et al. High cancer risk in Peutz-Jeghers syndrome: A systematic review and surveillance recommendations. *Am J Gastroenterol.* 2010;105(6):1258–1265.

ОБ АВТОРАХ

*** Рачков Виктор Евгеньевич,** д-р. мед. наук;
адрес: Россия, 119513, Москва, ул. Островитянова, д. 1;
ORCID: 0000-0002-1304-0592;
eLibrary SPIN: 9371-5492;
e-mail: vrachcov@mail.ru

Закуев Ракил Илдарбекович;
e-mail: rakilzakyev2017@gmail.com

Куцкая Светлана Васильевна;
e-mail: s.kutskaya@mcclinics.ru

Мельник Инна Вячеславовна;
ORCID: 0000-0003-1362-6347;
e-mail: vita_76@list.ru

Жумаситов Салават Викторович;
ORCID: 0000-0002-4269-5811;
e-mail: s.zhumasitov@mcclinics.ru

Золотарева Любовь Святославовна, канд. мед. наук,
младший научный сотрудник;
ORCID: 0000-0001-7662-8257;
e-mail: l_zolotareva@mail.ru

AUTHORS' INFO

*** Viktor E. Rachkov,** MD, Dr. Sci. (Medicine);
address: 1 Ostrovityanova street, 117997 Moscow, Russia;
ORCID: 0000-0002-1304-0592;
eLibrary SPIN: 9371-5492;
e-mail: vrachcov@mail.ru

Rakel I. Zakuyev;
e-mail: rakilzakyev2017@gmail.com

Svetlana V. Kutskaya;
e-mail: s.kutskaya@mcclinics.ru

Inna V. Melnik;
ORCID: 0000-0003-1362-6347;
e-mail: vita_76@list.ru

Salavat V. Zhumasitov;
ORCID: 0000-0002-4269-5811;
e-mail: s.zhumasitov@mcclinics.ru

Lyubov S. Zolotareva, MD, Cand. Sci. (Medicine),
Junior Research Associate;
ORCID: 0000-0001-7662-8257;
e-mail: l_zolotareva@mail.ru

***** Автор, ответственный за переписку / Corresponding author

DOI: https://doi.org/10.17816/ps783

Хирургическое лечение кисты почки больших размеров при аутосомно-доминантном поликистозе у девочки 9 лет

А.А. Оганисян[1], А.С. Врублевский[1], Р.Ю. Валиев[1], Ф.О. Туров[1], М.М. Ханов[1], С.Г. Врублевский[1, 2], Е.Н. Врублевская[1, 2]

[1] Научно-практический центр специализированной медицинской помощи детям имени В.Ф. Войно-Ясенецкого, Москва, Россия;
[2] Российский национальный исследовательский медицинский университет имени Н.И. Пирогова, Москва, Россия

АННОТАЦИЯ

Обоснование. Аутосомно-доминантная поликистозная болезнь почек на сегодняшний день является наиболее распространённой наследуемой формой кистозной болезни почек, частота которой составляет примерно 1 на 400–1000 новорождённых, что обусловливает актуальность проблемы. Прогредиентное течение заболевания у пациентов с поликистозом в первую очередь связывают с ишемическим компонентом, степень выраженности которого зависит от количества, локализации и размеров кист. Артериальной гипертензии, являющейся осложнением течения патологического процесса при аутосомно-доминантном поликистозе, принадлежит ведущая роль в прогрессировании почечной недостаточности. С учётом отсутствия (в настоящее время) специфического лечения, основная терапевтическая задача состоит в профилактике формирования осложнений и отсрочке развития почечной недостаточности. Таким образом, при наличии кист больших и гигантских размеров хирургическое пособие является эффективным методом лечения и должно быть выполнено своевременно.

Описание клинического случая. Представляем клиническое наблюдение лечения пациентки 9 лет с гигантской кистой почки справа, аутосомно-доминантной поликистозной болезнью почек и гипертензией почечного генеза, у которой с успехом был применён способ эндовидеохирургического иссечения кисты. Хирургическое вмешательство в объёме эндовидеохирургической кистэктомии стало важным патогенетическим звеном в лечении данной патологии. Длительность динамического наблюдения после оперативного лечения в настоящее время составляет более 1 года. За время катамнеза отмечено купирование мочевого синдрома в виде исчезновения эритроцитурии, стабилизации показателей альбуминурии и улучшении показателей кровотока в паренхиме почки, также отмечена стабилизация артериального давления.

Заключение. Приведённый клинический пример демонстрирует, что обоснованное хирургическое вмешательство с выбором рационального способа доступа с учётом анатомической локализации и размеров кистозного образования позволило получить хороший результат в виде стабилизации состояния почечной гемодинамики у пациентки с аутосомно-доминантной поликистозной болезнью почек.

Ключевые слова: киста почки; аутосомно-доминантная поликистозная болезнь почек; эндоурология; детская урология.

Как цитировать:
Оганисян А.А., Врублевский А.С., Валиев Р.Ю., Туров Ф.О., Ханов М.М., Врублевский С.Г., Врублевская Е.Н. Хирургическое лечение кисты почки больших размеров при аутосомно-доминантном поликистозе у девочки 9 лет // Детская хирургия. 2023. Т. 27, № 6. С. 462–469. DOI: https://doi.org/10.17816/ps783

Рукопись получена: 22.12.2022 **Рукопись одобрена:** 13.11.2023 **Опубликована online:** 12.03.2024

DOI: https://doi.org/10.17816/ps783

A clinical case of surgical treatment of a large kidney cyst in a 9-year-old girl with autosomal dominant polycystic kidney disease

Anna A. Oganisyan[1], Artem S. Vrublevskiy[1], Revaz Yu. Valiev[1], Filipp O. Turov[1], Mamay M. Khanov[1], Sergey G. Vrublevskiy[1, 2], Elena N. Vrublevskaya[1, 2]

[1] V.F. Voyno-Yasenetsky Scientific and Practical Center of Specialized Medical Care for Children, Moscow, Russia;
[2] Russian National Research Medical University named after N.I. Pirogov, Moscow, Russia

ABSTRACT

BACKGROUND: Autosomal dominant polycystic kidney disease is currently the most common inherited form of cystic kidney disease, the frequency of which is about 1 per 400–1000 newborns, what makes the problem relevant. Its progressive course in patients with polycystic disease is primarily associated with the ischemic component, the severity of which depends on the number, location and size of cysts. Arterial hypertension, which is an autosomal dominant polycystic kidney disease complication, plays a leading role in renal failure progression. Given the current lack of specific treatment, the main therapeutic goal is to prevent complications, postpone the development of renal failure. Therefore, if there are large and giant cysts, surgical treatment is an effective modality and should be performed in a timely manner.

CLINICAL CASE DESCRIPTION: The authors present a clinical case of a successful endovideosurgical cyst excision in a -year-old patient with a giant cyst in the right kidney, autosomal dominant polycystic disease, and hypertension of renal genesis.

Endovideosurgical cystectomy in the patient with autosomal dominant polycystic kidney disease has become an important pathogenetic link in the treatment of this pathology. Currently, the patient is under dynamic follow-up for more than one year. During the follow-up period, the patient demonstrates relief of urinary syndrome in the form of disappeared haematuria, stabilization of albuminuria indices, improvement of blood flow parameters in the renal parenchyma, as well as stabilization of arterial pressure.

CONCLUSION: The given clinical example demonstrates that reasonable surgical intervention with the choice of a rational method of access, taking into account the anatomical localization and size of the cystic formation, allowed to obtain a good result in the form of stabilization of renal hemodynamics in a patient with autosomal dominant polycystic kidney disease.

Keywords: renal cysts; autosomal dominant polycystic kidney disease; endourology; pediatric urology.

To cite this article:
Oganisyan AA, Vrublevskiy AS, Valiev RYu, Turov FO, Khanov MM, Vrublevskiy SG, Vrublevskaya EN. A clinical case of surgical treatment of a large kidney cyst in a 9-year-old girl with autosomal dominant polycystic kidney disease. *Russian Journal of Pediatric Surgery.* 2023;27(6):462–469.
DOI: https://doi.org/10.17816/ps783

Submitted: 22.12.2022 **Accepted:** 13.11.2023 **Published online:** 12.03.2024

АКТУАЛЬНОСТЬ

В настоящее время для обозначения заболеваний, при которых в почках обнаруживаются множественные полостные образования, применяется термин «поликистозная болезнь», объединяющий генетически детерминированные патологические состояния, проявляющиеся в разные возрастные периоды и имеющие тенденцию к развитию хронической почечной недостаточности [1–4].

Доказано, что геном человека содержит как минимум три различных генотипа, которые способствуют развитию фенотипически мало различающихся заболеваний [5, 6].

Мутантный ген поликистозной болезни почек, наследуемый по аутосомно-доминантному типу, тесно сцеплен с локусом гена альфа-глобина на коротком плече 16-й хромосомы. Ген *PKD-1* (ген поликистозной болезни-1) встречается у 85% больных аутосомно-доминантной поликистозной болезнью (АДПКБ) [3, 6–8]. Ген *PKD-2* локализован на длинном плече 4-й хромосомы и встречается у 15% пациентов. Предполагается существование гена *PKD-3*, точная локализация которого пока неизвестна, но фенотипические проявления поражения почек сходны с дефектами локусов 16-й и 4-й пар хромосом.

При АДПКБ к моменту рождения вовлечёнными в патологический процесс оказываются лишь 1–5% из одного миллиона нефронов в каждой почке [9–11]. Однако агрессивность течения заболевания быстро приводит к гибели нормально сформированных почечных структур в связи с ишемическим воздействием быстро растущих кистозных полостей на окружающую паренхиму. В связи с этим постулатом, очень важно не только динамическое наблюдение за состоянием почечной паренхимы с использованием лабораторных и инструментальных методик оценки, но и своевременное применение малоинвазивных хирургических технологий лечения, позволяющих сохранить целостность неповреждённой почечной ткани [12].

ОПИСАНИЕ КЛИНИЧЕСКОГО СЛУЧАЯ

Девочка К., 9 лет, с диагнозом «поликистозная болезнь, взрослый тип» поступила в хирургическое отделение Государственного бюджетного учреждения здравоохранения города Москвы «Научно-практический центр специализированной медицинской помощи детям имени В.Ф. Войно-Ясенецкого» Департамента здравоохранения города Москвы в связи с наличием кистозного образования почки справа диаметром более 10 см.

В течение последних четырёх лет ребёнок постоянно принимал ингибиторы ангиотензинпревращающего фермента (АПФ) в связи с гипертонической болезнью с преимущественным поражением почек и изменением показателей интраренального кровотока по результатам ультразвуковой допплерометрии.

Анамнез

При сборе анамнеза удалось выяснить, что ультразвуковое исследование (УЗИ), впервые проводимое в период новорождённости, выявило в паренхиме обеих почек единичные кистозные полости диаметром 2–10 мм. Учитывая наследственный характер заболевания (отец ребёнка страдает АДПКБ) и отсутствие жалоб и изменений клинических анализов крови и мочи, родители длительное время не обращались в стационарные лечебные учреждения. Динамическое наблюдение за состоянием почек с УЗ-сканированием выполнялось в детской городской поликлинике по месту жительства. Кроме того, мониторировались показатели азотистого баланса.

Скудными клиническими проявлениями поликистозной болезни в данном случае подтверждаются литературные данные об отсутствии специфических проявлений заболевания на ранних стадиях развития патологического процесса [13]. Ведущим методом инструментальной диагностики у пациентов с данной патологией является УЗИ.

Во время диспансеризации в возрасте 6 лет при выполнении УЗИ органов брюшной полости и забрюшинного пространства у ребёнка было выявлено увеличение объёма обеих почек, наличие в паренхиме кистозных полостей с приростом в количестве и размере по сравнению с исходными данными. Диаметр кистозного образования в тот момент составлял 81×51 мм. В общем анализе мочи отмечены изменения в виде микроэритроцитурии и протеинурии (альбуминурия). Для углублённого обследования и лечения ребёнок был направлен в нефрологическое отделение Федерального центра.

Оценка функционального состояния почек, суточной экскреции метаболитов и выраженности патологического процесса проводилась на основании изучения биохимических анализов крови и включала определение общего белка и его фракций, холестерина, мочевины, креатинина, мочевой кислоты, электролитов. Кроме того, была изучена функция проксимального и дистального отделов нефрона на основании исследования экскреции кальция и неорганического фосфора, а также концентрационной способности почек в пробе Зимницкого. Гломерулярная фильтрация рассчитывалась с учётом клиренса по эндогенному креатинину с пересчётом на стандартную величину поверхности тела ребёнка; скорость клубочковой фильтрации составила 110 мл/(мин×1,73 м^2).

С целью дифференциальной диагностики и определения характера гематурии было выполнено морфологическое исследование эритроцитов в моче, и с учётом протеинурии 0,53 г/л был подтверждён ренальный (гломерулярный) её характер. Методика суточного мониторирования артериального давления выявила признаки системной гипертензии. Показатели артериального давления у ребёнка составляли 130/90–135/95 мм рт. ст. (при возрастной норме 103–115 мм рт. ст. для систолического и 69–72 мм рт. ст. для диастолического артериального давления).

С марта 2018 г. ребёнок получал эналаприл (ингибитор АПФ) в дозе 2,5 мг в сутки. В биохимическом анализе крови — креатинин 35 мкмоль/л,

микроальбуминурия (25 мг/л). Микроальбуминурия — ранний маркёр нарушения работы почек, свидетельствует о поражении сосудов и их эндотелия (внутреннего слоя). Высокая микроальбуминурия часто выступает предвестником сердечно-сосудистых заболеваний и прогрессирования почечной недостаточности.

В 2019 г. был отмечен рост показателей микроальбуминурии (53,9 мг/л) и повышение артериального давления, в связи с чем с 2020 г. доза ингибитора АПФ была увеличена до 0,15 мг/(кг×сут) (всего — 3,75 мг/сут). Проведено ДНК-тестирование в Федеральном государственном бюджетном научном учреждении «Медико-генетический научный центр имени академика Н.П. Бочкова» и выявлена патогенная мутация в *PKD-1*. Изменения в расчётной скорости клубочковой фильтрации за период 2020–2021 гг. не выявлено: 110 мл/(мин×1,73 м^2).

Состояние почечной гемодинамики оценено на основании выполнения цветового допплеровского картирования, и отмечено повышение индекса резистентности (IR) на уровне ствола почечной артерии (IR 0,78) и междольковых сосудов (IR 0,78–0,81) и его снижение на междолевых, дуговых и междольковых сосудах (IR 0,56–0,57), что косвенно позволяло думать о формирующемся ишемическом компоненте воздействия.

В 6 лет впервые выявили изменения эхогенности паренхимы печени, выраженный перипортальный фиброз. Распознавание фиброза печени у пациентов с хроническими заболеваниями почек — очень важный компонент лечения, в связи с необходимостью тщательного контроля кардиометаболических факторов риска в данной группе больных.

За пятилетний период наблюдения у пациентки отмечен продолженный рост кистозного образования. В возрасте 10 лет — киста имела размер более 10 см и объём 210 мл. Ребёнок наблюдался нефрологами и, к сожалению, не был консультирован урологом, поэтому не рассматривался вопрос хирургического лечения.

С учётом прогрессирующего роста кистозной полости, наличием эритроцитурии, альбуминурии и системной гипертензии, пациентке была рекомендована длительная терапия с применением ингибитора АПФ. Хирургическое лечение рекомендовано не было.

Инструментальная диагностика

При проведении УЗИ в Государственном бюджетном учреждении здравоохранения города Москвы «Научно-практический центр специализированной медицинской помощи детям имени В.Ф. Войно-Ясенецкого» Департамента здравоохранения города Москвы, правая почка имела размеры 109×38×47 мм, паренхима 18 мм с множественными кистозными полостями диаметром 2–3 мм. По латеральной поверхности на границе среднего и верхнего сегментов определялось кистозное образование размером 104×50×70 мм, объёмом до 210 мл, сосудистая ножка и полостная система компримированы полостным образованием. При допплерометрии на сегментарных артериях IR был повышен до 0,78, а на дуговых и междольковых — снижен до 0,56–0,58, что характерно для пациентов с АДПКБ при наличии кистозных полостей диаметром более 3 см. Индекс почечной массы 0,59%.

Левая почка имела размер 101×34×44 мм, паренхима обычной эхогенности толщиной 8–9 мм с множественными кистозными включениями от 2,0 мм до 14,0–16,0 мм. Коллекторная система не расширена, кровоток при цветовом допплеровском картировании не изменён, IR 0,66, индекс почечной массы 0,53% (норма на обе почки — 0,4–0,6%). Исследование выполнено при объёме мочевого пузыря 58 мл (рис. 1).

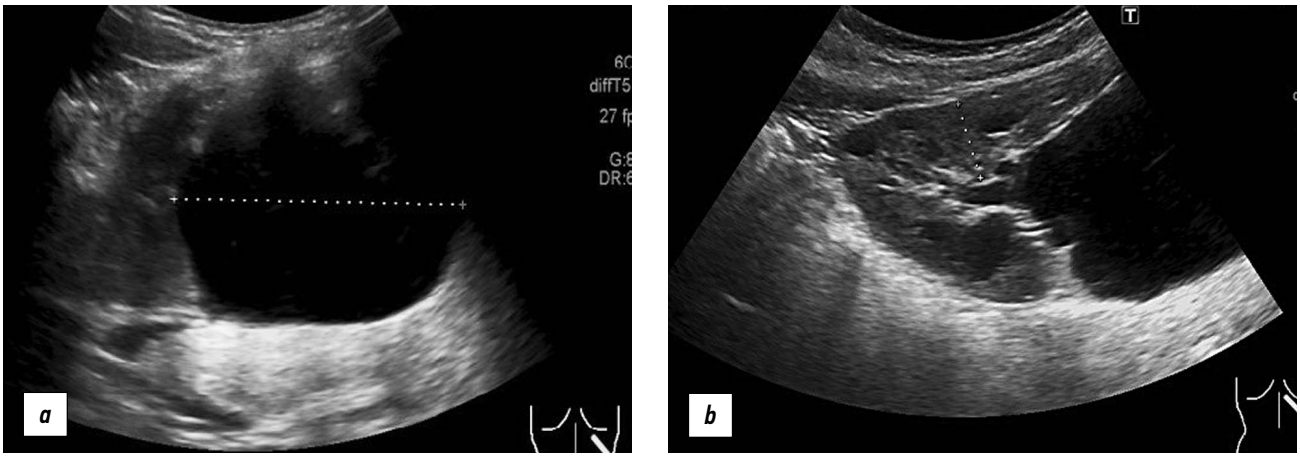

Рис. 1. Ультразвуковое исследование пациентки К., 10 лет: *a* — в В-режиме — аутосомно-доминантная поликистозная болезнь почек; *b* — киста среднего сегмента правой почки.

Fig. 1. Ultrasound examination of patient K., 10 years old: *a* — autosomal dominant polycystic kidney disease in B-mode; *b* — cyst of the middle segment of the right kidney.

Лечение

Учитывая наличие кистозной полости больших размеров в паренхиме правой почки, вызывающей сдавление полостной системы и нарушение паренхиматозного кровотока, методом выбора стал эндовидеохирургический доступ с учётом возможности при лапароскопии иссечения кистозной стенки с обработкой внутренней выстилки кисты плазменной коагуляцией, что в ряде случаев является одноэтапным методом лечения. При использовании видеоэндохирургии в случаях при поликистозе возможен осмотр паренхимы почки с последующей пункцией поверхностно расположенных кист.

При хирургическом вмешательстве пациентка была уложена на здоровый бок на небольшой валик. Пациентка располагалась вдоль операционного стола, область спины обращена к монитору. Первый троакар с тупым стилетом установили методом открытого введения трансумбиликально. Все остальные троакары устанавливали под контролем видеосистемы: порт 2 — у края рёберной дуги по срединно-ключичной линии справа, порт 3 — в правой подвздошной области по передней подмышечной линии. Учитывая гигантские размеры кисты и, соответственно, хорошую её визуализацию, объёмная мобилизация почки не потребовалась.

Манипуляции с кистой и почкой складывались из нескольких этапов. Под постоянным визуальным контролем в брюшную полость была введена игла, с помощью которой выполнена пункция кистозной полости в месте её наиболее чёткой визуализации.

Содержимое кисты эвакуировано, в полость введён 5% раствор йода в объёме 20 мл с последующим его удалением при помощи аспирации. Экспозиция составила 3 минуты. Пункционная игла удалена, отверстие расширено для безопасного выполнения биполярной коагуляции и последующего иссечения стенки кисты до границы с паренхимой почки. Основной целью манипуляций на этом этапе вмешательства явилось максимально широкое иссечение кистозных стенок без травматизации окружающей паренхимы, прилежащих сосудов и собирательной системы почки (рис. 2).

Затем остаточная полость кисты была помещена в поле зрения лапароскопа, и под строгим визуальным контролем выполнена полная обработка внутренней выстилки кисты, плотно фиксированной к паренхиме с применением плазменной коагуляции.

Необходимо указать на два важных технических аспекта на этапе оперативного вмешательства: отделение и полное удаление внутренней выстилки кисты не оправданы из-за травматичности манипуляции, что может сопровождаться массивным кровотечением. Плазменная обработка внутренней поверхности капсулы позволяет избежать излишне глубокого воздействия на подлежащую и окружающую паренхиму почки (0,2–2 мм — глубина проникновения, 2 мкм — радиус воздействия) (рис. 3).

Проведено дренирование остаточной полости, в связи с её гигантскими размерами. После санации и ревизии брюшной полости, отверстия в передней брюшной стенке в месте установки троакаров послойно ушивались косметическими внутрикожными швами.

Исход и результаты последующего наблюдения

Послеоперационный период протекал гладко. Постельный режим был показан в течение 2 суток. Энтеральная нагрузка начата через 3 часа после операции и была в полном объёме уже через 24 часа после вмешательства. Ребёнок получал стандартную антибактериальную терапию (коротким курсом в течение 3 суток), инфузионную терапию, биопрепараты. Страховочный дренаж удалён на 1-е послеоперационные сутки, уретральный катетер

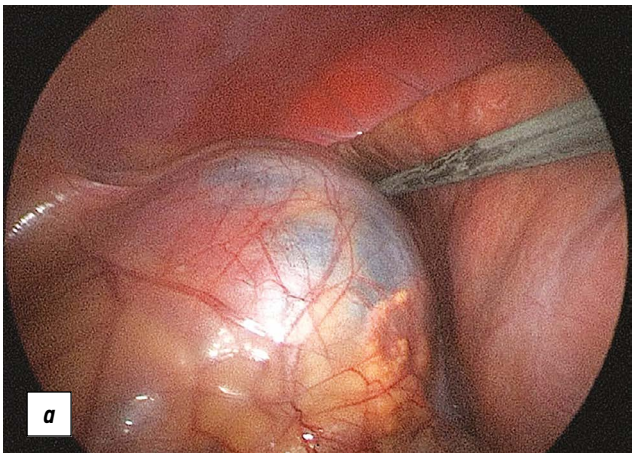

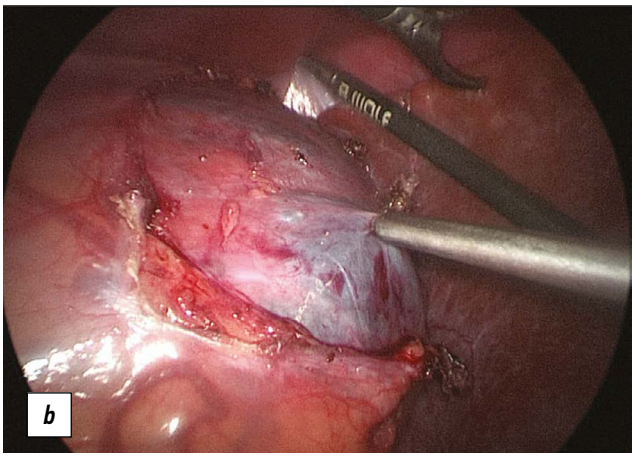

Рис. 2. Лапароскопия пациентки К.: *a* — визуализирована киста правой почки; *b* — пункция кисты с эвакуацией её содержимого и последующим склерозированием.

Fig. 2. Patient K., laparoscopic picture: *a* — cyst of the right kidney is visualized; *b* — puncture of the cyst with evacuation of its content and subsequent sclerosing.

DOI: https://doi.org/10.17816/ps783

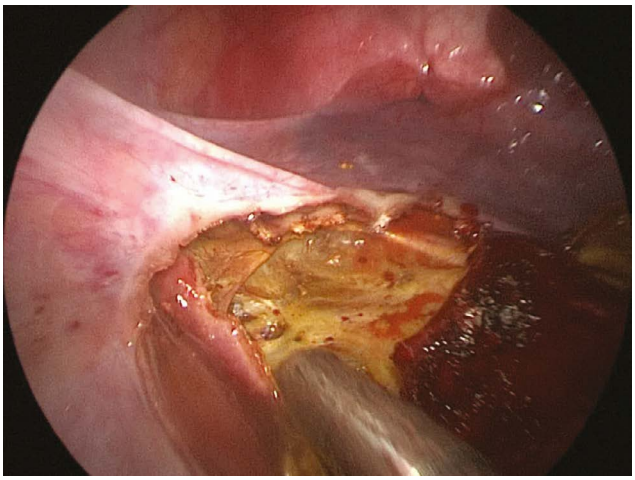

Рис. 3. Пациентка К. Лапароскопическая картина, обработка внутренней выстилки кисты плазменной абляцией.

Fig. 3. Patient K. Laparoscopic picture, plasma ablation of the cyst inner lining.

удалён на 2-е послеоперационные сутки. На контрольном УЗИ остаточная полость кисты составила 49×15 мм. Длительность пребывания в стационаре составила 5 суток. Ребёнок был выписан на 3-и послеоперационные сутки в удовлетворительном состоянии.

Динамические УЗИ с оценкой интраренального кровотока проводились ребёнку через 1, 3 и 12 месяцев. По результатам исследований, отмечено улучшение интрапаренхиматозного кровотока и нормализация показателей IR, как на крупных магистральных сосудах (IR 0,66–0,73), так и на мелких корковых (IR 0,62–0,64) (рис. 4).

Визуализировано некоторое снижение линейных параметров поражённой почки, отсутствие гигантской кистозной полости, подвергнутой эндохирургической фенестрации (см. рис. 4).

По данным суточного мониторирования, достигнута стабилизация артериального давления на фоне приёма ингибитора АПФ, по результатам лабораторной диагностики — отсутствие мочевого синдрома.

ОБСУЖДЕНИЕ

Следует особо отметить, что УЗИ с определением характера почечной гемодинамики является ведущим методом обследования пациентов с наследственной отягощённостью по АДПКБ. Повышение периферического сопротивления на крупных почечных сосудах и снижение на уровне мелких артерий, изменение кровотока в виде снижения IR на паренхиматозных сосудах наблюдалось у пациентов с индексом почечной массы свыше 0,4% и кистозными полостями размером более 3 см. Повышение сосудистой резистентности на уровне крупных артерий можно объяснить активацией ренин-ангиотензиновой системы в результате сдавления кистами почечных сосудов.

Опираясь на данные доступной нам литературы, а также на собственные ранее проведённые исследования факторов роста и их влияния на процессы кистообразования, хочется отметить, что активация ренин-ангиотензиновой системы провоцирует выработку трансформирующего фактора роста TGF-β, способствующего развитию нефросклероза негемодинамическим путём, и эпидермального фактора роста EGF, стимулирующего процесс кистообразования.

Учитывая современные аспекты патогенеза формирования кист при АДПКБ и прогрессирования заболевания, можно утверждать, что лечение кистозных полостей почек большого диаметра при АДПКБ приводит к уменьшению пролиферации кистозного эпителия и снижению секреции биологически активных факторов роста, предположительно тормозя цитогенетические проявления, ответственные за формирование кист.

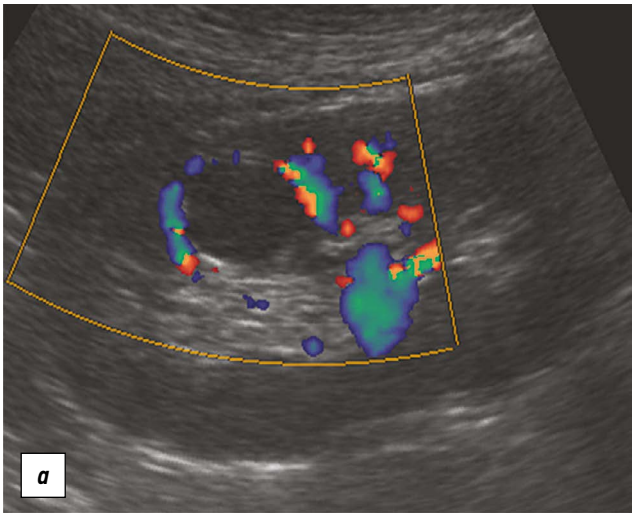

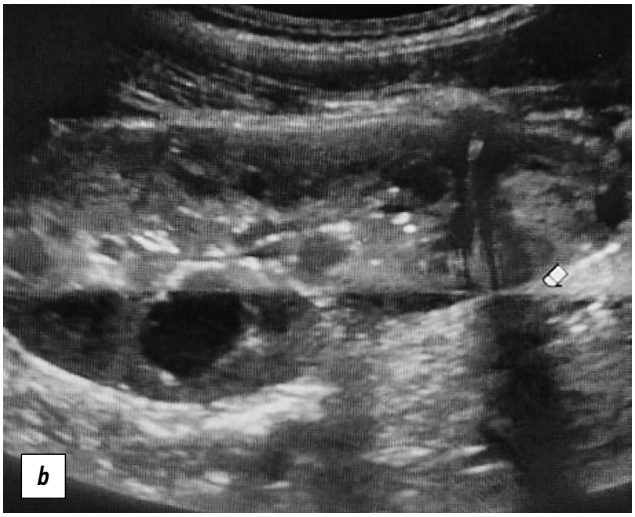

Рис. 4. Ультразвуковое исследование пациентки К., аутосомно-доминантная поликистозная болезнь почек, результат лечения через 1 мес после эндохирургической фенистрации кисты: *a* — в B-режиме с допплерографией; *b* — в B-режиме.

Fig. 4. Ultrasound examination of patient K., autosomal dominant polycystic kidney disease, result one month after endosurgical fenestration of the cyst: *a* — B-mode with dopplerography; *b* — B-mode.

Морфологические исследования интраоперационных биоптатов, проводимые ранее после открытых и лапароскопических операций, показали, что в ткани почек, прилежащей к стенке кисты, отмечаются явления атрофии паренхиматозных элементов и резко выраженного склероза стромы с преимущественным поражением перитубулярного пространства, гиалинозом клубочков или признаками воспаления, а также явления нефрогидроза различной степени выраженности. Данные процессы являются морфологическим проявлением нарушения внутрипочечной уродинамики. Эти нарушения, в свою очередь, приводят к гемодинамическим сдвигам, морфологическим проявлением которых является неравномерное расширение перитубулярных капилляров.

Описанные патологические процессы — своеобразные проявления компенсаторных реакций, направленных на сохранение почечных функций в условиях нарастающей компрессии от увеличивающейся в объёме почечной кисты. Естественным свойством любого приспособительного процесса является развитие декомпенсации. При этом, чем ближе ткани прилежат к стенке кисты, тем в большей степени выражен этот процесс в виде атрофии функционально значимой паренхимы.

Исследования биоптатов почечной паренхимы свидетельствует также о зависимости темпов развития компенсаторных процессов в ткани почки от длительности существования кисты, её величины и локализации.

Именно эти данные диктуют необходимость раннего использования малоинвазивных способов лечения кистозных образований.

ЗАКЛЮЧЕНИЕ

С учётом отсутствия (в настоящее время) специфического лечения поликистозной болезни почек, терапия должна быть направлена на профилактику осложнений. При наличии больших кист показано применение хирургического лечения, позволяющего улучшить гемодинамику в почечной паренхиме и, таким образом, способствующего сохранению функционального резерва почки.

Данный клинический случай демонстрирует успех хирургического лечения у ребёнка с гигантской кистой правой почки при АДПКБ в виде стабилизации артериального давления, улучшения лабораторных показателей, расправления почечной паренхимы (по данным УЗИ) и улучшения показателей кровотока. Таким образом, пациенты с АДПКБ и наличием больших кист почек должны быть под наблюдением нефролога и уролога, с оценкой состояния органов мочевой системы и со своевременным выявлением показаний к хирургическому лечению.

ДОПОЛНИТЕЛЬНАЯ ИНФОРМАЦИЯ

Источник финансирования. Авторы заявляют об отсутствии внешнего финансирования при проведении исследования.

Конфликт интересов. Авторы декларируют отсутствие явных и потенциальных конфликтов интересов, связанных с публикацией настоящей статьи.

Вклад авторов. Все авторы подтверждают соответствие своего авторства международным критериям ICMJE (все авторы внесли существенный вклад в разработку концепции, проведение исследования и подготовку статьи, прочли и одобрили финальную версию перед публикацией). Наибольший вклад распределён следующим образом: Оганисян А.А. — написание текста, подбор фотографий; Врублевский А.С., Валиев Р.Ю., Туров Ф.О., Ханов М.М. — сбор и обработка материала; Врублевская Е.Н. — концепция и дизайн исследования, редактирование; Врублевский С.Г. — утверждение окончательного варианта статьи, ответственность за целостность всех частей статьи.

Информированное согласие на публикацию. Авторы получили письменное согласие законных представителей пациента на публикацию медицинских данных и фотографий.

ADDITIONAL INFORMATION

Funding source. This study was not supported by any external sources of funding.

Competing interests. The authors declare that they have no competing interests.

Authors' contribution. All authors made a substantial contribution to the conception of the work, acquisition, analysis, interpretation of data for the work, drafting and revising the work, final approval of the version to be published and agree to be accountable for all aspects of the work. Oganisyan AA — text writing, selection of photos; Vrublevskiy AS, Valiev RYu, Turov FO, Khanov MM — material collection and processing; Vrublevskaya EN — study concept and design, editing; Vrublevskiy SG — approval of the final version of the article, responsibility for the integrity of all parts of the article.

Consent for publication. Written consent was obtained from the patient's legal representatives for publication of relevant medical information and all of accompanying images within the manuscript.

СПИСОК ЛИТЕРАТУРЫ

1. Игнатова М.С., Вельтищев Ю.Е. Детская нефрология: руководство для врачей. Ленинград : Медицина, 1989.

2. Živná M., Kidd K.O. Autosomal dominant tubulointerstitial kidney disease: A review // Am J Med Genet C Semin Med Genet. 2022. Vol. 190, N 3. P. 309-324. EDN: JOPGCM doi: 10.1002/ajmg.c.32008

3. Папаян А.В., Стяжкина И.С. Кистозные заболевания почек. Поликистоз почек. Неонатальная нефрология. Руководство. Санкт-Петербург: Питер, 2002.

4. Cadnapaphornchai M.A. Autosomal dominant polycystic kidney disease in children // Curr Opin Pediatr. 2015. Vol. 27, N 2. P. 193-200. doi: 10.1097/MOP.0000000000000195

5. Козлова С.И., Семанова Е., Демикова Н.С., Блинникова О.Е. Наследственные синдромы и медико-генетическое консультировании. Москва : Практика, 1996.

6. Kim D.Y., Park J.H. Genetic Mechanisms of ADPKD // Adv Exp Med Biol. 2016. N 933. P. 13-22. doi: 10.1007/978-981-10-2041-4_2

7. Grantham J.J. Clinical practice. Autosomal dominant polycystic kidney disease // N Engl J Med. 2008. Vol. 359, N 14. P. 1477-1485. doi: 10.1056/NEJMcp0804458

8. Ong A.C., Wheatley D.N. Policystic kidney disease: The ciliary connection // Lancet. 2003. Vol. 1, N 361. P. 774-776. doi: 10.1016/S0140-6736(03)12662-1

9. Guay-Woodford L. Murine models of polycystic kidney disease: Molecular and therapeutic insights // Am J Physiol Renal Physiol. 2003. Vol. 285, N 6. P. 1034-1049. doi: 10.1152/ajprenal.00195.2003

10. Guay-Woodford L. RIP-ed and ready to dance: new mechanisms for polycysin-1 signaling // J Clin Invest. 2004. Vol. 114, N 10. P. 1404-1406. doi: 10.1172/JCI23544

11. Guay-Woodford L.M., Galliani C.M. Diffuse renal cystic disease in children: Morphologic and genetic correlations // Pediatr Nephrol. 1988. Vol. 12, N 3. P. 173-182. doi: 10.1007/s004670050431

12. Врублевский С.Г. Дифференцированный подход к лечению детей с солитарными кистозными образованиями почек // Материалы V Юбилейной Всероссийской Школы по детской урологии-андрологии "Детская урология: настоящее и будущее", 7–9 апреля 2016 г. Москва, 2016. С. 33.

REFERENCES

1. Ignatova MS, Veltischev YE. *Paediatric nephrology: A guide for doctors.* Leningrad: Meditsina; 1989. (In Russ).

2. Živná M, Kidd KO. Autosomal dominant tubulointerstitial kidney disease: A review. *Am J Med Genet C Semin Med Genet.* 2022;190(3):309-324. EDN: JOPGCM doi: 10.1002/ajmg.c.32008

3. Papayan AV, Styazhkina IS. *Cystic renal diseases. Polycystic kidney disease. Neonatal nephrology. Manual.* Saint Petersburg: Peter; 2002. (In Russ).

4. Cadnapaphornchai MA. Autosomal dominant polycystic kidney disease in children. *Curr Opin Pediatr.* 2015;27(2):193-200. doi: 10.1097/MOP.0000000000000195

5. Kozlova SI, Semanova E, Demikova NS, Blinnikova OE. *Hereditary syndromes and medical and genetic counselling.* Moscow: Praktika; 1996. (In Russ).

6. Kim DY, Park JH. Genetic Mechanisms of ADPKD. *Adv Exp Med Biol.* 2016;(933):13-22. doi: 10.1007/978-981-10-2041-4_2

7. Grantham JJ. Clinical practice. Autosomal dominant polycystic kidney disease. *N Engl J Med.* 2008;359(14):1477-1485. doi: 10.1056/NEJMcp0804458

8. Ong AC, Wheatley DN. Policystic kidney disease: The ciliary connection. *Lancet.* 2003;1(361):774-776. doi: 10.1016/S0140-6736(03)12662-1

9. Guay-Woodford L. Murine models of polycystic kidney disease: Molecular and therapeutic insights. *Am J Physiol Renal Physiol.* 2003;285(6):1034-1049. doi: 10.1152/ajprenal.00195.2003

10. Guay-Woodford L. RIP-ed and ready to dance: New mechanisms for polycysin-1 signaling. *J Clin.Invest.* 2004;114(10):1404-1406. doi: 10.1172/JCI23544

11. Guay-Woodford LM, Galliani CM. Diffuse renal cystic disease in children: Morphologic and genetic correlations. *Pediatr Nephrol.* 1988;12(3):173-182. doi: 10.1007/s004670050431

12. Vrublevsky SG. Differentiated approach to the treatment of children with solitary cystic renal masses. In: *Proceedings of the V Anniversary All-Russian School on paediatric urology andrology "Paediatric urology: present and future", 7-9 April 2016.* Moscow; 2016. P: 33.

ОБ АВТОРАХ

*** Оганисян Анна Арменовна;**
адрес: Россия, 119620, Москва, ул. Авиаторов, д. 38;
ORCID: 0000-0002-5495-4315;
eLibrary SPIN: 3707-2382;
e-mail: oganisyanaa@yandex.ru
Врублевский Артём Сергеевич;
ORCID: 0000-0001-8550-8636;
eLibrary SPIN: 3041-3173;
e-mail: a.s.vrublevskij@yandex.ru
Валиев Реваз Юрьевич;
ORCID: 0000-0003-1805-9169;
eLibrary SPIN: 9460-0920;
e-mail: rvaliev.dr@yandex.ru
Туров Филипп Олегович;
ORCID: 0000-0002-9301-7586;
eLibrary SPIN: 6683-1547;
e-mail: filipp_100@mail.ru
Ханов Мамай Магомедханович;
ORCID: 0000-0003-3354-5018;
eLibrary SPIN: 8968-3164;
e-mail: 8_00@mail.ru
Врублевский Сергей Гранитович;
ORCID: 0000-0001-9400-7673;
eLibrary SPIN: 6535-2570;
e-mail: s.g.vrublevskiy@yandex.ru
Врублевская Елена Николаевна;
ORCID: 0000-0001-7312-5945;
eLibrary SPIN: 4003-1783;
e-mail: vrublevskaj@mail.ru

AUTHORS' INFO

*** Anna A. Oganisyan;**
address: 38 Aviatorov street, 119620 Moscow, Russia;
ORCID: 0000-0002-5495-4315;
eLibrary SPIN: 3707-2382;
e-mail: oganisyanaa@yandex.ru
Artem S. Vrublevskiy;
ORCID: 0000-0001-8550-8636;
eLibrary SPIN: 3041-3173;
e-mail: a.s.vrublevskij@yandex.ru
Revaz Yu. Valiev;
ORCID: 0000-0003-1805-9169;
eLibrary SPIN: 9460-0920;
e-mail: rvaliev.dr@yandex.ru
Filipp O. Turov;
ORCID: 0000-0002-9301-7586;
eLibrary SPIN: 6683-1547;
e-mail: filipp_100@mail.ru
Mamay M. Khanov;
ORCID: 0000-0003-3354-5018;
eLibrary SPIN: 8968-3164;
e-mail: 8_00@mail.ru
Sergey G. Vrublevskiy;
ORCID: 0000-0001-9400-7673;
eLibrary SPIN: 6535-2570;
e-mail: s.g.vrublevskiy@yandex.ru
Elena N. Vrublevskaya;
ORCID: 0000-0001-7312-5945;
eLibrary SPIN: 4003-1783;
e-mail: vrublevskaj@mail.ru

* Автор, ответственный за переписку / Corresponding author

DOI: https://doi.org/10.17816/ps596

Лечение ребенка 4 лет с деструктивной пневмонией

Ю.И. Цылева[1], С.А. Белов[2], А.А. Григорюк[3], Ю.В. Козлов[2]

[1] Краевая детская клиническая больница № 1, Владивосток, Россия;
[2] Дальневосточный федеральный университет, Владивосток, Россия;
[3] Медицинский центр «Асклепий», Владивосток, Россия

АННОТАЦИЯ

Обоснование. Лечение пациентов с деструктивной пневмонией остается одной из наиболее сложных проблем в детской хирургии. Современные возможности антибактериальной и интенсивной терапии, использование малоинвазивных эндоскопических внутрипросветных технологий, а также хирургических методов лечения позволили снизить количество неблагоприятных исходов до 4%. Выбор хирургического пособия и сроки его проведения зависят от формы заболевания, общего состояния ребенка, локальных изменений бронхов и плевральной полости, а также технических возможностей клиники.

Описание клинического случая. Представлено клиническое наблюдение комплексного лечения пациента 4 лет с деструктивной пневмонией, осложненной бронхиальным свищом. Интенсивная и антибактериальная терапия позволила стабилизировать состояние ребенка и устранить проявления полиорганной недостаточности, а дренирование плевральной полости — разрешить напряженный пиоторакс. Программированная торакоскопия обеспечила адекватную санацию плевральной полости, оценку динамики воспалительного процесса, позиционирование дренажей под визуальным контролем. После ликвидации локального эрозивно-язвенного поражения фистула нижнедолевого бронха закрыта клапанным бронхоблокатором. Комплексное лечение достигло клинического успеха в виде затихания воспалительного процесса, закрытия бронхоплеврального свища, устранения эмпиемы плевры, что позволило провести деблокацию спустя 3 мес после выписки из стационара. Контрольное обследование пациента показало отсутствие свища, сохранение большей части пораженного легкого, незначительные поствоспалительные изменения со стороны плевральной полости.

Заключение. Результативность лечения детей с деструктивной пневмонией зависит от персонифицированного и мультидисциплинарного подхода. Применение эндоскопических малоинвазивных методик способствует действенному устранению осложнений, эффективному восстановлению функции пораженного легкого и выздоровлению пациента.

Ключевые слова: деструктивная пневмония; бронхиальный свищ; бронхоблокация; торакоскопия.

Как цитировать:
Цылева Ю.И., Белов С.А., Григорюк А.А., Козлов Ю.В. Лечение ребенка 4 лет с деструктивной пневмонией // Детская хирургия. 2023. Т. 27, № 6. С. 470–477. DOI: https://doi.org/10.17816/ps596

Рукопись получена: 07.02.2023 **Рукопись одобрена:** 13.11.2023 **Опубликована online:** 12.03.2024

DOI: https://doi.org/10.17816/ps596

Treatment of a four-year-old child with destructive pneumonia

Yulia I. Tsyleva[1], Sergey A. Belov[2], Alexander A. Grigoryuk[3], Yuri V. Kozlov[2]

[1] Regional Children's Clinical Hospital No. 1, Vladivostok, Russia;
[2] Far Eastern Federal University, Vladivostok, Russia;
[3] Asclepius Medical Center, Vladivostok, Russia

ABSTRACT

BACKGROUND: Treatment of patients with destructive pneumonia remains one of the most difficult problems in pediatric surgery. Modern possibilities of antibacterial and intensive care, minimally invasive endoscopic intraluminal technologies, as well as surgical techniques have reduced the number of adverse outcomes up to 4%. The type of surgical intervention and the time of its performance depend on the disease form, child's general state, local changes in the bronchi and pleural cavity, as well as on technical capabilities of the clinic.

CLINICAL CASE DESCRIPTION: The article presents a clinical observation of the complex treatment of a 4-year-old patient with destructive pneumonia complicated by a bronchial fistula. Intensive and antibiotic therapy stabilized the child's condition, eliminated manifestations of multiple organ failure, and drained the pleural cavity to resolve tension pyothorax. The programmed thoracoscopy provided an adequate sanation of the pleural cavity, assessed dynamics of the inflammatory process and allowed to position drains under visual control. The fistula of the lower lobe bronchus was closed with a valve bronchoblocker after elimination of the local erosive and ulcerative lesion. A clinical success of such management was manifested with inflammatory process remission, bronchopleural fistula closure, pleural empyema removal. Due to this, deblocking was done three months after discharge from the hospital. At the control examination, the patient had no fistula, most part of the affected lung was preserved, post-inflammatory changes in the pleural cavity were minimal.

CONCLUSION: The favorable outcome after treatment of children with destructive pneumonia depends on personalized and multidisciplinary approach. Minimally invasive endoscopic techniques do contribute to the effective elimination of complications, to effective functional restoration of the affected lung and to better recovery of patients.

Keywords: destructive pneumonia; bronchial fistula; bronchoblocking; thoracoscopy.

To cite this article:
Tsyleva YuI, Belov SA, Grigoryuk AA, Kozlov YuV. Treatment of a four-year child with destructive pneumonia. *Russian Journal of Pediatric Surgery.* 2023;27(6):470–477. DOI: https://doi.org/10.17816/ps596

Submitted: 07.02.2023 **Accepted:** 13.11.2023 **Published online:** 12.03.2024

ОБОСНОВАНИЕ

Лечение пациентов с деструктивной пневмонией (ДП) остается одной из наиболее сложных проблем в детской хирургии. Гнойно-септическое заболевание детского возраста характеризуется некрозом и гнойным расплавлением ткани легкого с развитием плевральных осложнений [1]. По данным Всемирной организации здравоохранения, ДП составляет 15% общего числа внебольничных пневмоний у детей, а частота развития осложнений доходит до 60% и не имеет тенденции к снижению [2, 3].

Эффективность комплексного лечения детей с ДП достигает 90%. Современные возможности антибактериальной и интенсивной терапии, использование малоинвазивных эндоскопических внутрипросветных технологий, а также хирургических методов лечения позволили снизить количество неблагоприятных исходов до 4% [4, 5].

Объем хирургической помощи пациентам с ДП при развитии плевральных осложнений чаще всего сводится к санации грудной полости от дренирования по Бюлау до торакоскопии или торакотомии [6–8]. Если при развитии эмпиемы плевры хирургическая помощь известна и разработана, то сообщения о способах лечения при возникновении бронхоплеврального или бронхоторакального свища (БС) встречаются нечасто, и тактика полностью зависит от технических возможностей клиники.

Возникновение БС на фоне воспалительных изменений легочной ткани создает отклонения в механике дыхания, изменяются вентиляционно-перфузионные отношения, что не только отражается на функции дыхания, но и вызывает системные нарушения [9].

Лечебная стратегия ДП с БС складывается из одновременного проведения санации бронхиального дерева, механическом закрытии фистулы и эвакуации гнойного экссудата [8, 10, 11]. Сроки проведения вмешательств и их сочетание зависят в каждом клиническом случае от оценки общего состояния пациента, течения локального воспалительного процесса, эффективности противовоспалительной терапии, функциональных резервов организма.

КЛИНИЧЕСКИЙ СЛУЧАЙ

О пациенте

Пациентка В., 4 года, доставлена бригадой скорой медицинской помощи в стационар по месту жительства с жалобами на повышение температуры тела до 38 °С, затрудненное дыхание, кашель, слабость, общее недомогание. Со слов родителей, заболевание началось остро, с повышения температуры тела, озноба. В течение 1 нед лечились дома самостоятельно, а при появлении одышки обратились за скорой медицинской помощью. В терапевтическом стационаре были выполнены общеклиническое, лабораторное и рентгенологическое исследования, и установлен диагноз левосторонней нижнедолевой пневмонии, осложненной плевральным выпотом слева. Лечение было начато согласно клиническим стандартам внебольничной пневмонии. Однако за время нахождения в отделении состояние пациента ухудшилось с развитием сепсиса. Рентгенологически определялось распространение воспаления на верхние доли левого и правого легкого с увеличением гидроторакса. В тяжелом состоянии ребенок переведен в Краевую детскую клиническую больницу № 1 г. Владивостока.

Физикальная диагностика

При поступлении в реанимационное отделение состояние ребенка оценено как тяжелое (по шкале SOFA — 4 балла, по шкале Глазго — 15 баллов) за счет дыхательной недостаточности, симптома интоксикации, метаболических нарушений. Общий осмотр выявил участие в акте дыхания вспомогательной мускулатуры, отставание левой половины грудной клетки, отсутствие дыхания слева при аускультации, органы средостения смещены вправо. Частота дыхания составляла 65 в минуту, сатурация (SpO_2) методом пульсоксиметрии 88% на атмосферном воздухе, а на потоке кислорода три литра в минуту через назальные катетеры — 99%. Частота сердечных сокращений составила 156 в минуту, артериальное давление – 100/74 мм рт. ст.

Лабораторные исследования показали лейкопению до $4{,}6\times10^9$ с нейтрофильным сдвигом, снижение гемоглобина до 95 г/л, изменение концентраций С-реактивного белка до 153 г/л и прокальцитонина до 6,2 нг/мл, а также концентрацию мочевины — 8,3 ммоль/л, билирубина общего — 27,3 ммоль/л.

Обзорной рентгенографией органов грудной клетки установили тотальное снижение прозрачности легочной ткани левого легкого, инфильтрацию легочной ткани с нечеткими контурами справа в верхней доле и S6, смещение средостения вправо.

На компьютерной томографии (КТ) органов грудной полости определили субплевральную консолидацию легочной паренхимы в S2 справа и тотальное снижение пневматизации с жидкостным компонентом легочной паренхимы слева, при этом воздушная бронхограмма частично прослеживается на уровне сегментарных бронхов, субплеврально слева имеются мелкие полости деструкции, а средостение незначительно смещено вправо (рис. 1).

Ультразвуковое исследование (УЗИ) левой плевральной полости выявило большое количество неоднородной жидкости.

Предварительный диагноз

После оценки данных обследования врачебная комиссия в составе детского хирурга, педиатра, реаниматолога, фармаколога, торакального хирурга выставила клинический диагноз: «острая гнойная деструктивная долевая пневмония с поражением верхней доли правого легкого и нижней доли левого. Распространенный гнойный плеврит слева. Острая эмпиема плевры слева. Напряженный пиоторакс слева. Сепсис. Полиорганная недостаточность (дыхательная, сердечно-сосудистая, печеночная, почечная)».

DOI: https://doi.org/10.17816/ps596

Рис. 1. Компьютерная томография грудной клетки ребенка при поступлении: снижение пневматизации легочной паренхимы слева, мелкие полости деструкции с жидкостным компонентом, смещения средостения вправо.

Fig. 1. Computed tomography scan of the child's chest on admission: reduced pneumatization of the lung parenchyma on the left, small destruction cavities with liquid component, mediastinal displacement to the right.

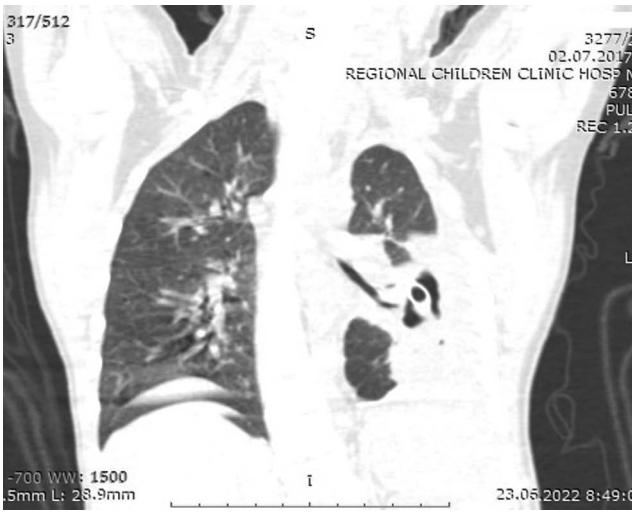

Рис. 2. Компьютерная томография грудной клетки ребенка в динамике: бронхиальный свищ левого нижнедолевого бронха, дренаж плевральной полости.

Fig. 2. Computed tomography scan of the child's chest in dynamics: bronchial fistula of the left lower lobe bronchus, drainage of the pleural cavity.

Динамика и исходы

Пациентке назначен комплекс лечения ДП, состоящий из антибактериальной, коррегирующей терапии, санации бронхиального дерева (бронхоскопия), определены показания к оперативному лечению в объеме дренирования левой плевральной полости. В условиях реанимационного отделения с соблюдением правил асептики ребенку дренировали левую плевральную полость по Бюлау в седьмом межреберье по задней подмышечной линии, получили гнойный экссудат, взяли посев на флору и чувствительность к антибиотикам, установили активную аспирацию содержимого. Оценку эффективности лечения осуществляли мониторингом лабораторных, аппаратных и инструментальных исследований в условиях палаты интенсивной терапии.

Результаты бактериологического исследования показали наличие *Streptococcus pneumoniae*, чувствительного к ванкомицину, клиндамицину, линезолиду, меропенему, моксифлоксацину, пенициллину G, тейкопланину, тетрациклину, триметопри/сульфаметоксазолу, хлорамфениколу, цефепиму, цефотаксиму, цефуроксиму, эритромицину, устойчивого к левофлоксацину.

В течение 2 нед. комплексного лечения были достигнуты стабилизация общего состояния, снижение интоксикации, улучшение лабораторных показателей (С-реактивный белок — 66,2 мг/л, прокальцитониновый тест — 0,08 нг/мл. При этом из плевральной полости отмечали отхождение густого гноя до 100 мл в сутки с незначительным поступлением воздуха. На УЗИ определили осумкованную полость слева, содержащую неоднородную жидкость, подтвержденную КТ. Ребенку определены показания к оперативному лечению в объеме торакоскопической санации левой плевральной полости. Во время процедуры удалили гнойный экссудат, фибрин, секвестры, визуализировали границы воспалительной инфильтрации легочной ткани и участки некроза, оценили характер локальной воспалительной реакции, позиционировали две дренажные трубки под визуальным контролем. Антибактериальная терапия была скорректирована согласно посеву на флору (*Staphylococcus saprophythicus*).

Через 1 нед. у пациентки развилась клиническая картина БС с интенсивным сбросом воздуха и смещением средостения вправо (рис. 2). Дренажную систему перевели на пассивную аспирацию из-за возникающего симптома обкрадывания. На КТ выявлен дефект нижнедолевого бронха слева, а при бронхоскопии — интенсивное воспаление бронхиального дерева с эрозивно-язвенным поражением нижнедолевого бронха слева. Дополнительно назначили локальное введение антибиотиков (бронхозаливки) 3 раза в неделю.

За время дальнейшего наблюдения появились признаки усиления интоксикации из-за недостаточной санации левой плевральной полости, подтвержденные УЗИ в виде жидкостного компонента и свободно лежащих секвестров, что потребовало повторной программированной санационной торакоскопии и установки новых дренажей. При оценке локального воспалительного процесса установлено уменьшение инфильтрации легочной ткани, отсутствие прогрессирования некроза и очищение плевральных листков.

Мультидисциплинарная врачебная комиссия подтвердила эффективность выбранной тактики ведения, устранение полиорганной недостаточности, ликвидацию

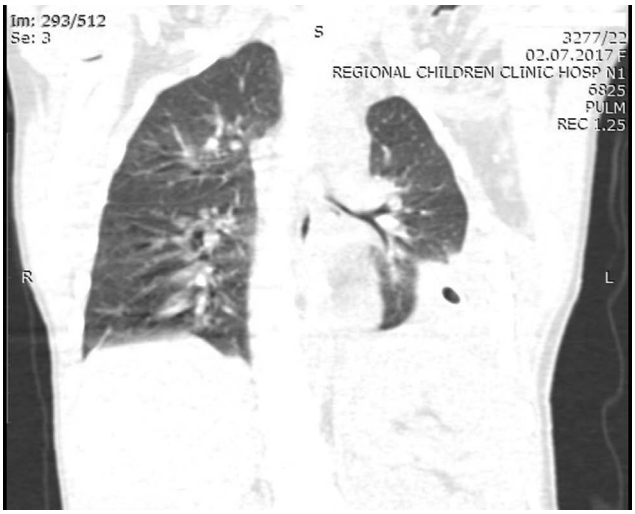

Рис. 3. Компьютерная томография грудной клетки ребенка после бронхоблокации нижнедолевого бронха слева.

Fig. 3. Computed tomography scan of the child's chest after bronchoblocking of the left lower lobe bronchus.

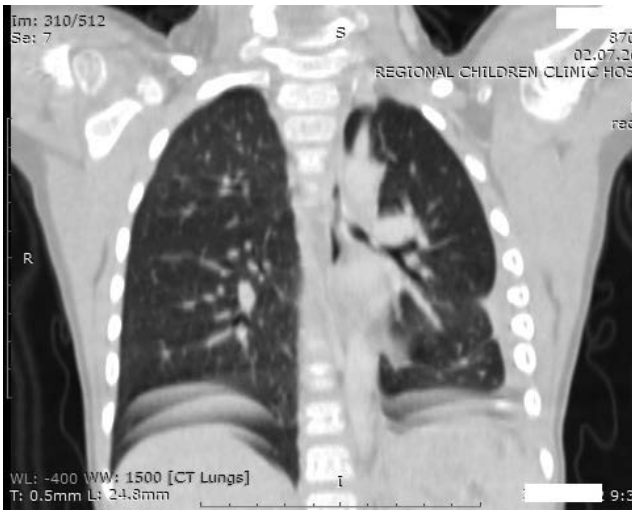

Рис. 4. Компьютерная томография грудной клетки ребенка спустя 3 мес лечения: деблокация нижнедолевого бронха слева, улучшение пневматизации нижней доли левого легкого.

Fig. 4. Computed tomography scan of the child's chest after three months of treatment: deblocking of the lower lobe bronchus on the left, improvement of pneumatization of the lower lobe of the left lung.

сепсиса, диагноз деструктивной сливной долевой пневмонии (*Streptococcus pneumoniae*) с поражением верхней доли правого легкого и нижней доли левого, формированием БС слева, острой эмпиемы плевры. Комиссия установила этапы программирования бронхоскопии, критерии достижения ее эффективности, выбрала способ закрытия БС, а также условия выполнения бронхоблокации.

К 40-м суткам нахождения ребенка в стационаре мониторинг клинических и лабораторных исследований установил стабилизацию общего состояния на удовлетворительных показателях. Контроль состояния бронхиального дерева подтвердил купирование острого бронхита и воспалительных изменений нижнедолевого бронха слева. КТ органов грудной полости выявила положительную динамику в виде дальнейшего улучшения пневматизации верхней доли правого легкого, повышение воздушности легочной ткани левого легкого. Однако нижняя доля левого легкого осталась частично коллабирована, уплотнена, а в области нижнедолевого бронха был визуализирован легочно-плевральный свищ, сообщающийся с остаточной полостью по задней поверхности гемиторакса. Полного расправления легкого добиться не удалось из-за продолжающегося сброса воздуха. С целью разобщения БС под общей анестезией гибкой бронхоскопией в нижнедолевой бронх слева установили 8-миллиметровый эндобронхиальный клапан «Медланг» (ООО «Медланг», Россия). Эффективность бронхоблокации подтверждена непосредственно после манипуляции прекращением поступления воздуха по дренажам при активной аспирации (рис. 3).

Спустя 3 сут после достижения устойчивого аэростаза и минимальной экссудации при КТ-сканировании установлено отсутствие остаточной полости, после чего были удалены дренажи, к 50-м суткам стационарного лечения ребенок выписан в удовлетворительном состоянии на амбулаторное наблюдение.

Контроль состояния ребенка осуществляли с помощью клинико-лабораторных исследований в поликлинике по месту жительства и стационарных исследований: бронхоскопия и КТ органов грудной полости. Через 1 мес терапии исследования подтвердили отсутствие осложнений бронхоблокации, хорошую динамику снижения системного и локального воспаления. На КТ-сканах инфильтративные изменения справа не выявлены, левое легочное поле уменьшено в размерах за счет коллабирования нижней доли, нижнедолевой бронх прослеживается на небольшом расстоянии без признаков воспалительных изменений, в просвете виден обтюратор. Слева определяются плевральные наслоения без остаточной полости.

Через 3 мес после бронхоблокации контрольное исследование подтвердило положительную результативность комплексного лечения пациентки. Проведенные мероприятия устранили локальный воспалительный процесс, закрыли БС, восстановили функциональные потери организма. При бронхоскопии воспалительных изменений со стороны трахеобронхиального дерева не выявили, локальных изменений бронха в месте стояния клапана нет. Бронхоблокатор удален без технических сложностей. На контрольной КТ перед выпиской из отделения выявлены улучшение пневматизации нижней доли левого легкого, признаки пневмосклероза и плевросклероза (рис. 4).

ОБСУЖДЕНИЕ

Лечение детей с ДП является вопросом мультидисциплинарного подхода и зависит от формы заболевания,

общего состояния ребенка, технических возможностей клиники [1, 2]. Активная хирургическая тактика сопряжена с высоким риском септического шока и ограничена необходимостью стабилизации состояния пациента, уменьшения воспалительного процесса, устранения метаболических нарушений. В связи с этим на первый план выступают антибактериальная, противовоспалительная и корригирующая терапия, объем хирургической помощи ограничивается дренированием плевральной полости. Выбор хирургического пособия и сроки его проведения определяются не только общим состоянием, но и локальными изменениями бронхов и плевральной полости.

Торакоскопия дает возможность провести адекватную санацию плевральной полости при эмпиеме плевры и имеет ряд преимуществ перед дренажными методами лечением. Благодаря этому программированное вмешательство с интервалом 2–3 нед. позволило нам адекватно санировать плевральную полость, оценить динамику воспалительного процесса, визуализировать БС, позиционировать дренажи в плевральной полости.

Известно, что внутрибронхиальная эндоскопия позволяет ускорить процесс восстановления проходимости дыхательных путей и оксигенации пораженных отделов легких, вести мониторинг состояния трахеобронхиального дерева. Это позволило в нашем клиническом случае остановить прогрессирование деструкции легочной ткани, установить локализацию БС, выбрать оптимальный срок и метод его закрытия.

Согласно данным литературы, эндобронхиальный метод разобщения бронхоплевральной фистулы считается более надежным и менее инвазивным. Но наличие множества способов окклюзии (фибриновый клей, поролон, силикон, катушки для окклюзии сосудов и др.) свидетельствует о нерешенности проблемы. Выбор обтюратора чаще всего зависит от предпочтения специалиста или клиники. В нашем клиническом случае был использован эндобронхиальный блокатор А.В. Левина. Метод основан на создании лечебной окклюзии сообщающегося бронха с сохранением его дренажной функции и имеет ряд преимуществ в виде широкого размерного ряда, доказанной клинической эффективности, низкой доли случаев смещения и деблокации, возможности установки на длительный срок, а также экономической составляющей [12, 13].

Таким образом, применение современных малоинвазивных эндоскопических методик в лечении ребенка с ДП позволило добиться клинического успеха в виде затихания воспалительного процесса, закрытия БС, устранения эмпиемы плевры и сохранения большей части лёгкого.

ЗАКЛЮЧЕНИЕ

Результативность лечения детей с ДП зависит от персонифицированного мультидисциплинарного подхода. Применение эндоскопических малоинвазивных методик способствует действенному устранению осложнений, эффективному восстановлению функции пораженного легкого и выздоровлению пациента.

ДОПОЛНИТЕЛЬНАЯ ИНФОРМАЦИЯ

Источник финансирования. Исследование не имело финансовой поддержки.

Конфликт интересов. Авторы заявляют об отсутствии конфликтов интересов.

Вклад авторов. Все авторы подтверждают соответствие своего авторства международным критериям ICMJE (все авторы внесли существенный вклад в разработку концепции, проведение исследования и подготовку статьи, прочли и одобрили финальную версию перед публикацией). Наибольший вклад распределён следующим образом: Белов С.А. — концепция и дизайн исследования; Цылева Ю.И. — статистическая обработка данных, написание текста; Козлов Ю.В. — сбор и обработка материала; Григорюк А.А. — редактирование.

Информированное согласие на публикацию. Авторы получили письменное согласие законных представителей пациента на анализ и публикацию медицинских данных. Дата подписания: 18.10.2022.

ADDITIONAL INFORMATION

Funding source. This study was not supported by any external sources of funding.

Competing interests. The authors declare no competing interests.

Authors' contribution. All the authors made a significant contribution to the development of the concept, research and preparation of the article, read and approved the final version before publication. Contribution of each author: Tsyleva YuI — study concept and design, material collection and processing, text writing; Belov SA — study concept and design, text writing, editing; Kozlov YuV — collection and processing of material; Grigoryuk AA — editing.

Consent for publication. The legal representatives of the study participant gave informed voluntary written consent to participate in the study. Date of signing: 18.10.2022.

СПИСОК ЛИТЕРАТУРЫ

1. Masters I., Isles A.F., Grimwood K. Necrotizing pneumonia: An emerging problem in children? // Pneumonia (Nathan). 2017. T. 9, N 1. P. 1–19. EDN: GFZPUV doi: 10.1186/s41479-017-0035-0

2. Вечеркин В.А., Тома Д.А., Птицын В.А., Коряшкин П.В. Деструктивные пневмонии у детей // Российский вестник детской хирургии, анестезиологии и реаниматологии. 2019. Т. 9, № 3. С. 108–115. EDN: ALNVIY doi: 10.30946/2219-4061-2019-9-3-108-115

3. Dalponte R.S., Heluany G.C., Michels M., et al. Surgical treatment of necrotizing pneumonia in children: A 10-year assessment // Rev Col Bras Cir. 2020. N 47. P. e20202374. doi: 10.1590/0100-6991e-20202374

4. Хаспеков Д.В., Ольхова Е.Б., Топилин О.Г., и др. Современные методы диагностики и лечения деструктивной пневмонии у детей // Российский вестник детской хирургии, анестезиологии и реаниматологии. 2015. Т. 5, № 2. С. 7–12. EDN: UCDMZR

5. Ясногородский О.О., Шулутко А.М., Пинчук Т.П., и др. Эволюция методов комплексного лечения больных с неспецифической эмпиемой плевры // Хирургия. Журнал им. Н.И. Пирогова. 2017. № 4. С. 24–29. EDN: YPYJIJ doi: 10.17116/hirurgia2017424-29

6. Павлов А.А., Сергеева А.И., Зольников З.И., и др. Торакоскопическая санация с ультразвуковым контролем у детей с фибринотораксом // Российский вестник детской хирургии, анестезиологии и реаниматологии. 2021. Т. 11, № 3. С. 367–374. EDN: ACJMRM doi: 10.17816/psaic955

7. Lamas-Pinheiro R., Henriques-Coelho T., Fernandes S., et al. Thoracoscopy in the management ofpediatric empyemas // Rev Port Pneumol. 2016. Vol. 22, N 3. P. 157–162. doi: 10.1016/j.rppnen.2015.12.004

8. Пинчук Т.П., Ясногородский О.О., Гурьянова Ю.В., и др. Диагностическая и лечебная бронхоскопия у пациентов с гнойно-деструктивными заболеваниями легких // Хирургия. Журнал им. Н.И. Пирогова. 2017. № 8. С. 33–39. EDN: ZCPGLP doi: 10.17116/hirurgia2017833-39

9. Upadhyay R., Saluja S., Modi M., Soni A. Severe necrotising pneumonia complicated with bronchopleural fistulae in a neonate // Curr Med Res Pract. 2022. Vol. 12, N 4. P. 180–182. EDN: MRUSBS doi: 10.4103/cmrp.cmrp_30_22

10. Белов С.А., Цылева Ю.И., Григорюк А.А. Лечение спонтанного пневмоторакса у детей // Детская хирургия. Журнал им. Ю.Ф. Исакова. 2022. Т. 26, № 5. С. 287–290. EDN: GJJJYD doi: 10.55308/1560-9510-2022-26-5-287-290

11. Батаев С.М., Зурбаев Н.Т., Молотов Р.С., и др. Первый опыт применения гидрохирургических технологий в лечении детей с легочно-плевральными осложнениями деструктивной пневмонии // Хирургия. Журнал им. Н.И. Пирогова. 2019. № 7. С. 15–23. EDN: AMMQBC doi: 10.17116/hirurgia201907115

12. Flora A.S., Aragaki-Nakahodo A., Benzaquen S. Endobronchial valve placement for persistent air leaks secondary to pulmonary infections // J Bronchology Interv Pulmonol. 2021. Vol. 28, N 1. P. 47-52. EDN: RYZZUN doi: 10.1097/LBR.0000000000000689

13. Дробязгин Е.А., Чикинев Ю.В., Судовых И.Е. Эндоскопическая клапанная бронхоблокация при лечении бронхоплевральных свищей и утечки воздуха // Хирургия. Журнал им. Н.И. Пирогова. 2020. № 5. С. 49–57. EDN: WCRRQW doi: 10.17116/hirurgia202005149

REFERENCES

1. Masters I, Isles AF, Grimwood K. Necrotizing pneumonia: an emerging problem in children? *Pneumonia (Nathan).* 2017;9(1):1-19. EDN: GFZPUV doi: 10.1186/s41479-017-0035-0

2. Vecherkin VA, Toma DA, Ptitsyn VA, Koryashkin PV. Destructive pneumonias in children. *Rossijskij Vestnik Detskoj Hirurgii, Anesteziologii I Reanimatologii.* 2021;9(3):108–115. (In Russ.) EDN: ALNVIY doi: 10.30946/2219-4061-2019-9-3-108-115

3. Dalponte RS, Heluany GC, Michels M, et al. Surgical treatment of necrotizing pneumonia in children: A 10-year-assessment. *Rev Col Bras Cir.* 2020;(47):e20202374. doi: 10.1590/0100-6991e-20202374

4. Khaspekov DV, Olkhova EB, Topilin OG, et al. Modern methods of diagnostics and treatment of destructive pneumonia in children. *Rossijskij Vestnik Detskoj Hirurgii, Anesteziologii I Reanimatologii.* 2015;5(2):7–12. (In Russ.) EDN: UCDMZR

5. YASNOGORODSKIY OO, SHULUTKO AM, PINCHUK TP, et al. Evolution of complex treatment of patients with non-specific pleural empyema. *N.I. Pirogov J Surg.* 2017;(4):24–29. (In Russ.) EDN: YPYJIJ doi: 10.17116/hirurgia2017424-29

6. Pavlov AA, Sergeeva AI, Zolnikov ZI, et al. Ultrasound-guided thoracoscopic debridement in children with fibrinothorax. *Rossijskij Vestnik Detskoj Hirurgii, Anesteziologii I Reanimatologii.* 2021;11(3):367-374. EDN: ACJMRM doi: 10.17816/psaic955

7. Lamas-Pinheiro R, Henriques-Coelho T, Fernandes S, et al. Thoracoscopy in the management ofpediatric empyemas. *Rev Port Pneumol.* 2016;22(3):157–162. doi: 10.1016/j.rppnen.2015.12.004

8. Pinchuk TP, Yasnogorodskiy OO, Guryanov JV, et al. Diagnostic and curative bronchoscopy for purulent-destructive pulmonary diseases. *N.I. Pirogov J Surg.* 2017;(8):33–39. (In Russ.) EDN: ZCPGLP doi: 10.17116/hirurgia2017833-39

9. Upadhyay R, Saluja S, Modi M, Soni A. Severe necrotising pneumonia complicated with bronchopleural fistulae in a neonate. *Curr Med Res Pract.* 2022;12(4):180–182. EDN: MRUSBS doi: 10.4103/cmrp.cmrp_30_22

10. Belov SA, Cyleva YI, Grigoryuk AA. Management of the spontaneous pneumothorax in children. *Detskaya khirurgiya (Russian Journal of Pediatric Surgery).* 2022;26(5):287–290. (In Russ.) EDN: GJJJYD doi: 10.55308/1560-9510-2022-26-5-287-290

11. Bataev SM, Zurbaev NT, Molotov RS, et al. The first experience of the use of hydro-surgical technologies in the treatment of children with pulmatic-pleural complications of destructive pneumonia. *N.I. Pirogov J Surg.* 2019;(7):15–23. (In Russ.) EDN: AMMQBC doi: 10.17116/hirurgia201907115

12. Flora AS, Aragaki-Nakahodo A, Benzaquen S. Endobronchial valve placement for persistent air leaks secondary to pulmonary infections. *J Bronchology Interv Pulmonol.* 2021;28(1):47–52. EDN: RYZZUN doi: 10.1097/LBR.0000000000000689

13. Drobyazgin EA, Chikinev YV, Sudovykh IE. Endoscopic bronchial valve treatment of bronchopleural fistala and air leakage. *N.I. Pirogov J Surg.* 2020;(5):49–57. (In Russ.) EDN: WCRRQW doi: 10.17116/hirurgia202005149

ОБ АВТОРАХ

*** Цылева Юлия Игоревна;**
адрес: Россия, 690062, Владивосток, пр-т Острякова, д. 27;
ORCID: 0000-0003-3788-3663;
eLibrary SPIN: 7915-5517;
e-mail: yuliya.cyleva@mail.ru

AUTHORS' INFO

*** Yulia I. Tsyleva;**
address: 27 Ostryakova avenue, 690062 Vladivostok, Russia;
ORCID: 0000-0003-3788-3663;
eLibrary SPIN: 7915-5517;
e-mail: yuliya.cyleva@mail.ru

Белов Сергей Анатольевич, канд. мед. наук;
ORCID: 0000-0001-5325-2891;
eLibrary SPIN: 6588-1047;
e-mail: sur_belove@mail.ru

Григорюк Александр Анатольевич, канд. мед. наук, доцент;
ORCID: 0000-0002-7957-5872;
eLibrary SPIN: 4321-6702;
e-mail: aa_grig@mail.ru

Козлов Юрий Владимирович;
ORCID: 0000-0003-4750-3775;
e-mail: kozlov.iuv@dvfu.ru

Sergey A. Belov, MD, Cand. Sci. (Medicine);
ORCID: 0000-0001-5325-2891;
eLibrary SPIN: 6588-1047;
e-mail: sur_belove@mail.ru

Alexander A. Grigoryuk, MD, Cand. Sci. (Medicine), Assistant Professor;
ORCID: 0000-0002-7957-5872;
eLibrary SPIN: 4321-6702;
e-mail: aa_grig@mail.ru

Yuri V. Kozlov, MD;
ORCID: 0000-0003-4750-3775;
e-mail: kozlov.iuv@dvfu.ru

* Автор, ответственный за переписку / Corresponding author

Профессор Г.Н. Румянцева: женский взгляд на мужскую профессию

(К 85-летнему юбилею заслуженного врача России, профессора Г.Н. Румянцевой)

М.А. Страхов, Л.С. Горнаева

Тверской государственный медицинский университет, Тверь, Россия

Тверской государственный медицинский университет — вуз необычный, самобытный, богатый своей многолетней историей и славными академическими традициями. Заслуженная слава этого крепкого, востребованного и авторитетного высшего медицинского учебного заведения кропотливо создавалась и непрерывно преумножалась многими десятилетиями благодаря личному таланту и невероятно ценной и важной работе многих прославленных учёных. В его стенах создавались крупные врачебные и педагогические коллективы и формировались целые научные школы и направления, которые были и остаются важной и признанной частью огромного медицинского сообщества в масштабах всей страны. Буквально в каждой медицинской специальности — будь то стоматология, терапия, хирургия или любая другая профессиональная сфера врачевания — коллектив Тверского медуниверситета может с гордостью назвать имена своих выдающихся учёных, внёсших весомый вклад в науку и медицинскую практику не только Верхневолжья, но и всей России.

Если же выделить среди всех этих направлений детскую хирургию, то, мы уверены, любой выпускник, сотрудник вуза или практический врач сходу назовёт имя главного представителя этой благородной медицинской специальности на Тверской земле. Это ведущий учёный и опытный практический доктор, сформировавший принципиально новый формат этой уникальной профессии в координатах регионального практического здравоохранения, заслуженный врач России, основатель и бессменный руководитель кафедры детской хирургии Тверского медуниверситета, доктор медицинских наук, профессор Галина Николаевна Румянцева, которая в 2023 году отмечает славный юбилей.

Галина Николаевна родилась 29 декабря 1938 года, поэтому нетрудно догадаться, что её детство, обыкновенно самое счастливое время в жизни человека, выпало на непростые военные годы. Будучи из большой многодетной семьи, где все тяготы по воспитанию детей взяла на себя мама, юная Галя довольно быстро повзрослела и привыкла к труду и ответственности не только за себя, но и за своих родных и близких. Эти далеко не безоблачные и светлые годы её биографии помогли уже в детском возрасте сформировать доминантную черту её сложного и многогранного характера — желание помочь ближнему, стремление быть полезной хоть в чём-то тем, кто в этом нуждается, невозможность оставаться безучастной к чужому горю и страданию. Именно это непростое военное время и послевоенные годы определили для неё, совсем юной и весьма способной девушки, главный вектор будущей профессиональной жизни. Золотая медалистка, проявившая себя в танцах, литературе и блестящем знании иностранных языков, в 1956 году без экзаменов поступает на лечебный факультет только что переехавшего в город Калинин знаменитого Ленинградского мединститута.

Учёба в институте была непростой, но с детства привыкшая к сложностям Галина справлялась с ними успешно, ну а интерес к самой благородной и важной человеческой профессии с каждым новым курсом только возрастал. Получив специальность врача в 1962 году и сделав первые шаги в практической медицине, Галина Николаевна быстро поняла, что хочет связать свою жизнь только с хирургией. Согласитесь, не совсем стандартное решение для юной девушки — профессия, как многие считали и считают, совсем не женская, требующая повышенной ответственности, связанная с рисками и предполагающая умение быстро и точно принимать важные решения. Однако именно этим качествам научили Галину детские годы, пропитанные тревогой, горем и человеческой болью, мимо которой она не могла пройти. Пригодилось и умение всё делать своими руками — тот навык, который определяет философию хирургии.

Отчётливо понимая, что научиться этой сложной и ответственной профессии можно только у истинных мастеров-хирургов и опытных практиков, коих на тот момент в Калинине было, мягко говоря, немного, Галина Николаевна решается ехать в Москву, где в 1968 году поступает в ординатуру на кафедру детской хирургии в Центральный ордена Ленина институт усовершенствования врачей (сегодня — Российская медицинская академия непрерывного

профессионального образования). В то время именно там активно работают и преподают выдающиеся отечественные учёные, ведущие специалисты детской хирургии всего СССР — С.Я. Долецкий, И.И. Ленюшкин, Ю.П. Терехов, В.Г. Кондаков, В.В. Гаврюшов и многие другие, чьи имена сегодня мы знаем по раритетным учебникам и хрестоматийным практическим руководствам. Наиболее яркое впечатление как о человеке, учёном и виртуозном хирурге осталось у неё о Станиславе Яковлевиче Долецком — патриархе детской хирургии в нашей стране, который стал научным руководителем Галины в работе над её будущей кандидатской диссертацией и главным учителем на всю жизнь.

Именно он, несмотря на все штампованные предрассудки и банальные стереотипы о месте женщины в хирургии, разглядел в молодой усердной и устремлённой девушке, дежурившей по несколько ночей подряд в клинике, чтобы «постоять на крючках» в операционной, тот индивидуальный потенциал, который спустя годы с лихвой оправдал его доверие и дал всей отрасли детской хирургии столь драгоценные и значимые плоды.

Находясь рядом с такими корифеями, как С.Я. Долецкий, и видя, как эти светила хирургии не только умеют рационально и продуктивно организовывать свою деятельность в плоскости сложной и трудоёмкой практики, но и находятся в беспрерывном научном поиске нового и важного, Галина Николаевна, стремящаяся достичь во всём самой сути и глубины, понимает, что для будущего успеха она просто обязана заниматься научной деятельностью. Это мудрое стремление было, естественно, поддержано авторитетным наставником, поэтому сразу после ординатуры она поступает в аспирантуру на специальность «детская хирургия».

В качестве направления своей научной деятельности Галина Николаевна выбрала детскую урологию. Выбор темы для первого в её профессиональной жизни научного исследования — изучение проблематики гидронефроза у пациентов детского возраста — не случаен: на него повлияла ситуация в её родном городе Калинине, куда она планировала вернуться после московских стажировок. В те годы на периферии дети повально умирали от почечной недостаточности, спровоцированной различными формами именно этой патологии. В регионе не было специалиста, который мог бы своевременно оказать детям с патологией мочеполовой системы квалифицированную медицинскую помощь, поэтому руководство департамента здравоохранения г. Калинина поручило Галине Николаевне получить специальность уролога, вернуться в родной город и начать активную практическую деятельность для исправления этой критической ситуации.

Проживая в г. Калинине, молодая аспирантка была вынуждена вставать в три часа утра и ездить на электричке в Москву в научно-исследовательский центр, где она набирала клинический материал, изучала нужную литературу и участвовала в операциях вместе со своими прославленными наставниками. Потом Галина Николаевна поздней ночью возвращалась в Калинин, где несколько дней в неделю вела приёмы пациентов и сама же, уже самостоятельно, оперировала их в стационаре — такова участь единственного детского уролога, которого давно ждали в родном городе. И так — четыре года подряд…

В 1974 году Галина Николаевна Румянцева успешно защитила кандидатскую диссертацию на тему «Оперативное лечение хирургических форм удвоенной почки у детей». Ни дня не оставляя практической деятельности, она вскоре увлеклась педагогической работой, став ассистентом, а затем и доцентом кафедры госпитальной хирургии Калининского мединститута, где открыла для себя новое, но, наверное, в итоге доминантное призвание — растить и учить своих последователей, формировать команду врачей-профессионалов, которые были бы увлечены не только практической работой, но и тяготели, как и она сама, к научной деятельности.

Важно отметить, что обыденность и каждодневная рутина практической медицины, которая отнимала максимум времени и сил, отнюдь не ослабили внутреннего желания Галины Николаевны продолжать свои научные поиски и двигаться вперёд к новым интеллектуальным вершинам. В общей сложности более 10 лет Г.Н. Румянцева упорно и кропотливо набирала клинический материал для будущего докторского диссертационного исследования. И в 1989 году под руководством заслуженного врача России, профессора А.Д. Никольского, который возглавлял тогда кафедру госпитальной хирургии Калининского мединститута и внёс огромный вклад в развитие взрослой урологии на Тверской земле, в Московском НИИ урологии (ныне Научно-исследовательский институт урологии и интервенционной радиологии имени Н.А. Лопаткина) Галина Николаевна с ещё большим успехом защитила докторскую диссертацию на тему «Оперативное лечение нарушений уродинамики мочеточников у детей».

После защиты докторской диссертации руководство родного мединститута доверило Г.Н. Румянцевой возглавить самостоятельный курс детской хирургии, который в 1991 году по её инициативе и при поддержке ректора, профессора Б.Н. Давыдова, был трансформирован в долгожданную кафедру детской хирургии, которой многие годы очень не хватало вузу. С тех пор был дан старт новому периоду в истории и института, и всего практического здравоохранения Верхневолжья, где главенствующую и определяющую роль организатора и созидателя взяла на себя именно Галина Николаевна, ставшая не только активным и авторитетным учёным и ведущим урологом-практиком, но и учителем и научным руководителем для огромной плеяды детских хирургов и урологов, пополнивших ряды докторов Твери и многих населённых пунктов области.

При этом важно заметить, что научный интерес, генерируемый и направляемый профессором Г.Н. Румянцевой, с первых дней работы кафедры не был зациклен исключительно на проблематике детской урологии. В состав новых ассистентов и аспирантов кафедры вошли

представители всех разделов практической детской хирургии и её смежных специальностей: экстренной и плановой, чистой и гнойной хирургии, а также травматологии, ортопедии, онкологии, нейрохирургии и лучевой диагностики. Любимая детская урология же, естественно, была и остаётся (при всём многообразии научных идей, проектов и направлений) главной профессиональной любовью Галины Николаевны, её гордостью и основным делом всей её жизни. Ей Г.Н. Румянцева, выбравшая когда-то этот непростой и малоизвестный путь, искренне предана и верна уже без малого 50 лет своей жизни.

К 1994 году масштабы профессиональной медицинской деятельности доктора Г.Н. Румянцевой и её коллег настолько изменили с качественной и количественной позиций всё региональное здравоохранение педиатрического сектора, что руководство медицинского департамента Тверской области поддержало идею Галины Николаевны о создании первого в истории региона уроандрологического центра в стенах Детской областной клинической больницы, на базе которого было открыто и самостоятельное урологическое отделение, ставшее основной клинической базой кафедры. Глядя на сегодняшний стиль работы этого образцового во всех смыслах подразделения, понимаешь, что каждый нюанс отлаженной и выстроенной работы здесь формировался именно профессором Г.Н. Румянцевой по примеру самых передовых столичных клиник. Судите сами: коллегиальные разборы самых сложных случаев, мультидисциплинарный подход к поиску метода лечения, миниинвазивность в выборе вмешательств, сравнительный анализ аналогичных клинических случаев по данным зарубежной и отечественной литературы, динамическое наблюдение каждого вылеченного ребёнка... Ну а профессиональная подготовка штатного состава специалистов — на зависть и многим центральным клиникам: все врачи имеют докторские или кандидатские степени, высшие категории, почётные звания и заслуженные награды.

В 2021 году кафедра детской хирургии Тверского медуниверситета отметила 30-летний юбилей своей деятельности. Достаточно значимая и достойная дата и для вуза, и, конечно, для кафедрального коллектива. За эти годы под руководством профессора Г.Н. Румянцевой вышли в свет более 600 научных статей и десятки монографий на самые разнообразные темы, накоплен уникальный клинический опыт, спасший жизни огромному количеству страдающих детей. Объективно, по всем официальным показателям эффективности, кафедра детской хирургии Тверского медуниверситета всегда являлась (и по сей день остаётся) одной из лучших клинических кафедр университета по публикационной активности, уровню подготовки научных кадров, участию в научно-практических конференциях, форумах и научных съездах.

Один только этот критерий дорогого стоит. На базе кафедры защищено 26 кандидатских и 4 докторские диссертации, а путёвку в самостоятельную профессиональную жизнь получили более 50 ординаторов, ставших в итоге успешными практическими врачами в самых различных уголках нашей страны и государствах зарубежья. Даже по самым усреднённым и приблизительным подсчётам, кафедра, возглавляемая профессором Г.Н. Румянцевой в течение 30 лет, ежегодно давала вузу как минимум по одному кандидату или доктору наук, что само по себе, увы, не назовёшь частым явлением ни в прошлые, ни тем более в сегодняшние времена.

Подводя итог, можно смело заключить: профессор Галина Николаевна Румянцева, хрупкая женщина с очень волевым и сильным характером, прошла довольно сложный, во многом тернистый путь учёного и практического хирурга, при этом всегда ставила амбициозные цели и добивалась достойного результата. Посудите сами: в послужном списке Галины Николаевны десятки почётных грамот и благодарственных писем самого высокого ранга, дипломы лауреата множества профессиональных премий и конкурсов («Архимед», премии имени С.Д. Терновского, В.П. Немсадзе, З.Б. Пирятинского и др.), она удостоена высокого звания «Заслуженный врач России» и медали «Во благо земли Тверской». В профессиональной среде детских хирургов России профессор Г.Н. Румянцева — почётный гость и главный эксперт на всех самых значимых и масштабных научных симпозиумах и конференциях, где неизменно с докладами выступает и она сама, и её талантливые ученики и коллеги.

В чём же секрет такого поразительного успеха этой удивительной женщины в совсем не женской профессии? Ответ очевиден: в непоколебимой вере в себя, упорстве и труде, а ещё — в честном отношении к тому делу, которому она продолжает служить с чувством исключительного достоинства (оправданного и заслуженного), не преступая свои нравственные ценности, умея во благо общего интереса и результата быть не всегда удобной и комфортной для других. Согласитесь, умению добиваться желаемого и доказывать правоту, а также способности отстаивать истинные профессиональные и человеческие ценности, несмотря на окружающие обстоятельства, у профессора Г.Н. Румянцевой можно поучиться. На страницах биографии Галины Николаевны находят отражение и такие замечательные качества, как умение держать удар и смело высказывать своё мнение, способность поступать при этом великодушно, проявляя терпение и упорство, а также умение делать своё дело на совесть и самостоятельно отвечать за свои слова. Именно в этом, как нам кажется, кроется главный секрет её долгой, продуктивной и невероятно успешной деятельности на ниве тверского здравоохранения и медицинской науки.

Нам же остаётся сердечно поздравить Галину Николаевну с юбилейным днём рождения, от души пожелать ей крепкого здоровья, душевного благополучия, профессионального долголетия и новых успехов и достижений в научной и педагогической деятельности! И пусть Ваши талантливые и успешные ученики и последователи сохранят и с достоинством и гордостью пронесут через многие годы те замечательные традиции и фундаментальные основы в науке и практике, которым Вы их научили!

Иосиф Георгиевич Тетьев

Иосиф Георгиевич Тетьев (2 декабря 1941 года, г. Иркутск) — детский хирург, доктор медицинских наук, профессор Иркутского государственного медицинского института. Врач-эксперт Городской Ивано-Матренинской детской клинической больницы в Иркутске.

В 1966 г. И.Г. Тетьев окончил лечебный факультет Иркутского государственного медицинского института, после чего работал хирургом в Городской Ивано-Матренинской детской клинической больнице на протяжении 2 лет. За этот период освоил технику плановых и экстренных операций и прошёл курс повышения квалификации по направлению «детская хирургия» на базе Ленинградского государственного института для усовершенствования врачей.

В 1968 г. по приказу министра обороны И.Г. Тетьев был призван в ряды Советской армии, служил 2 года заведующим отделением военного санатория «Дарасун», оказывая хирургическую помощь населению одноимённого посёлка.

В 1970 г. вернулся на прежнее место работы. Особый интерес проявил к урологии, и при его участии в 1980 г. было организовано детское урологическое отделение на 30 коек — единственное по всей Сибири и Дальнему Востоку. Заведовал отделением до 1991 г. Был делегатом на съездах и конференциях по урологии (Москва, Киев, Минск, Ленинград, Суздаль, Орджоникидзе и др.). Много внимания уделял хирургическому лечению гипоспадии и разработал новую методику операции (свидетельство об изобретении АС-№760962), которая апробирована в ведущей клинике страны, у академика Ю.Ф. Исакова. Принципы диагностики и лечения почечной патологии у детей согласовывались с кафедрой детской хирургии Московского института педиатрии (ныне Научно-исследовательский клинический институт педиатрии и детской хирургии имени академика Ю.Е. Вельтищева), руководимой профессором В.М. Державиным и профессором И.В. Казанской.

С 1978 г. на протяжении многих лет Иосиф Георгиевич был главным внештатным детским урологом Иркутской области, где способствовал развитию и внедрению принципов диагностики и лечения детской урологической патологии. Являлся инициатором организации детских урологических коек в Бурятии, Якутске и Чите.

В 1980 г. организовал проведение межобластной детской урологической конференции с участием Иркутской и Читинской областей, а также Бурятии, Якутии, Красноярска и Сахалина.

Иосиф Георгиевич Тетьев владел широким диапазоном оперативной работы, особенно в детской пластической урологии. Он первым в Иркутской области с успешным исходом произвёл операцию при атрезии пищевода у новорождённого (1974 г.). На протяжении 50 лет своей работы в больнице дежурил в качестве детского хирурга по экстренной хирургии.

В 1991 г. И.Г. Тетьев был назначен заместителем главного врача Иркутской городской детской клинической больницы по хирургии. В 2002 г. организовал операционный блок, где по настоящее время проводятся все виды оперативных вмешательств у детей разных возрастных групп. Принимал активное участие в организации хирургического лечения у новорождённых детей с патологией мочевыделительной системы.

Многие годы совмещал преподавательскую работу в Иркутском медуниверситете с клинической деятельностью. Много внимания уделял воспитанию и научному росту молодых хирургов, руководил интернами, ординаторами, аспирантами клиники.

В 1999 г. защитил кандидатскую диссертацию на тему «Оптимизация хирургического лечения гипоспадии у детей», а в 2001 г. — докторскую диссертацию на тему «Новые аспекты хирургического лечения гипоспадии у детей». В 2002 г. Иосифу Георгиевичу Тетьеву было присвоено учёное звание профессора по специальности «Детская хирургия». С 2006 г. — почётный член ассоциации хирургов Иркутской области (2006 г.).

И.Г. Тетьев опубликовал 64 научные работы, стал соавтором 3 монографий. Принял участие в издании 5 научных сборников, опубликовал 5 методических рекомендаций, 5 учебных пособий, а также получил 13 авторских свидетельств на изобретения.

Заслуженный врач Российской Федерации (1996 г.). Награждён нагрудным знаком «Изобретатель СССР» (1982 г.), медалью «Ветеран труда» (1985 г.); стал лауреатом премии имени Ю.А. Ножикова «Признание» (2016 г.).

Иосиф Георгиевич ушёл из жизни 22 октября 2023 года. Светлая память учителю и другу...

Коллектив Городской Ивано-Матренинской детской клинической больницы