ОАО «ИЗДАТЕЛЬСТВО "МЕДИЦИНА"»

МОСКВА

СОЮЗ ПЕДИАТРОВ РОССИИ

Детская хирургия.

Журнал им. Ю.Ф. Исакова

Научно-практический журнал
Выходит один раз в 2 месяца
Основан в 1997 г.

Том 23 • 1 • 2019

Главный редактор **Л.М. РОШАЛЬ**, д. м. н., проф.

Зам. гл. редактора **С.М. Шарков**, д. м. н., проф.
Отв. секретарь **О.В. Карасева**, д. м. н., проф.
Научный редактор **А.Ю. Разумовский**, д. м. н., проф., член-корр. РАН

РЕДАКЦИОННАЯ КОЛЛЕГИЯ:

А.Е. АЛЕКСАНДРОВ, д. м. н., проф. (Москва), **В.Г. АМЧЕСЛАВСКИЙ**, д. м. н., проф. (Москва), **И.И. АФУКОВ**, к. м. н., доцент (Москва), **Л. БОЙ**, д. м. н., проф. (Неймеген, Голландия), **С.Г. ВРУБЛЕВСКИЙ**, д. м. н., проф. (Москва), **Д.Ю. ВЫБОРНОВ**, д. м. н., проф. (Москва), **В.Г. ГЕЛЬДТ**, д. м. н., проф. (Москва), **Ж.-М. Ги,** д. м. н., проф. (Марсель, Франция), **А.Ф. ДРОНОВ**, д. м. н., проф. (Москва), **С.Н. ЗОРКИН**, д. м. н., проф. (Москва), **С.Л. КОВАРСКИЙ**, д. м. н., проф. (Москва), **Ю.И. КУЧЕРОВ**, д. м. н., проф. (Москва), **А.В. ЛОПАТИН**, д. м. н., проф. (Москва), **Дж. МАЙР** д. м. н., проф. (Базель, Швейцария), **В.А. МИТИШ**, к. м. н., доцент (Москва), **Д.А. МОРОЗОВ**, д. м. н., проф. (Москва), **А.Е. НАЛИВКИН**, д. м. н. (Москва), **А.Б. ОКУЛОВ**, д. м. н., проф. (Москва), **И.В. ПОДДУБНЫЙ**, д. м. н., проф. (Москва), **А.В. ПОДКАМЕНЕВ**, д. м. н., проф. (Санкт-Петербург), **Ю.А. ПОЛЯЕВ**, д. м. н., проф. (Москва), **В.Г. ПОЛЯКОВ**, д. м. н., проф., акад. РАН (Москва), **Ю.Ю. СОКОЛОВ**, д. м. н., проф. (Москва), **Р.-Б. ТРЁБС,** д. м. н., проф. (Бохум, Германия), **С.П. ЯЦЫК**, д. м. н., проф., член-корр. РАН (Москва)

РЕДАКЦИОННЫЙ СОВЕТ:

В.Г. Баиров, д. м. н., проф. (Санкт-Петербург), **В.Ф. Бландинский**, д. м. н., проф. (Ярославль), **В.А. Вечеркин**, д. м. н., проф. (Воронеж), **А.А. Гумеров**, д. м. н., проф (Уфа), **В.А. Кожевников**, д. м. н., проф. (Барнаул), **Ю.А. Козлов**, д. м. н., проф. (Иркутск), **Т.К. Немилова**, д. м. н., проф. (Санкт-Петербург), **В.А. Новожилов**, д. м. н., проф. (Иркутск), **Б.Г. Сафронов**, д. м. н., проф. (Иваново), **С.М. Степаненко**, д. м. н., проф. (Москва), **В.А. Тараканов**, д. м. н., проф. (Краснодар), **Ю.В. Тен**, д. м. н., проф. (Барнаул), **Г.И. Чепурной**, д. м. н., проф. (Ростов-на-Дону), **N.A. Tsap**, д. м. н., проф. (Екатеринбург)

МЕЖДУНАРОДНЫЙ РЕДАКЦИОННЫЙ СОВЕТ:

К.С. Ормантаев, д. м. н., доцент (Алматы, Казахстан), **Ш.Р. Султонов,** д. м. н., проф (Душанбе, Таджикистан), **Р.М. Тойчуев,** д. м. н., проф. (Ош, Кыргызстан), **А.М. Шамсиев**, д. м. н., проф. (Самарканд, Узбекистан)

Журнал «Детская хирургия» входит в рекомендуемый ВАК перечень ведущих рецензируемых научных журналов и изданий, в которых должны быть опубликованы основные научные результаты диссертаций на соискание ученой степени доктора и кандидата наук.

Журнал «Детская хирургия» включен в Russian Science Citation Index на базе Web of Scince, представлен в международном информационно-справочном издании Ulrich's International Periodicals Directory

Зав. редакцией ***В.И. Легонькова***

Тел.: +7 915 205 95 44
E-mail: 2487561@idm.msk.ru
www.medlit.ru

ЛР № 010215 от 29.04.97

Почтовый адрес: 115088, Москва, ул. Новоостаповская, д. 5, строение 14

ОТДЕЛ РЕКЛАМЫ
Тел. +7 915 205 95 44,
+7 903 724-40-29
E-mail: oao-meditsina@mail.ru

Ответственность за достоверность информации, содержащейся в рекламных материалах, несут рекламодатели.

Журнал зарегистрирован Федеральной службой по надзору в сфере связи, информационных технологий и массовых коммуникаций. Свидетельство № ФС 77-37082 от 05.08.2009 г.

Подписка через интернет:
www.akc.ru
www.pressa-rf.ru

Подписка на электронную версию журнала:
www.elibrary.ru

IZDATEL'STVO MEDITSINA
MOSCOW

115088, Moscow,
Novoostapovskaya str., 5,
building 14

Tel.: +7 915 205 95 44

E-mail: 2487561@idm.msk.ru
www.medlit.ru

«Izdatel'stvo"Meditsina"» – co-founder of the Association of Science Editors and Publishers (ASEP). Journals published by «"Izdatel'stvo "Meditsina"» adhere to the recommendations of the ASEP

THE UNION OF PEDIATRICIANS OF RUSSIA

Detskaya Khirurgiya.

Journal im. Yu.F. Isakova

Yu.F. Isakov Russian Journal of Pediatric Surgery

Bimonthly Journal
Since 1997

Volume 23 • 1 • 2019

Editor-in-Chief **L.M. ROSHAL**, MD, PhD, DSc, Prof.

Assistant Editor-in-Chief **S.M. Sharkov**, MD, PhD, DSc, Prof.
Editorial Secretary **O.V. Karaseva**, MD, PhD, DSc, Prof.
Scientific Editor **A.Yu. Razumovskiy**, MD, PhD, DSc, Prof., Corresponding Member of the RAS

EDITORIAL BOARD:

A.E. ALEKSANDROV, MD, PhD, DSc (Moscow), **V.G. AMCHESLAVSKIY,** MD, PhD, DSc (Moscow), **I.I. AFUKOV**, MD, PhD (Moscow), **Leo H.D.J. BOOIJ,** MD, PhD, DSc, Prof, (Nijmegen, Holland), **S.G. VRUBLEVSKIY**, MD, PhD, DSc, Prof. (Moscow), **D.Yu. VYBORNOV**, MD, PhD, DSc, Prof. (Moscow), **V.G. GEL'DT**, MD, PhD, DSc, Prof. (Moscow), **J.-M. GUYS,** MD, PhD, DSc, Prof. (Marseille, France), **A.F. DRONOV**, MD, PhD, DSc, Prof. (Moscow), **S.N. ZORKIN**, MD, PhD, DSc, Prof. (Moscow), **S.L. KOVARSKIY**, MD, PhD, DSc, Prof. (Moscow), **Yu.I. KUCHEROV**, MD, PhD, DSc, Prof. (Moscow), **A.V. LOPATIN**, MD, PhD, DSc, Prof. (Moscow), **J. MAYR**, MD, PhD, DSc, Prof. (Basel, Switzerland), **V.A. MITISH**, MD, PhD (Moscow), **D.A. MOROZOV**, MD, PhD, DSc, Prof. (Moscow), **A.E. NALIVKIN**, MD, PhD, DSc (Moscow), **A.B. OKULOV**, MD, PhD, DSc, Prof. (Moscow), **I.V. PODDUBNY**, MD, PhD, DSc, Prof., **A.V. PODKAMENEV**, MD, PhD, DSc (Sankt-Petersburg), **Yu.A. POLJAEV**, MD, PhD, DSc, Prof. (Moscow) **V.G. POLYAKOV**, MD, PhD, DSc, Prof., Academician of Russian Academy of Sciences (Moscow), **Yu.Yu. SOKOLOV**, MD, PhD, DSc, Prof. (Moscow), **R.-B. TRÖBS**, MD, PhD, DSc, Prof. (Bochum, Germany), **S.P. YATSYK**, MD, PhD, DSc, Prof., Corresponding Member of the RAS (Moscow)

EDITORIAL COUNCIL:

V.G. BAIROV, MD, PhD, DSc, Prof. (Sankt-Petersburg), **V.F. BLANDINSKIY**, MD, PhD, DSc, Prof. (Yaroslavl'), **V.A. VECHERKIN**, MD, PhD, DSc, Prof. (Voronezh), **A.A. GUMEROV**, MD, PhD, DSc, Prof. (Ufa), **V.A. KOZHEVNIKOV**, MD, PhD, DSc, Prof. (Barnaul), **YU.A. KOZLOV**, MD, PhD, DSc, Prof. (Irkutsk), **T.K. NEMILOVA**, MD, PhD, DSc, Prof (Sankt-Petersburg), **V.A. NOVOZHILOV**, MD, PhD, DSc, Prof. (Irkutsk), **B.G. SAFRONOV**, MD, PhD, DSc, Prof. (Ivanovo), **S.M. STEPANENKO**, MD, PhD, DSc (Moscow), **V.A. TARAKANOV**, MD, PhD, DSc, Prof. (Krasnodar), **YU. V. TEN**, MD, PhD, DSc, Prof (Barnaul), **G.I. CHEPURNOY**, MD, PhD, DSc, Prof. (Rostov-na-Donu), **N.A. TSAP**, MD, PhD, DSc (Ekaterinburg)

INTERNATIONAL EDITORIAL COUNCIL:

K.S. ORMANTAEV, MD, PhD, DSc, Associate Professor (Almaty, Kazakhstan), **Sh.R. SULTONOV,** MD, PhD, DSc, Prof. (Dushanbe, Tadjikistan), **R.M. TOICHUEV,** MD, PhD (Osh, Kyrgyzstan), **A.M. SHAMSIEV**, MD, PhD, DSc, Prof. (Samarkand, Uzbekistan)

СОДЕРЖАНИЕ

ОРИГИНАЛЬНЫЕ СТАТЬИ

Соловьева Е.Р., Карасева О.В., Васильева М.Ф., Петричук С.В. Возможности применения дециметровольновой терапии при деструктивном аппендиците у детей . . 4

Рыбакова Д.В., Керимов П.А., Казанцев А.П. Солидная псевдопапиллярная опухоль поджелудочной железы у детей: 10летний опыт 9

Батаев С.М., Беляева А.В., Беляева О.А., Бондар З.М., Гарбузов Р.В., Игнатьев Р.О., Кондрашин С.А., Мусаев Г.Х., Поляев Ю.А. Критерии выбора технологии хирургического лечения детей с непаразитарными кистами селезенки . 14

Шамсиев А.М., Шамсиев Ж.А., Шарипова М.К., Саидов М.С. Антенатальная ультразвуковая диагностика аноректальных мальформаций у детей 20

ОБЗОР

Калугина М.С., Александров А.Е., Русецкий Ю.Ю., Алексеева Е.А., Яцык С.П. Анализ эффективности расширенного интраоперационного мониторинга при проведении кохлеарных имплантаций 23

КЛИНИЧЕСКАЯ ПРАКТИКА

Карасева О.В., Горелик А.Л., Харитонова А.Ю., Тимофеева А.В., Голиков Д.Е., Уткина К.Е., Кисляков А.Н., Филинов И.В., Рошаль Л.М. Кавернозная гемангиома тощей кишки, как источник рецидивирующего кишечного кровотечения у ребенка 11 лет 27

Соловьев А.Е. Аномалии предстательной железы и семенного бугорка у детей 31

Раянов Н.В., Раянов Р.Н., Низаев Н.Р. Анализ структуры абдоминального болевого синдрома у детей в условиях Центральной республиканской больницы 35

Баулин А.А., Погожев Л.И., Попов Н.А., Шишканов В.П., Сретенский В.В., Ефременков А.М., Соколов Ю.Ю. Случай успешного излечения полного поперечного разрыва поджелудочной железы у ребёнка 6 лет 38

Султонов Ш.Р., Абдуллоев М.Ф., Расулов С.С., Ахмедов Р.Ш., Курбанов Д.М, Гуриев Х.Д. Совершенствование методов диагностики и лечения острых заболеваний органов брюшной полости у детей 40

Адамян Л.В., Сибирская Е.В., Шарков С.М., Файзулин А.К., Медведева А.Н., Минакова А.Д. Трудности диагностики нарушений полового развития 44

Смирнов А.Н., Проничев М.А., Киреева Н.Б., Ганюшкин Н.М. Редкий случай кишечной непроходимости, вызванной инородным телом (шариком гидрогеля), у ребёнка 11 месяцев 48

Машков А.Е., Филюшкин Ю.Н., Пыхтеев Д.А., Елин Л.М. Случай врожденной (истинной) кисты печени у новорожденного 50

Чепурной Г.И., Лейга А.В., Кацупеев В.Б., Чепурной М.Г., Миханошина Н.А., Розин Б.Г., Ковалев М.В. Изолированная илеоцекальная форма аганглиоза у новорожденного . 52

ИСТОРИЯ МЕДИЦИНЫ

ЮБИЛЕИ

А.Е. Соловьев (к 80-летию со дня рождения) 54

В.А. Новожилов (к 60-летию со дня рождения) 56

CONTENTS

ORIGINAL INVESTIGATIONS

Soloveva E.R., Karaseva O.V., Vasileva M.F., Petrichuk S.V. The possibilities of application of decimeter-wave therapy in destructive appendicitis children

Rybakova D.V., Kerimov P.A., Kazantsev A.P. Solid pseudopapillary tumor of the pancreas in children: 10 years of experience

Bataev S.M., Belyaeva A.V., Belyaeva O.A., Bondar Z.M., Garbuzov R.V., Kondrashin S.A., Musaev G.Kh., Polyaev Yu.A. Criteria for the selection of technologies for the surgical treatment of children with nonparasitic spleen cysts

Shamsiev A.M., Shamsiev Zh.A., Sharipova M.K., Imamov D.O., Saidov M.S. Antenatal ultrasound diagnostics of anorectal malformation in children

REVIEW

Kalugina M.S., Aleksandrov A.E., Rusetsky Yu.Yu., Alekseeva E.A., Yatsyk S.P. Analysis of the efficiency of extended intra-operating monitoring in performing cochlear implantations

CLINICAL PRACTICE

Karaseva O.V., Gorelik A.L., Kharitonova A.Yu., Timofeeva A.V., Golikov D.E., Utkina K.E., Kislyakov A.N., Filinov I.V., Roshal L.M. Cavernous hemangioma of the jejunum, as a source of recurrent intestinal bleeding in a 11-year-old child

Solovyov A.E. Anomalies of the prostate gland and seminal tubercle in children

Rayanov N.V., Rayanov R.N., Nizaev N.R. Analisis of the sttucture of abdominal pain sindrome in children in conditions of the Central Republican Hospital

Baulin A.A., Pogozhev L.I., Popov N.A., Shishkanov V.P., Sretenskii V.V., Efremenkov A.M., Sokolov Yu.Yu. Case of successful cure of proximal transection pancreatic injury in a 6 years children

Sultonov Sh.R., Abdulloev M.F., Rasulov S.S., Akhmedov R.Sh., Kurbanov D.M., Guriev Kh.D. Improvement of methods of diagnostics and treatment of acute diseases of organs of abdominal cavity in children

Adamyan L.V., Sibirskaya E.V., Sharkov S.M., Fayzulin A.K., Medvedeva A.N., Minakova A.D. Difficulties in diagnosing disorders of sexual development

Smirnov A.N., Pronichev M.A., Kireeva N.B., Ganyushkin N.M. A rare case of intestinal obstruction caused by a foreign body (hydrogel ball) in an 11 months old child

Mashkov A.E., Filyushkin Yu.N., Pykhteev D.A., Elin L.M. The case of the congenital liver cyst in the infant

Chepurnoy G.I., Leiga A.V., Katsupeyev V.B., Chepurnoy M.G., Mikhanoshina N.A., Rozin B.G., Kovalev M.V. Isolated ileocecal form of aganglionosis in a newborn

HISTORY OF MEDICINE

JUBILEES

A.E. Solovev (on the occasion of his 80th birthday)

V.A. Novozhilov (on the occasion of his 60th birthday)

ISSN 1560–9510. Детская хирургия. 2019. Т. 23, № 1. 1–56.

© ОАО «Издательство "Медицина"», 2019

Редактор *Е. П. Мороз*
Переводчик *Л. Д. Шакина*
Вёрстка и обработка графического материала *С. М. Мешкорудникова*

Сдано в набор 14.02.19.
Подписано в печать 27.02.19.
Формат 60 × 88⅛. Печать офсетная.
Печ. л. 7,00 + 0,50 п.л. цв. вкл.
Усл. печ. л. 7.35. Уч.-изд. л. 8,16.

Отпечатано в ООО "ПОЛИ ПРИНТ СЕРВИС", 119049, г. Москва, Калужская пл., д. 1, к. 2.

DOI: http://dx.doi.org/10.18821/1560-9510-2019-23-1-4-8
Оригинальная статья

ОРИГИНАЛЬНЫЕ СТАТЬИ

© КОЛЛЕКТИВ АВТОРОВ, 2019

Соловьева Е.Р.[1], Карасева О.В.[1], Васильева М.Ф.[1], Петричук С.В.[2]

ВОЗМОЖНОСТИ ПРИМЕНЕНИЯ ДЕЦИМЕТРОВОЛНОВОЙ ТЕРАПИИ ПРИ ДЕСТРУКТИВНОМ АППЕНДИЦИТЕ У ДЕТЕЙ

[1]ГБУ «НИИ неотложной детской хирургии и травматологии», 119180, Москва;
[2]ФГАУ «Национальный научно-практический центр здоровья детей» МЗ РФ, 119296, Москва

Введение. *В статье проведено сравнительное исследование течения послеоперационного периода после лапароскопической аппендэктомии по поводу деструктивного аппендицита у детей при использовании дециметроволновой терапии и без ее применения.*
Материал и методы. *В исследование вошли 299 детей в возрасте от 3 до 17 лет, прооперированные по поводу различных форм деструктивного аппендицита. Из них мальчики составили 201(67,3%), девочки – 98 (32,7%), средний возраст детей 10,7 ± 3,3 лет. Деструктивный аппендицит (ДА) был диагностирован у 129 (43,1%) детей, аппендикулярный перитонит (АП) – у (56,9%). Больным основной группы проводили процедуры дециметроволновой. терапии (ДМВ-терапии), начиная с 1-х суток после выполнения оперативного вмешательства. Пациенты группы сравнения физиотерапевтического лечения не получали. Для оценки эффективности применения ДМВ-терапии в послеоперационном периоде в исследуемых группах учитывали: 1) синдром кишечной недостаточности (СКН) и синдром системной воспалительной реакции (ССВР); 2) послеоперационные осложнения ; 3) данные УЗИ органов брюшной полости; 4) динамику традиционных лабораторных показателей 4) длительность стационарного лечения.*
Результаты. *При деструктивном аппендиците без перитонита СКН и ССВР в основной группе наблюдались в 15,7 и 12,8 раз реже, чем в группе сравнения, причем длительность СКН уменьшилась в 2,13 раза, ССВР – в 3,3 раза. При АП частота СКН сократилась в 1,68 раза, ССВР – в 1,97 раз. К 5-м суткам послеоперационного периода в основной группе отмечено достоверное увеличение частоты встречаемости пациентов с нормальными возрастными значениями лейкоцитов, лимфоцитов, ЛИИ, СРБ, как при ДА, так и при АП. Койко-день в стационаре в основной группе сократился на 1,0 ± 0,7 сут при ДА, на 3,3 ± 0,7 сут при АП .*
Заключение. *Оценка течения послеоперационного периода, традиционных лабораторных показателей подтверждает эффективность ДМВ-терапии в послеоперационном периоде при ДА, причем локальный и системный противовоспалительный эффект более выражен при АП.*

Ключевые слова: *физиотерапия; дети; деструктивный аппендицит*; *аппендикулярный перитонит; ДМВ-терапия*.

Для цитирования: Соловьева Е.Р., Карасева О.В., Васильева М.Ф., Петричук С.В. Возможности применения дециметроволновой терапии при деструктивном аппендиците у детей. *Детская хирургия.* 2019; 23(1): 4-8. DOI: http://dx.doi.org/10.18821/1560-9510-2019-23-1-4-8

Для корреспонденции: *Соловьева Екатерина Руслановна*, зав. отделением физиотерапии ГБУ «НИИ неотложной детской хирургии и травматологии», 119180, Москва. E-mail: solovev09@mail.ru

Soloveva E.R.[1], Karaseva O.V.[1], Vasileva M.F.[1], Petrichuk S.V.[2]

THE POSSIBILITIES OF APPLICATION OF DECIMETER-WAVE THERAPY IN DESTRUCTIVE APPENDICITIS CHILDREN

[1]Research Institute of Emergency Pediatric Surgery and Traumatology, Moscow, 119180, Russian Federation;
[2]National Medical Research Center of Children's Health, Moscow, 119991, Russian Federation

Introduction. *The article presents a comparative study of the postoperative period after laparoscopic appendectomy for destructive appendicitis in children with and without application of decimetric-wave therapy (DMWT).*
Material and methods. *The study included 299 children aged from 3 to 17 years, the average age of children accounted for 10.7 ± 3.3 years. Patients were operated on for various forms of destructive appendicitis. The patients observed included 201 boys (67.3%) and 98 girls (32.7%), Destructive appendicitis (DA) was diagnosed in 129 (43.1%) children, appendicular peritonitis (AP) - in (56.9%). Patients of the main group received DMWT, starting from the 1st day after surgery. Patients in the comparison group did not receive physiotherapy. To assess the effectiveness of the use of UHF-therapy in the postoperative period, the following groups were taken into account: 1) intestinal insufficiency syndrome (ISS) and systemic inflammatory response syndrome (SSRS); 2) postoperative complications; 3) abdominal ultrasound data; 4) the dynamics of common laboratory indices 4) the duration of the inpatient stay.*
Results. *In DA cases without peritonitis, ISS and SSRS in the main group were observed by 15.7 and 12.8 times less than in the comparison group, with the duration of ISS decreased by 2.13 times, SSRS by 3.3 times. In AP patients the frequency of ISS decreased by 1.68 times, SSRS - by 1.97 times. By the 5th day of the postoperative period in the main group, both in DA and AP cases, there was a significant increase in the incidence of patients with both leukocytes and lymphocytes count normal for the age, LII, CRP. The inpatient stay in the main group decreased by 1.0±0.7 days in DA patients, in AP cases - by 3.3±0.7 days.*

DOI: http://dx.doi.org/10.18821/1560-9510-2019-23-1-4-8
Original article

Conclusion. *Evaluation of the postoperative period, as well as traditional laboratory indices, confirm the effectiveness of DMWTin the postoperative period in DA cases YES, in that the local and systemic anti-inflammatory effect is more pronounced in with AP patients.*

Keywords: *physiotherapy; children; destructive appendicitis; appendicular peritonitis; DM-W therapy.*

For citation: Soloveva E.R., Karaseva O.V., Vasileva M.F., Petrichuk S.V. The possibilities of application of decimeter-wave therapy in destructive appendicitis children. *Detskaya Khirurgya (Pediatric Surgery, Russian journal)* 2019; 23(1): 4-8. (In Russ.). DOI: http://dx.doi.org/10.18821/1560-9510-2019-23-1-4-8

For correspondence: Ekaterina R. Soloveva, head of the Department of physiotherapy of the Research Institute of Emergency Pediatric Surgery and Traumatology, Moscow, 119180, Russian Federation. E-mail: solovev09@mail.ru:

Information about authors:
Soloveva E.R., http://orcid.org/0000-0002-7740-2978; Karaseva O.V. http://orcid.org/0000-0001-9418-4418;
Vasilieva M.F, http://orcid.org/0000-0002-2365-4248; Petrichuk S.V., http://orcid.org/0000-0003-0896-6996

Conflict of interest. The authors declare no conflict of interest.
Acknowledgments. The study had no sponsorship.

Received: 29 September 2018
Accepted: 01 October 2018

Актуальной проблемой неотложной детской хирургии является диагностика и лечение острого аппендицита, который в структуре воспалительных заболеваний органов брюшной полости занимает ведущее место. Применение эндоскопической методики хирургического лечения, обеспечивающей минимальную травматизацию тканей, оптимальную возможность визуализации и санации брюшной полости, привело к уменьшению послеоперационных осложнений до 0,7–7,7% [1–5]. Однако опасность развития тяжелых послеоперационных внутрибрюшных осложнений (инфильтрат, абсцесс; спаечно-кишечная непроходимость), требующих повторных операций, сохраняется и сегодня.

Применение различных физических факторов в комплексном лечении хирургических заболеваний у детей в настоящее время получило обоснование с точки зрения доказательной медицины. Ультрафиолетовое облучение крови, постоянный и импульсный токи, электрическое поле ультравысокой частоты, фонофорез и электрофорез лекарственных веществ, магнитотерапия – методы физиотерапии, давно и хорошо зарекомендовавшие себя при ДА [6–10]. Наряду с этим внедряются новые методики, воздействующие на основные звенья патогенеза воспалительного процесса в брюшной полости. ДМВ-терапия обладает локальным глубоким противовоспалительным эффектом, а также стимулирует регенеративные процессы. Учитывая характеристики метода, с целью быстрейшей инволюции воспалительного очага нами была разработана методика ДМВ-терапии для послеоперационного лечения ДА у детей [11].

Цель исследования – оценить эффективность применения ДМВ-терапии в послеоперационном периоде у детей с деструктивным аппендицитом.

Материал и методы

В исследование вошли 299 детей в возрасте от 3 до 17 лет, прооперированных по поводу различных форм ДА. Среди них мальчиков было 201 (67,3%), девочек – 98 (32,7%), средний возраст – 10,7 ± 3,3 лет. Деструктивный аппендицит диагностирован у 129 (43,1%) пациентов: флегмонозный – у 69 (53,5%), гангренозный – у 60 (46,5%); аппендикулярный перитонит – у 170 (56,9%): диффузный – у 64 (37,6%), разлитой – у 24 (14,1%), сочетанный – у 23 (13,5%); периаппендикулярный абсцесс – у 59 (34,8%). В работе использовали классификацию АП, разработанную в клинике [12].

Всем пациентам была выполнена лапароскопическая аппендэктомия, при АП – санация и дренирование брюшной полости [13]. В послеоперационном периоде при ДА продолжали антибактериальную профилактику, при АП проводили комплексную интенсивную терапию: антибиотикотерапию, коррекцию водно-электролитных нарушений, нутритивную поддержку, метаболическую терапию и иммунокоррекцию [14].

Для детального анализа пациенты были разделены на 2 группы. В основную вошли 170 пациентов, которым проводили процедуры ДМВ-терапии, группу сравнения составили 129 пациентов, которым физиотерапию не назначали (табл. 1). Группы сравнения не имели различий по возрасту, полу и формам заболевания.

У всех пациентов с ДА без перитонита, включенных в исследование, были диагностированы вторичные воспалительные изменения смежных органов (висцериты) (табл. 2). По частоте и локализации висцеритов группы сравнения не имели различий.

Таблица 1

Характеристика исследуемых групп

Критерий	Основная группа		Группа сравнения	
	абс.	%	абс.	%
Число наблюдений, абс.	170		129	
Деструктивный аппендицит:				
флегмонозный	41	24,2	28	21,8
гангренозный	29	17,0	31	24,0
Аппендикулярный перитонит:				
свободный:	42		28	
диффузный	30	17,8	17	13,1
разлитой	12	7,0	11	8,6
абсцедирующие:	58		42	
сочетанный	31	18,2	25	19,4
периаппендикулярный абсцесс	27	15,8	17	13,1
Средний возраст, годы	10,7 ± 3,7		10,7 ± 3,02	
Пол:				
мальчики	118	69,4	84	65,1
девочки	52	30,6	45	34,9

Примечание. Здесь и в табл. 2: * – $p > 0,05$ – уровень достоверности различий между основной и группой сравнения (по *t*-критерию).

Таблица 2

Висцериты при деструктивном аппендиците

Группа, $n = 129$	Висцериты											
	оментит		тифлит		терминальный илеит		сальпингит, аднексит		неспецифический мезаденит		множественные	
	абс.	%	абс.	%	абс.	%	абс.	%	абс.	%	абс.	%
Основная, $n = 70$	36	51,8	6	8,2	4	5,3	8	11,8	5	7,0	11	15,9
Группа сравнения, $n = 59$	31	51,7	5	7,9	3	5,4	6	11,0	4	7,9	10	16,1

DOI: http://dx.doi.org/10.18821/1560-9510-2019-23-1-4-8
Оригинальные статьи



Аппарат ДМВ-терапии ДМВ-02 «Солнышко».

Методика ДМВ заключалась в проведении процедур контактно на кожу больного непосредственно над областью очагов воспаления брюшной полости с помощью аппарата ДМВ-02 «Солнышко» гибким прямоугольным излучателем 40 × 130 мм. В зависимости от возраста пациента мощность составила 1–8 Вт, время процедуры 8–10 мин на 1 поле. Курс лечения составлял 5 процедур при деструктивном аппендиците и 10–15 процедур при аппендикулярном перитоните. Побочные эффекты при проведении процедур ДМВ у детей не отмечены.

Аппарат ДМВ-02 «Солнышко» рекомендован Комиссией по приборам и аппаратам, применяемым в физиотерапии, Комитетом по новой медицинской технике Министерства здравоохранения РФ (Протокол № 8 от 8 октября 2001 г.) к применению в условиях лечебных и профилактических учреждений здравоохранения (см. рисунок). Имеет Регистрационное удостоверение и Сертификат ГОСТ Р.

Нами разработан дифференцированный подход к назначению процедур ДМВ-терапии на основании локализации и распространенности воспалительного процесса в брюшной полости [11]. Считаем, что при неосложненном деструктивном аппендиците (без вторичных висцеритов) от назначения физиотерапии можно воздержаться. Методика применения ДМВ-терапии представлена в табл. 3.

Таблица 3

Методика ДМВ- терапии при осложненных формах ДА у детей

Форма деструктивного аппендицита	Число полей воздействия ДМВ	Место расположения электродов аппарата	Курс лечения (число процедур)
Деструктивный аппендицит, осложненный висцеритами:			
оментит, тифлит, терминальный илеит, неспецифический мезаденит, множественные	1	Правая подвздошная область (ППО)	5
сальпингит, аднексит	2	1 – ППО; 2 – проекция малого таза (крестец)	5
Диффузный перитонит	3	1,2 – ППО и поперечно ей правая верхняя ягодичная область; 3 – проекция малого таза (крестец)	10
Периаппендикулярный абсцесс	2	1,2 –ППО и поперечно ей правая верхняя ягодичная область	10–15
Разлитой и сочетанный перитонит	4	1,2 – ППО и поперечно ей правая верхняя ягодичная область; 3 – левая подвздошная область; 4 – проекция малого таза (крестец)	10

Для оценки эффективности применения ДМВ-терапии в послеоперационном периоде в исследуемых группах оценивали:

1) синдром кишечной недостаточности и синдром системной воспалительной реакции;

2) послеоперационные осложнения (абсцесс и инфильтрат брюшной полости, ранняя спаечно-кишечная непроходимость СКН));

3) инфильтративно-спаечный процесс (ИСП) в послеоперационной области по данным УЗИ;

4) динамику традиционных лабораторных показателей (лейкоциты, лимфоциты, лейкоцитарный индекс интоксикации (ЛИИ) по В.К. Островскому, С-реактивный белок (СРБ);

5) сроки стационарного лечения (койко-день).

Для обработки статистических данных были использованы программы MicrosoftExell 2007 и пакет статистических программ Statistica 6.0. Достоверность различий между признаками оценивали непараметрическим критерием Манна–Уитни. Для оценки различий в изучаемых группах по частоте встречаемости признака использовали *t*-критерий Стьюдента [15].

Результаты

Проведен анализ клинического течения послеоперационного периода в группах сравнения отдельно для пациентов с ДА и при АП.

При ДА у детей, получавших процедуры ДМВ-терапии, частота послеоперационного СКН была достоверно ниже, чем в группе сравнения – 1 ± 0,005 против 15,7 ± 0,02% ($p < 0,05$); послеоперационного ССВР – 1,0 ± 0,05 против 12,8 ± 0,39% ($p < 0,05$). При этом длительность СКН в основной группе составила 2,0 ± 0,01 против – 4,27 ± 0,39 сут ($p < 0,05$); длительность течения ССВР – 1,0 ± 0,005 против – 3,3 ± 0,34 сут ($p < 0,05$). Частота ИСП по данным УЗИ и его длительность была ниже и составила 13,9 ± 0,06% и 3,0 ± 0,29 сут против 22,8 ± 0,02% и 4,0 ± 0,38 сут ($p < 0,05$). Срок пребывания в стационаре у пациентов с ДА в основной группе составил в среднем 6,73 ± 0,24 дня, что достоверно меньше, чем в группе сравнения –7,5 ± 0,31% ($p < 0,05$). Характеристика течения послеоперационного периода при ДА представлена в табл. 4.

Частота встречаемости пациентов с нормализацией возрастных значений лейкоцитов к 5-м суткам послеоперационного периода в основной группе составила 66,8 ± 0,02%, что достоверно больше, чем в группе сравнения – 52,6 ± 0,02% ($p < 0,05$), лимфоцитов – 60,6 ± 0,02 против 52,12 ± 0,04% ($p < 0,05$); ЛИИ – 47,6 ± 0,02 против 35,6 ± 0,02% ($p < 0,05$). Анализ динамики традиционных лабораторных показателей при ДА в группах сравнения представлен в табл. 5.

В исследовании нами детально проанализировано течение послеоперационного периода в основной группе и в группе сравнения при АП. Частота СКН в основной группе была существенно ниже, чем в группе сравнения и составила 49 ± 0,04 и 82,8 ± 0,02% соответственно ($p < 0,05$), длительность СКН в основной группе также была достоверно ниже 1,06 ± 0,15 против 2,8 ± 0,26 сут ($p < 0,05$).

Таблица 4

Характеристика течения послеоперационного периода при ДА

Критерий	Группы наблюдений, n = 364	
	основная, n=193	сравнения, n = 171
Послеоперационные осложнения:		
СКН, % ± ст.ош.	1,00 ± 0,01*	15,7 ± 0,02
СКН, длительность (сутки), ср. ± ст.ош.	2,000 ± 0,01*	4,27 ± 0,39
ССВР, % ± ст.ош.	1 ± 0,01*	12,8 ± 0,01
ССВР, длительность (сутки), ср. ± ст.ош.	1,0 ± 0,005*	3,3 ± 0,34
ИСП по данным УЗИ, % ± ст.ош.	13,9 ± 0,06*	22,8 ± 0,02
ИСП, длительность (сутки), ср. ± ст.ош.	3,0 ± 0,29*	4,0 ± 0,38
Койко-день (сутки) в стационаре, ср. ± ст.ош.	6,7 ± 0,24*	7,5 ± 0,31

Примечание. Здесь и в табл. 5–7 : * – $p < 0,05$ – уровень достоверности различий между основной и группой сравнения (по критерию Манна–Уитни)

DOI: http://dx.doi.org/10.18821/1560-9510-2019-23-1-4-8
Original article

Таблица 5

Частота встречаемости пациентов с нормальными возрастными показателями лабораторных значений в группах сравнения при ДА

Группа наблюдения	Частота встречаемости (% ± ст. ошибка) пациентов с возрастными значениями:								
	лейкоцитов (возрастная норма 6–11·10⁹/л)			лимфоцитов (возрастная норма 2–5,2·10⁹/л)			ЛИИ (возрастная норма 0,3–1,5 у.е.)		
	Сутки послеоперационного периода								
	1-е	3-и	5-е	1-е	3-и	5-е	1-е	3-и	5-е
Основная, *n* = 193	20,2 ± 0,02	10,3 ± 0,01	66,8 ± 0,02*	42,5 ± 0,02*	5,24 ± 0,02*	60,6 ± 0,02*	1,55 ± 0,01	8,55 ± 0,03*	47,6 ± 0,02*
Группа сравнения, *n* = 171	38,0 ± 0,02*	5,24 ± 0,02*	52,6 ± 0,02	40,92 ± 0,03	1,16 ± 0,51	52,12 ± 0,04	2,33 ± 0,02	7,01 ± 0,01	35,6 ± 0,02

Послеоперационный ССВР также развивался достоверно реже в основной группе – 39 ± 0,05 %, чем в группе сравнения – 77,1 ± 0,6% ($p < 0,05$), а длительность в основной группе была меньше 1,7 ± 0,17 против 2,9 ± 0,26 сут ($p < 0,05$). ИСП в основной группе составил 48 ± 0,04%, а в группе сравнения – 78,5 ± 0,04% ($p < 0,05$), его длительность 3,06 ± 0,58 против 4,3 ± 0,70 сут ($p < 0,05$). Длительность инфузионной терапии у пациентов основной группы составила 3,9 ± 0,17 сут, а в группе сравнения – 5,4 ± 0,27($p < 0,05$); койко-день в стационаре – 13,3 ± 0,46, против 16,6 ± 0,73 сут ($p < 0,05$). Сравнительная характеристика течения послеоперационного периода при АП представлена в табл.6

При оценке динамики изменения лейкоцитов у пациентов с АП отмечено, что в основной группе к 5-м суткам послеоперационного периода их нормализация выявлена у 70,0 ± 0,04% больных, что достоверно больше чем, в группе сравнения в 47,1 ± 0,07% случаев ($p < 0,05$). Анализ динамики абсолютного числа лимфоцитов выявил достоверно более высокие значения частоты встречаемости больных с нормальными возрастными значениями в основной группе к 5-м суткам – 65,0 ± 0,04 против 35,7 ± 0,07% ($p < 0,05$) в группе сравнения. Следует отметить, что под влиянием применения микроволн дециметрового диапазона у пациентов основной группы к 3–м суткам послеоперационного периода появилась тенденция к повышению показателей, а в группе сравнения отмечено их снижение. К 5-м суткам показатель частоты встречаемости пациентов с нормальными возрастными значениями ЛИИ отмечен в 21,6 ± 0,04% случаев в основной группе и в 12,8 ± 0,04% – в группе сравнения ($p < 0,05$). Уровень СРБ нормализовался в 13,0 ± 0,01% случаев в основной группе против 6,2 ± 0,01% в группе сравнения ($p < 0,05$). Частота встречаемости пациентов с нормальными возрастными значениями традиционных лабораторных показателей в исследуемых группах при АП представлена в табл. 7.

Таблица 6

Течение послеоперационного периода при АП

Критерий	Группа наблюдения, *n* = 170	
	основная, *n* = 100	сравнения, *n* = 70
Послеоперационные осложнения:		
СКН, % ± ст.ош.	49 ± 0,04*	82,8 ± 0,02
СКН, длительность (сутки), ср. ± ст.ош.	1,06 ± 0,15*	2,0 ± 0,28
ССВР, % ± ст.ош.	39 ± 0,04*	77,1 ± 0,06
ССВР, длительность (сутки), ср. ± ст.ош.	1,7 ± 0,17*	2,9 ± 0,26
ИСП по данным УЗИ, % ± ст.ош.	48 ± 0,04*	78,5 ± 0,04
ИСП, длительность (сутки), ср. ± ст.ош.	3,06 ± 0,58*	4,3 ± 0,7
Длительность инфузионной терапии (сутки), ср. ± ст.ош.	3,9 ± 0,17*	5,4 ± 0,27
Койко-день (сутки) в стационаре, ср. ± ст.ош.	13,3 ± 0,46*	16,6 ± 0,73

Обсуждение

Нами не отмечено развития внутрибрюшных осложнений в группах сравнения. Тем не менее достоверно установлено, что применение ДМВ-терапии как при ДА, так и при АП способствует более гладкому течению послеоперационного периода. Частота СКН, ССВР, ИСП по данным УЗИ достоверно ниже у пациентов основной группы, что подтверждает локальный и системный противовоспалительный эффект дециметровых волн. Нормализация традиционных лабораторных показателей в основной группе больных также произошла у достоверно большего числа пациентов как при ДА, так и АП.

При деструктивном аппендиците СКН и ССВР у пациентов основной группы наблюдались в 15,7 и 12,8 раз реже, чем в группе сравнения, а длительность СКН уменьшилась в 2,13 раза, ССВР – в 3,3 раза, частота ИСП снизилась на 8,9%, койко-день на 1,0 ± 0,7 сут. При ДА в

Таблица 7

Частота встречаемости пациентов с нормальными возрастными показателями лабораторных значений в группах сравнения при АП

Группа наблюдения	Частота встречаемости пациентов (% ± ст. ошибка) с возрастными значениями:											
	лейкоцитов (возрастная норма 6–11·10⁹/л)			лимфоцитов (возрастная норма 2–5,2·10⁹/л)			ЛИИ (возрастная норма 0,3–1,5 у.е.)			С-реактивного белка (возрастная норма 0–0,5 мг/л)		
	Сутки послеоперационного периода											
	1-е	3-и	5-е	1-е	3-и	5-е	1-е	3-и	5-е	1-е	3-и	5-е
Основная, *n* = 100	24,0 ± 0,03	63 ± 0,04*	70,0 ± 0,04*	30,5 ± 0,04*	36,0 ± 0,04*	65,0 ± 0,04*	0	4,0 ± 0,01	21,6 ± 0,04*	0	0	13,0 ± 0,01*
Группа сравнения, *n* = 70	31,4 ± 0,06*	28,5 ± 0,06	47,1 ± 0,07	24,2 ± 0,06	15,7 ± 0,05	35,7 ± 0,07	2,85 ± 0,02*	5,71 ± 0,03*	12,8 ± 0,04	0	0	6,2 ± 0,01

DOI: http://dx.doi.org/10.18821/1560-9510-2019-23-1-4-8
Оригинальные статьи

основной группе частота встречаемости больных с нормальными возрастными значениями лейкоцитов к 5-м суткам послеоперационного периода возросла в 3,3 раза, а в группе сравнения – в 1,38 раза, лимфоцитов – достоверно увеличилась на 18,1%, ЛИИ – на 46,05%, а в группе сравнения – на 11,2 и 33,7% соответственно. Причем тенденция к увеличению значений этих показателей в основной группе пациентов наблюдалась уже на 3-и сутки послеоперационного периода.

Аппендикулярный перитонит – тяжелое осложнение деструктивного аппендицита у детей. Выраженные воспалительные изменения в брюшной полости приводят к значительным нарушениям метаболических процессов в тканях, выделению медиаторов воспаления с последующим развитием СКН и ССВР. Назначение процедур ДМВ-терапии способствует ускорению репаративных процессов в брюшной полости и предотвращению тяжелых послеоперационных осложнений.

У пациентов с аппендикулярным перитонитом в основной группе также отмечено улучшение течения послеоперационного периода и традиционных лабораторных показателей. Частота СКН сократилась в 1,68 раза, ССВР – в 1,97, ИСП (УЗИ) – на 30,5%. Также произошло достоверное уменьшение длительности СКН, ССВР, ИСП, по данным УЗИ, в среднем на 1,1 ± 0,07 сут, койко-день сократился на 3,3 ± 0,27 сут в основной группе пациентов. Нормализация традиционных лабораторных показателей к 5-м суткам послеоперационного периода в основной группе произошла у большого числа больных. Так, частота встречаемости пациентов в основной группе с нормальными возрастными значениями лейкоцитов, ЛИИ, СРБ увеличилась в 2 раза; лимфоцитов – на 30% больше, чем в группе сравнения.

Заключение

ДМВ-терапия является безопасным и эффективным методом физиотерапевтического лечения в послеоперационном периоде при ДА у детей, причем локальный и системный противовоспалительный эффект более выражен при АП.

Финансирование. Исследование не имело спонсорской поддержки.
Конфликт интересов. Авторы заявляют об отсутствии конфликта интересов.

ЛИТЕРАТУРА

1. Котлобовский В.И., Дронов А.Ф. Эндохирургия при аппендикулярном перитоните у детей. *Российский вестник детской хирургии, анестезиологии и реаниматологии*. 2013; 1; 9 – 15.
2. Городков С.Ю., Морозов Д.А., Карпов С.А., Масевкин В.Г., Николаев А.В., Белова Н.А. Эндовидеохирургическое лечение детей с аппендикулярным перитонитом. *Российский вестник детской хирургии, анестезиологии и реаниматологии*. 2013;1;с.16 – 21.
3. Карасева О.В., Рошаль Л.М., Брянцев А.В., Капустин В.А., Чернышева Т.А., Иванова Т.Ф. Лечение аппендикулярного перитонита у детей. *Детская хирургия*. 2007; 3: 23-7.
4. Соколов Ю.Ю., Коровин С.А., Недумов Ю.Н., Дзядчик А.В., Вилесов А.В. Эффективность лапароскопии у детей с острым аппендицитом и перитонитом. *Детская больница*. 2013; 2: 29-33.
5. Морозов Д.А., Горемыкин И.В., Городков С.Ю., Дьяконова Е.Ю., Карпов С.А., Масевкин В.Г., Николаев А.В. Результаты лапароскопического лечения аппендикулярных перитонитов у детей. *Детская хирургия*. 2014;18(6):1.
6. Боднарь Б.М. Влияние физических факторов на показатели липопероксидации в крови у детей с разлитым гнойным перитонитом. *Детская хирургия*. 1997; 2: 36-7.
7. Ломаченко И.Н., Васильев Н.С., Степанов В.Н. Магнитолазерная терапия в комплексном лечении разлитого аппендикулярного перитонита у детей. *Материалы X съезда хирургов Белоруссии. Минск. 14-15 ноября 1991 г.:* 211-13.
8. Обросов А.Н., Карачевцева Т.В. *Руководство по физиотерапии и физиопрофилактике детских заболеваний.* М.: Медицина; 1987: 324-5.
9. Пономаренко Г.Н. *Физиотерапия: Национальное руководство*. М.: ГЭОТАР-Медиа;2014.
10. Хан М.А., Кравцова Л.А., Демченко В.И. *Физиотерапия в педиатрии.* М.: Москва: 2014: 47.
11. Соловьева Е.Р., Васильева М.Ф., Карасева О.В., Васильева И.В. Методика ДМВ-терапии в комплексном лечении деструктивного аппендицита и его осложнений у детей в послеоперационном периоде. *Физиотерапия, бальнеология и реабилитация.* 2015; 3:23-7.
12. Рошаль Л.М., Карасева О.В. К вопросу о классификации острого аппендицита и его осложнений. *Российский педиатрический журнал.* 2006. 2: 34-7.
13. *Острый аппендицит у детей. Федеральные клинические рекомендации*. М: 2013.
14. Карасева О.В. Абсцедирующие формы аппендикулярного перитонита у детей: Дисс. док.мед. наук. М., 2006.
15. Кочетов А.Г., Лянг О.В., Масенко В.П., Жиров И.В. Наконечников С.Н., Терещенко С.Н. *Методы статистической обработки медицинских данных: Методические рекомендации для ординаторов и аспирантов медицинских учебных заведений, научных работников*. М.: РКНПК, 2012.

REFERENCES

1. Kotlobovskiy V. I., Dronov A. F. Endosurgery with appendicular peritonitis in children. *Rossiyskiy vestnik detskoy khirurgii, anesteziologii I travmatologii*..2013;1: 9-15.(in Russian)
2. Gorodkov S.Yu., Morozov D.A., Karpov S.A., Mazikin V.G., Nikolaev A.V., Belov N. Endovidio surgical treatment of children with appendicular peritonitis. *Rossiyskiy vestnik detskoy khirurgii, anesteziologii I travmatologii*. 2013; 1: 16-21. (in Russian)
3. Karaseva O. V., Rochal, M., Bryantsev, A.V., Kapustin, V. A., Chernysheva, T. A., Ivanova, T. F., treatment of appendiceal peritonitis in children. *Detskaya khirurgiya*. 2007; 3: 23-7.(in Russian)
4. Sokolov Yu. Yu., Korovin S. A., Naumov Yu. N., Jadczyk A. V., Vilesov, A. V. Effectiveness of laparoscopy in children with acute appendicitis and peritonitis. *Detskiy gospital*.2013;2: 29-33.(in Russian)
5. Morozov D.A., Goremykin V.I., Gorodkov S.Yu., Dyakonova E.Yu., Karpov S.A., Mazikin V.G., Nikolaev A.V. Results of laparoscopic treatment of appendicular peritonitis in children. *Detskaya khirurgiya.* 2014; 18: 6– 1. (in Russian)
6. Bondar' B.M. The influence of physical factors on the indicators of lipid peroxidation in the blood of children with spilled peritonitis. *Detskaya khirurgiya*.1997; 2: 36-7. (in Russian)
7. Lomachenko I.N., Vasiliev N.S. Stepanov V.N. Magnetolaser therapy in the complex treatment of spilled appendicular peritonitis in children. *Materials of the X Congress of surgeons of Belarus.Minsk.14-15 November 1991[Materialy X kongressa khirurgov Belorussii:. Minsk. 14-15 noyabrya]*. 211-3. (in Russian)
8. Obrosov A.N., Karachevtseva T.V. *Guide physiotherapy and fiziopatologice childhood diseases [Rukovodstvo po fizioterapii I fizioprofilaktike detskikh zabolevaniy]*. Moscow: Medicina; 1987: 324-5.(in Russian)
9. Ponomarenko G.N. *Physical therapy: National guidelines [Fizioterapiya. Natsionak'noe rukovodstvo]*. Moscow: GEOTAR-Media; 2014.(in Russian)
10. Khan M.A., Kravtsova L., Demchenko V.I. *Physical Therapy in Pediatrics [Fizioterapiya v Pediatrii]*. Moscow: 2014: 47.
11. Solov'eva E.R., Vasilyeva M.F., Karaseva O.V., Vasilyeva I. V. methods of treatment in the complex treatment of destructive appendicitis and its complications in the postoperative period. *Physiotherapiya, balneologiya i rehabilitatsiya*. 2015; 3: 23-7. (in Russian)
12. Roshal L.M., Karaseva O.V. On classification of acute appendicitis and its complications. *Rossiyskiy pediatricheskiy zhurnal*. 2006; 2: 34-7. (in Russian)
13. *Acute appendicitis in children. Federal clinical guidelines [Ostryi appenditsit u detey. Federal'nye klinicheskie rekomendtsii]*. Moscow: 2013.
14. Karaseva O.V. Abscessed forms of appendicular peritonitis in children]. dock.honey. sciences'. Moscow, 2006. (in Russian)
15. Kochetov G.A., Liang, O.V., Masenko V.P., Zhirov I.V., Tips S.N., Tereschenko S.N. *Methods of statistical processing of medical data: Methodical recommendations for residents and graduate students of medical schools,researchers. Metody statisticheskoy obrabotki meditinskikh dannykh: Metodicheskie rekomendatsii dlya ordinatorov I aspirantov meditsinskikh uchebnykh zavedeniy, nauchnykh rabotnikov]*. Moscow: 2012. (in Russian)

Поступила 29 сентября 2018
Принята в печать 01 октября 2018

DOI: http://dx.doi.org/10.18821/1560-9510-2019-23-1-9-13
Original article

© КОЛЛЕКТИВ АВТОРОВ, 2019

Рыбакова Д.В., Керимов П.А., Казанцев А.П.,

СОЛИДНАЯ ПСЕВДОПАПИЛЛЯРНАЯ ОПУХОЛЬ ПОДЖЕЛУДОЧНОЙ ЖЕЛЕЗЫ У ДЕТЕЙ: 10-ЛЕТНИЙ ОПЫТ

ФГБУ «НМИЦ онкологии им. Н.Н. Блохина» Минздрава России, 115478, Москва, Российская Федерация

Введение. *Солидная псевдопапиллярная опухоль (СППО) поджелудочной железы крайне редкое заболевание, которая встречается в 0,13–2,7% от всех опухолей поджелудочной железы. Данная опухоль характеризуется достаточно благоприятным клиническим течением, низким потенциалом метастазирования. Клиническая картина крайне неспецифична, чаще встречается у девочек пубертатного возраста и молодых женщин до 30 лет. Основным методом лечения является хирургический. Цель исследования – изучить клинико-патологические характеристики данного заболевания и возможности хирургического лечения пациентов с данной патологией.*

Материал и методы. *Проведен анализ клинических данных пациентов, у которых диагностирована СППО в нашем институте за последние 10 лет (2007–2017 гг.). А также рассмотрены морфологические данные СППО, виды хирургического лечения, результаты и осложнения.*

Результаты. *В течение 10 лет СППО была выявлена у 24 пациентов. Все пациенты были девочки пубертатного возраста от 9 до 17 лет. В большинстве случаев болезнь протекала бессимптомно, и была диагностирована как «случайная находка» во время диспансеризации. У двух пациентов выявлены метастазы в печень. Всем пациентам выполнено хирургическое лечение в различном объеме: 8 пациентам – лапароскопическая дистальная резекция поджелудочной железы, 3 – ГПДР, 3 – ПДР, 6 – центральные резекции поджелудочной железы, 3 – дистальная субтотальная резекция поджелудочной железы и 1 – резекция крючковидного отростка поджелудочной железы с резекцией стенки двенадцатиперстной кишки. Осложнения возникли у 6 пациентов: у 4 – послеоперационный панкреатит с формированием панкреатического свища и по одному случаю – кровотечение из панкреатической ветви селезеночной артерии и кровотечения с раневой поверхности. Срок наблюдения пациентов составил от 3 мес до 11 лет. Все пациенты живы.*

Заключение. *СППО – редкая опухоль с доброкачественным потенциалом течения. Клинические признаки и симптомы относительно неспецифичны. Хирургическое лечение является основным методом лечения, хотя характеризуется высоким риском развития послеоперационных осложнений. В целом прогноз данного заболевания благоприятный ,даже при наличии отдаленных метастазов.*

Ключевые слова: *детская хирургия; эндохирургия; детская онкология; опухоли поджелудочной железы; солидно-псевдопапиллярная опухоль поджелудочной железы.*

Для цитирования: Рыбакова Д.В., Керимов П.А., Казанцев А.П. Солидная псевдопапиллярная опухоль поджелудочной железы у детей: 10-летний опыт. *Детская хирургия.* 2019; 23(1): 9-13. DOI: http://dx.doi.org/10.18821/1560-9510-2019-23-1-9-13

Для корреспонденции: *Рыбакова Диана Вячеславовна*, кандидат медицинских наук, врач-детский онколог хирургического отделения № 2 опухолей торакоабдоминальной локализации отдела общей онкологии НИИ детской онкологии и гематологии ФГБУ «РОНЦ им. Н.Н. Блохина», 115478, Москва. E-mail: kalibridiana@mail.ru

Rybakova D.V., Kerimov P.A., Kazantsev A.P.

SOLID PSEUDOPAPILLARY TUMOR OF THE PANCREAS IN CHILDREN: 10 YEARS OF EXPERIENCE

N.N. Blokhin National Medical Research Center Russia, Moscow, 115478, Russian Federation

Introduction: *a solid pseudopapillary tumor (SPPT) of the pancreas is an extremely rare disease occurring in 0.13-2.7% of all pancreatic tumors. This tumor is characterized by a fairly favorable clinical course, with low metastasis potential. The clinical picture is highly non-specific, it is more common in girls of puberty and young women under 30 years of age. The main treatment method is surgical. The purpose of the study is to study the clinical and pathological characteristics of this disease and the possibilities of surgical treatment of patients with this pathology.*

Material and methods. *The analysis of clinical data of patients diagnosed with SPPT in our Institute over the past 10 years (2007-2017). And also thery was reviewed the morphological data of SPPT, types of surgical treatment, results, and complications.*

Results. *For 10 years, SPPT was detected in 24 patients. All patients were girls of puberty from 9 to 17 years. In most cases, the disease was asymptomatic and was diagnosed as an "accidental find" during a medical examination. Two patients had liver metastases. All patients underwent surgical treatment in a different volume: 8 patients - laparoscopic distal pancreatic resection, 3 - gastropancreatoduodenal resections, 3 - pancreatoduodenal resection, 6 - central pancreatic resections, 3 - distal subtotal pancreas resection and 1 - resection of uncinate process of the pancreas with resection of the duodenal wall. Complications occurred in 6 patients: in 4 - postoperative pancreatitis with the formation of pancreatic fistula and in one case - bleeding from the pancreatic branch of the splenic artery and bleeding from the wound surface. The follow-up period lasted from 3 months to 11 years. All patients are alive.*

Conclusion. *SPPT is a rare tumor with a benign course potential. Clinical signs and symptoms are relatively nonspecific. Surgical treatment is the main method of treatment, although it is characterized by a high risk of postoperative complications. In general, the prognosis of this disease is favorable, even in the presence of distant metastases.*

Keywords: *pediatric surgery; endosurgery; children's oncology; pancreatic tumors; solid pseudopapillary tumor of the pancreas.*

For citation: Rybakova D.V., Kerimov P.A., Kazantsev A.P. Solid pseudopapillary tumor of the pancreas in children: 10 years of experience. *Detskaya Khirurgya (Pediatric Surgery, Russian journal)* 2019; 23(1): 9-13. (In Russ.). DOI: http://dx.doi.org/10.18821/1560-9510-2019-23-1-9-13

For correspondence: *Diana V. Rybakova*, MD, Ph.D., pediatric oncologist of the Surgical department No. 2 of tumors of the thoraco-abdominal localization department of the Department of General Oncology of the Research Institute of Pediatric Oncology and Hematology of N.N. Blokhin National Medical Research Center Russia, Moscow, 115478, Russian Federation. E-mail: kalibridiana@mail.ru

Conflict of interest. The authors declare no conflict of interest.
Acknowledgments. The study had no sponsorship.

Received 10 October 2018
Accepted 04 February 2019

DOI: http://dx.doi.org/10.18821/1560-9510-2019-23-1-9-13
Оригинальные статьи

Введение

Солидная псевдопапиллярная опухоль (СППО) является редкой формой опухолей поджелудочной железы, встречающая преимущественно у девочек и женщин молодого возраста, в среднем до 30 лет. [1–3]. У детей СППО встречается крайне редко и составляет до 2,7% всех случаев первичных новообразований поджелудочной железы [4–6]. Впервые СППО описана в 1959 г. V. Frantz [3]. Ранее данная опухоль упоминалась как: папиллярная эпителиальная опухоль поджелудочной железы, солидно-папиллярная опухоль поджелудочной железы, опухоль Франца (V. Frantz). Согласно последней классификации Всемирной организации здравоохранения СППО , она относится к категории опухолей неопределенной злокачественности, занимая пограничное положение или имеет низкий потенциал злокачественности [7]. К настоящему моменту можно говорить о наличии свыше 1100 сообщений о СППО [1, 8]. Клинические проявления неспецифичны. Больные обычно предъявляют жалобы на тошноту, рвоту, ощущение дискомфорта и боли в брюшной полости. Даже в тех ситуациях, когда опухоль локализуется в головке поджелудочной железы, относительно редко развивается желтуха. Из инструментальной диагностики основополагающую роль играет магнитно-резонансная (МРТ) и компьютерная томографиия (КТ), которые позволяют охарактеризовать синтопию опухоли, дать четкое соотношение кистозного и солидного компонентов, наличие кальцинатов, а также установить соотношение опухоли к основному панкреатическому протоку, его расширение или сужение [9–11]. Основным методом лечения СППО является радикальное хирургическое лечение. Даже при больших опухолях и наличии отдаленных метастазов пациенты считаются операбельными [12, 13]. Прогноз в целом благоприятный. В 95% наблюдений наступает полное выздоровление после радикального хирургического лечения. Тем не менее, в 10–15% наблюдений отмечается возникновение рецидива или появление метастазов, главным образом в печени [4, 14]. Среди пациентов детского возраста метастазирование наблюдается крайне редко. До настоящего времени нет четких данных о целесообразности проведения лекарственного лечения [12].

Материал и методы

В хирургическом отделении № 2 НИИ ДОГ ФГБУ «НМИЦ онкологии им.Н.Н. Блохина» МЗ РФ с 2007 по 2017 г. находились на лечении 24 пациента с диагнозом солидная псевдопапиллярная опухоль поджелудочной железы. Все пациенты были девочки пубертатного возраста от 9 до 17 лет, медиана 13,4 лет. Только у 7 пациентов из 24 были жалобы на болевой синдром и/или тошноту, рвоту. У остальных пациентов опухоль выявлена случайно во время диспансеризации. У 7 опухоль локализовалась в головке поджелудочной железы, еще у 7 – в теле и у 10 – в хвосте. Размеры опухоли варьировались от 2,2 до 9 см. Всем больным проведено комплексное обследование, которое включало в себя стандартный набор диагностических лабораторных и инструментальных исследований. Стоит отметить, что лабораторные исследования малоинформативны: у всех пациентов определялся нормальный уровень активности альфа-амилазы и других ферментов в сыворотке крови, а также отрицательные онкомаркеры РЭА и СА 19-9. При ультразвуковом исследовании (УЗИ) СППО определялась как гетерогенное образование, плотный компонент которой мог представляться гипоэхогенными участками из-за некроза опухоли и кровоизлияний. КТ органов брюшной полости являлась методом выбора при СППО поджелудочной железы и позволяла охарактеризовать синтопию опухоли. При КТ эта опухоль имела вид четко очерченного округлого гиподенсивного образования, представленного солидным и кистозным компонентами в различных соотношениях. В капсуле образования могли определяться кальцинаты. В большинстве наблюдений при внутривенном введении контрастного препарата он распределялся по периферии опухоли. При магнитно-резонансной томографии (МРТ) более четко выявлялась фиброзная капсула, окружающая опухоль, и внутренние кровоизлияния, более точно дифференцировались кистозный или солидный компоненты опухоли. Также четко устанавливалось соотношение опухоли к протоку поджелудочной железы. (рис. 1–3).

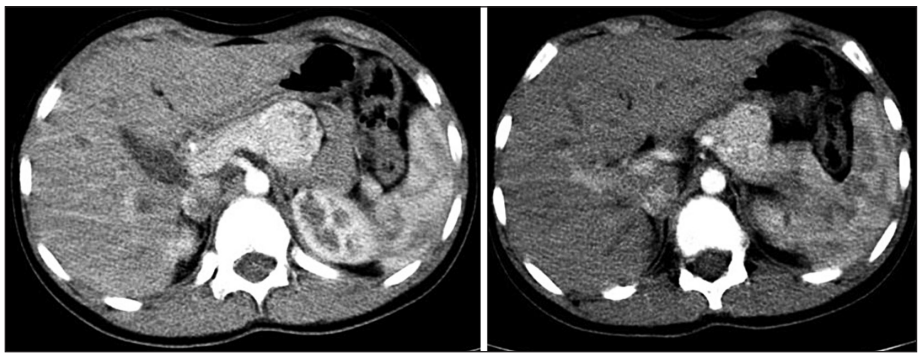

Рис. 1. Солидная псевдопапиллярная опухоль с локализацией в теле поджелудочной железы с преобладанием солидного компонента (кистозная дегенерация в передних правых отделах опухоли).

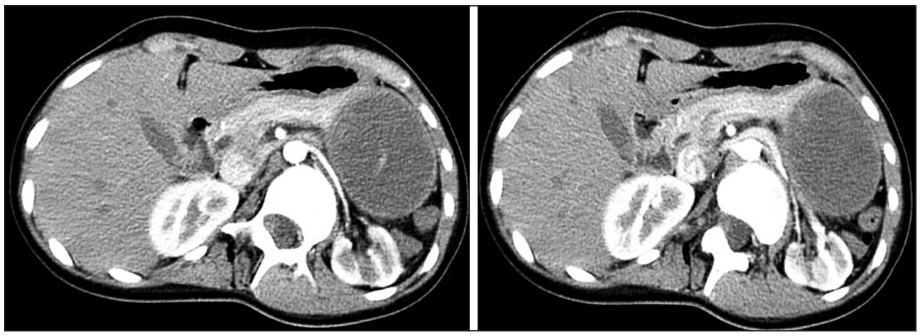

Рис. 2. Солидная псевдопапиллярная опухоль с локализацией в хвосте поджелудочной железы с преобладанием кистозного компонента. Интрапанктреатическая часть холедоха и вирсунгов проток расширены.

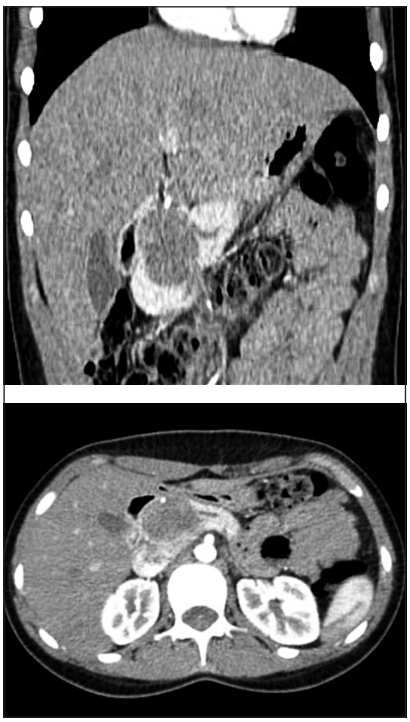

Рис. 3. Солидная псевдопапиллярная опухоль с локализацией в головке поджелудочной железы с преобладанием кистозного компонента. Вирсунгов проток расширен.

DOI: http://dx.doi.org/10.18821/1560-9510-2019-23-1-9-13
Original article

После проведенного комплексного обследования у 2 пациентов выявлены множественные метастазы в печень. Всем пациентам выполнено хирургическое лечение в радикальном объеме. Отдаленные результаты оценены у всех больных на основании динамической оценки состояния по данным УЗИ, КТ или МРТ (см. таблицу).

Результаты

В зависимости от локализации опухоли и ее размера все пациенты были прооперированы в различном хирургическом объеме: у 8 пациентов была выполнена лапароскопическая дистальная субтотальная резекция поджелудочной железы. Остальным 16 выполнены резекции поджелудочной железы открытым способом: 3 – гастропанкреатодуаденальная резекция (ГПДР), еще 3 – панкреатодуадельная резекция (ПДР), 6 – центральная резекция поджелудочной железы, 3– дистальная субтотальная резекция и 1 пациенту – резекция головки поджелудочной железы с резекцией стенки двенадцатиперстной кишки. При выполнении ГПДР и ПДР – реконструктивный этап операции состоял из резекции железы с последующим формированием панкреатикоэнтеро-, гепатикоэнтеро-, гастроэнтероанастомозов или энтероэнтероанастамоза. В 1 случае опухоль в поджелудочной железе в основном располагалась экстраорганно, была выполнены попытка

Характеристика и данные пациентов

Пациент			Диагноз: солидная псевдопапиллярная опухоль						
№ п/п	Пол	Возраст, годы	Метастазы	Дока-лизация опухоли	Размер опухоли, см	Инвазия (по данным гистологии)	Операция	Осложнения	Статус
1	Женский	12	–	Хвост	7,4 × 6,1 × 6,5	–	Лапароскопическая дистальная резекция поджелудочной железы	Свищ	Жив
2	Женский	15	–	Головка	7,2 × 7,5 × 7,4	–	ГПДР	Кровотечение из панкреатической ветви селезеночной артерии	Жив
3	Женский	14	–	Хвост	6,0 × 5,6 × 5,8	–	Лапароскопическая дистальная резекция поджелудочной железы	–	Жив
4	Женский	15	–	Хвост	7,0 × 5,8 × 6,5	–	Лапароскопическая дистальная резекция поджелудочной железы	–	Жив
5	Женский	13	–	Тело	7,5 × 7,6 × 7,9	Парапанкреатическая клетчатка	Дистальная субтотальная резекция поджелудочной железы	О.панкреатит, панкреонекроз, свищи	Жив
6	Женский	12	–	Хвост	5,3 × 4,9 × 5,5	–	Лапароскопическая дистальная резекция поджелудочной железы	–	Жив
7	Женский	9	–	Головка	8,3 × 7,4 × 8,5	12–перстная кишка	Лапаротомия, резекция головки поджелудочной железы, стенки 12 п. кишки. Холецистэктомия	О.панкреатит, панкреонекроз, блок холедоха	Жив
8	Женский	15	–	Головка	6,7 × 4,9 × 6,4	–	ГПДР	–	Жив
9	Женский	12	–	Тело	3,2 × 3,4 × 4,5	–	Центральная резекция тела поджелудочной железы	Пневмония	Жив
10	Женский	9	–	Хвост	7,0 × 4,5 × 4,8	–	Лапароскопическая дистальная резекция поджелудочной железы	Свищ	Жив
11	Женский	13	–	Тело	27 × 2,2 × 2,5	–	Центральная резекция поджелудочной железы	–	Жив
12	Женский	17	Печень	Хвост	5,7 × 3,8 × 5,5	Парапанкреатическая клетчатка периневральная инвазия	Дистальная субтотальная резекция поджелудочной железы, спленэктомия, атипичная резекция С7 и 8 печени	–	Жив
13	Женский	9	Печень, регионарные лимфоузлы	Хвост	7,7 × 6,6 × 7,6	Парапанкреатическая клетчатка	Дистальная субтотальная резекция поджелудочной железы, спленэктомия, резекция большого сальника	–	Жив
14	Женский	17	–	Тело	4,0 × 3,6 × 4,4	–	Центральная резекция поджелудочной железы	–	Жив
15	Женский	14	–	Головка	6,3 × 6,5 × 6,1	–	ГПДР	–	Жив
16	Женский	13	–	2тело	7,8 × 5,6 × 9,0	–	Лапаротомия, центральная резекция поджелудочной железы	–	Жив
17	Женский	16	–	Головка	3,2 × 4,0 × 3,4	–	ПДР	–	Жив
18	Женский	13	–	Головка	4,5 × 4,8 × 5,0	–	ПДР	–	Жив
19	Женский	14	–	Хвост	3,1 × 3,2 × 3,7	Парапанкреатическая клетчатка	Лапароскопическая дистальная субтотальная резекция поджелудочной железы	–	Жив
20	Женский	14	–	Гловка	5,3 × 4,0 × 5,0	–	ПДР	–	Жив
21	Женский	14	–	ХХвост	4,7 × 7,0 × 6,6	Парапанкреатическая клетчатка	Лапароскопическая дистальная резекция поджелудочной железы	Кровотечение с раневой поверхности	Жив
22	Женский	14	–	Хвост	2,7 × 2,9 × 3,6	–	Лапароскопическая дистальная резекция поджелудочной железы	–	Жив
23	Женский	16	–	Тело	3,3 × 3,8 × 3,4	–	Центральная резекция поджелудочной железы	Левосторонний плеврит	Жив
24	Женский	13	–	Тело	3 × 3 × 3	Парапанкреатическая клетчатка	Центральная резекция поджелудочной железы	–	Жив

DOI: http://dx.doi.org/10.18821/1560-9510-2019-23-1-9-13
Оригинальные статьи

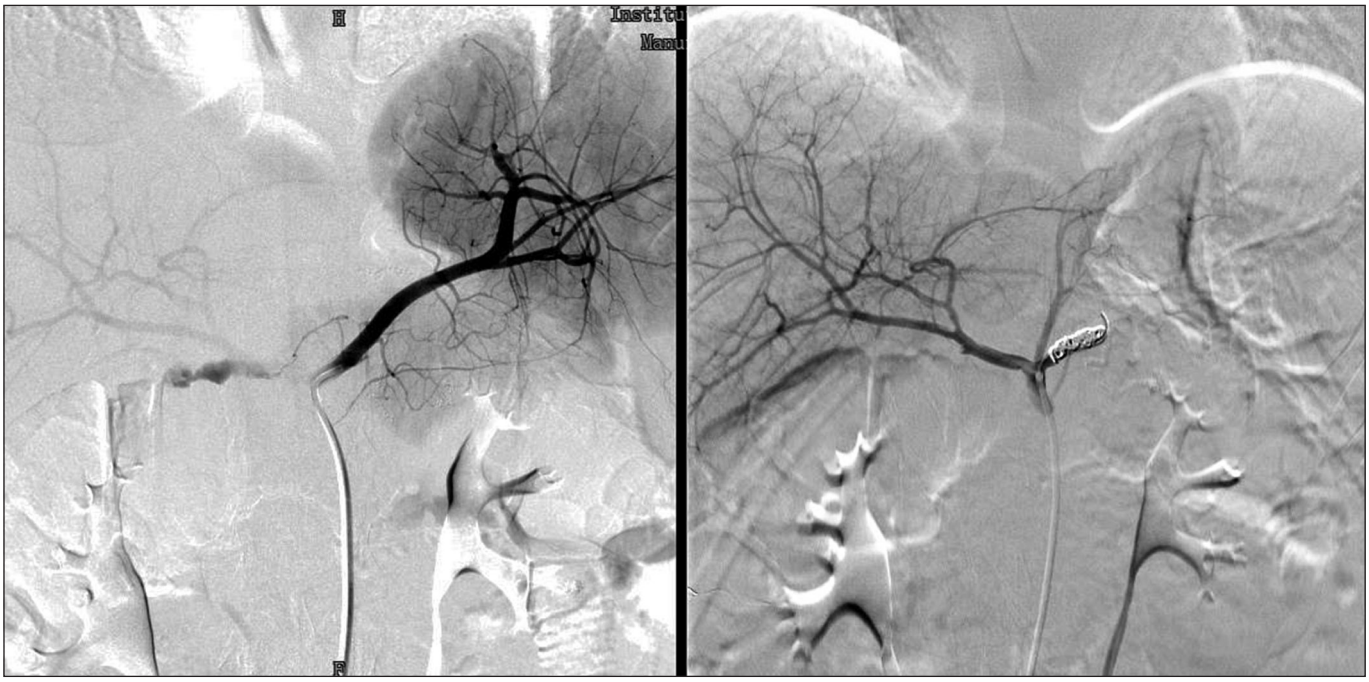

Рис. 4. Эмболизация селезеночной артерии.

максимального сохранения ткани поджелудочной железы и произведена энуклеация опухоли с резекцией поджелудочной железы и стенки двенадцатиперстной кишки. При локализации опухоли пудистальных отделах поджелудочной железы выполнялись дистальные резекции поджелудочной железы, у 2 пациентов со спленэктомией. В 6 случаях при расположении опухоли в теле железы выполнена центральная резекция поджелудочной железы с формированием панкреатоэнтероанастамоза. Тем пациентам, у которых диагностированы метастазы в печени, дополнительно была выполнена биопсия печени с целью гистологического подтверждения метастатических очагов.

Время операций составило от 95 до 300 мин. Средняя кровопотеря – 185 мл (от 100 до 450 мл).

В результате планового гистологического исследования установлено, что опухоль имела строение СППО. В краях резекции поджелудочной железы опухолевых клеток не выявлено. В случаях энуклеации опухоли при морфологическом исследовании констатирована целостность опухолевой капсулы. Также у 4 пациентов отмечена парапанкреатическая инвазия опухоли, у 1 пациента – инвазия в стенку двенадцатиперстной кишки. У тех пациентов, у которых диагностированы метастазы в печени, они подтверждены, а также выявлена парапанкреатическая и периневральная инвазия опухоли и единичные метастазы в парапанкреатические лимфоузлы, что вероятнее всего, косвенно характеризует злокачественное течение данного заболевания у этих пациентов.

В послеоперационном периоде у 6 пациентов возникли осложнения. Острый панкреатит с развитием свища возник у 4 пациентов. Из них, в 3 случаях потребовалось дренирование жидкостных скоплений в зоне резекции поджелудочной железы в условиях ангиографиии, при этом у 1 больного в результате панкреатита возник блок холедоха, что привело к повторному хирургическому вмешательству с формированием гепатикоеюноанастамоза.

В одном наблюдении в послеоперационном периоде отмечено кровотечение из панкреатической ветви селезеночной артерии, которое было купировано с помощью эмболизаци селезеночной артерии в условиях ангиографии (рис. 4).

Также был случай кровотечения с раневой поверхности, которое не удалость купировать консервативными методами, что потребовало повторного оперативного вмешательства в виде релапароскопии, санации, выполнения коагуляционного гемостаза и дополнительного дренирования брюшной полости.

Послеоперационный койко-день колебался от 10 до 65 дней и зависел от возникших осложнений. Все больные выписаны под наблюдение онколога в удовлетворительном состоянии. Отдаленные результаты лечения прослежены в сроки от 3 мес до 11 лет: 3–12 мес – у 8 больных, 1–3 года – у 5, более 3 лет – у 11. При оценке отдаленных результатов установлено, что все больные живы, без признаков прогрессирования заболевания, даже те пациенты, у которых выявлены изначально метастазы в печень.

Обсуждение

СППО – редко встречающаяся опухоль поджелудочной железы и поэтому мало известна среди клиницистов и специалистов лучевой диагностики. Этиология и факторы риска развития СППО, к сожалению, неизвестны. Чаще среди пациентов детского возраста страдают девочки, средний возраст которых составляет 12 лет. По некоторым данным, злокачественные формы СППО обнаруживаются у 15% взрослых пациентов и у 13% детей.

Однако до настоящего времени нет четких критериев злокачественности для СППО. Единственным четким доказательством наличия злокачественного течения опухоли являются метастазы. Согласно рекомендациям D. Santini и соавт. [15], критериями злокачественности СППО являются периневральная и сосудистая инвазии, а также прорастание опухоли в прилежащую ткань поджелудочной железы. Неспецифичные клинические проявления существенно затрудняют диагностику СППО. Правильная дооперационная диагностика возможна лишь при сопоставлении результатов клинического и лучевых методов обследования. Хирургическое удаление опухоли является единственным методом лечения СППО. Реко-

DOI: http://dx.doi.org/10.18821/1560-9510-2019-23-1-9-13
Original article

мендуется выполнять стандартные хирургические вмешательства, учитывая локализацию опухоли в поджелудочной железе. Признаки инвазии опухоли, рецидивная опухоль или наличие отдаленных метастазов не являются противопоказанием к оперативному лечению. В послеоперационном периоде чрезвычайно высока вероятность возникновения послеоперационного панкреатита. Прогноз у больных СППО, даже при наличии метастазов или признаков инвазии опухоли в окружающие структуры, благоприятный. Продолжительность жизни данной категории больных после операции может достигать более 10 лет. По данным L. Tanget и соавт. [16] среди 36 оперированных больных, у 7 из которых определялись метастазы в печень, 5-летняя выживаемость составила 97%. По данным F. Yang и соавт. [17], прогрессирование заболевания у оперированных больных в виде возникновения местного рецидива или отдаленных метастазов встречается менее чем у 10% больных. Рецидив опухоли и отдаленные метастазы обычно выявлялись в течение 4 лет после оперативного лечения, что свидетельствует о необходимости регулярного послеоперационного мониторинга.

Заключение

Таким образом, СППО – редко встречающаяся опухоль ПЖ, не проявляющаяся специфической клинической симптоматикой. Методом выбора при лечении СППО является хирургическое удаление опухоли. Отдаленные результаты хирургического лечения СППО благоприятные, прогрессирование заболевания встречается редко. Тем не менее больным, перенесшим оперативное вмешательство по поводу СППО, необходим регулярный мониторинг.

Финансирование. Исследование не имело спонсорской поддержки.
Конфликт интересов. Авторы заявляют об отсутствии конфликта интересов.

ЛИТЕРАТУРА

1. Кошель А.П., Клоков С.С., Попов К.М., Вторушин С.В., Завьялова М.В., Степанов И.В., Дибина Т.В., Миронова Е.Б., Дроздов Е.С. Солидно-псевдопапиллярная опухоль поджелудочной железы у молодой женщины: клиническое наблюдение. *Сибирский онкологический журнал.* 2016;15(3):102–9.
2. Zhou H, Cheng W, Lam KY, et al. Solid-cystic papillary tumor of the pancreas in children. Pediatr Surg Int. 2001;17:614–20. doi: 10.1007/s003830100005.
3. Frantz VK. Tumors of the pancreas: *Atlas of tumor pathology. US Armed Forces Institute of pathology.* Washington DC. 1959. 32–3.
4. Madan AK, Weldon CB, Long WP, et al. Solid and papillary epithelial neoplasm of the pancreas. *J Surg Oncol* . 2004; 85: 193-8.
5. Rebhandl W, Felberbauer FX, Puig S, et al. Solid-pseudopapillary tumor of the pancreas (Frantz tumor) in children: report of four cases and review of the literature. *J Surg Oncol*. 2001; 76: 289-96.
6. Morikawa T, Onogawa T, Maeda S, et al. Solid pseudopapillary neoplasms of the pancreas: an 18-year experience at a single Japanese Institution. *Surg Today* .2013; 43: 26-32.
7. Bosman F.T., Carneiro F., Hruban R.H., Treise N.D. WHO *Classification of Tumours of the Digestive System.* NY, USA: Lyon, France. 2010. 417 p.
8. Allison L. Speer, Erik R. Barthel, Moneil M. Patel, Tracy C. Grikscheit. Solid pseudopapillary tumor of the pancreas: a single-institution 20-year series of pediatric patients. *Journal of Pediatric Surgery*. 2012 June;47(Issue 6):1217–22. doi: 10.1016/j.jpedsurg.2012.03.026.89
9. Wang D.B., Wang Q.B., Chai W.M., Chen K.M., Deng X.X. Imaging features of solid pseudopapillary tumor of the pancreas on multi-detector row computed tomography. *World J. Gastroenterol*. 2009; 15 (7): 829–35. doi:10.3748/wjg.15.829.
10. Lee J.H., Yu J.S., Kim H., Kim J.K., Kim T.H., Kim K.W., Park M.S., Kim J.H., Kim Y.B., Park C. Solid pseudopapillary carcinoma of the pancreas: differentiation from benign solid pseudopapillary tumour using CT and MRI. *Clin. Radiol*. 2008; 63 (9): 1006–14. doi: 10.1016/j.crad.2008.04.007.
11. Cantisani V., Mortele K., Levy A., Glickman J.N., Ricci P., Passariello R., Ros P.R., Silverman S.G. MRI characteristics of the solid pseudopapillary tumor of the pancreas in adult and pediatric use. *AJR*. 2003; 181 (2): 395–401. PMID: 12876017.
12. Sperti C, Berselli M, Pasquali C, et al. Aggressive behaviour of solidpseudopapillary tumor of the pancreas in adults: A case report and review of the literature. World J Gastroenterol. 2008;14:960–965.
13. Snajdauf J, Rygl M, Petru O, Kalousova J, Kuklova P, Mixa V, Keil R, Hribal Z. Duodenum-sparing technique of head resection in solid pseudopapillary tumor of the pancreas in children. *Eur J Pediatr Surg.* 2009 Dec;19(6):354–7. doi: 10.1055/s-0029-1237729.
14. Степанова Ю.А., Щеголев А.И., Кармазановский Г.Г., Дубова Е.А., Осипова Н.Ю., Егоров В.И., Цыганков В.Н. Солидно-псевдопапиллярные опухоли поджелудочной железы: диагностика и лечение. *Хирургия. Журнал им. Н.И. Пирогова*. 2009;9(29):29–40.
15. Santini D, Poli F, Lega S. Solid-Papillary Tumors of the Pancreas: Histopathology. *J. Pancreas* (Online). 2006;7:131–6.
16. Tang L.H., Aydin H., Brennan M.F., Klimstra D.S. Clinically aggressive solid pseudopapillary tumors of the pancreas: report of two cases with components of undifferentiated carcinoma and a comparative clinicopathologic analysis of 34 conventional cases. *Am. J. Surg. Pathol*. 2005; 29 (4): 512–9. PMID: 15767807
17. Yang F., Jin C., Long J., Yu X.J., Xu J., Di Y., Li J., Fu de L., Ni Q.X. Solid pseudopapillary tumor of the pancreas: a case series of 26 consecutive patients. *Am. J. Surg*. 2009; 198 (2): 210–5. doi: 10.1016/j.amjsurg.2008.07.062.

REFERENCES

1. Koshel A.P., Klokov S.S., Popov K.M., Vtorushin S.V., Zavyalova M.V., Stepanov I.V., Dibina T.V., Mironova E.B., Drozdov E.S. Solid-pseudopapillar neoplasm of the pancreas in a young woman: a clinical case. Sibirskiy oncjlogicheskiy zurnal. 2016;15(3):102-19. (in Russian)
2. Zhou H, Cheng W, Lam KY, et al. Solid-cystic papillary tumor of the pancreas in children. *Pediatr Surg Int.* 2001;17:614–20. doi: 10.1007/s003830100005.
3. Frantz VK. Tumors of the pancreas: *Atlas of tumor pathology. US Armed Forces Institute of pathology.* Washington DC. 1959. 32–3.
4. Madan AK, Weldon CB, Long WP, et al. Solid and papillary epithelial neoplasm of the pancreas. *J Surg Oncol* . 2004; 85: 193-8.
5. Rebhandl W, Felberbauer FX, Puig S, et al. Solid-pseudopapillary tumor of the pancreas (Frantz tumor) in children: report of four cases and review of the literature. *J Surg Oncol.* 2001; 76: 289-96.
6. Morikawa T, Onogawa T, Maeda S, et al. Solid pseudopapillary neoplasms of the pancreas: an 18-year experience at a single Japanese Institution. *Surg Today* . 2013; 43: 26-32.
7. Bosman F.T., Carneiro F., Hruban R.H., Treise N.D. *WHO Classification of Tumours of the Digestive System.* NY, USA: Lyon, France. 2010. 417.
8. Allison L. Speer, Erik R. Barthel, Moneil M. Patel, Tracy C. Grikscheit. Solid pseudopapillary tumor of the pancreas: a single-institution 20-year series of pediatric patients. *Journal of Pediatric Surgery*. 2012; June;47(Issue 6):1217–22. doi: 10.1016/j.jpedsurg.2012.03.026.89
9. Wang D.B., Wang Q.B., Chai W.M., Chen K.M., Deng X.X. Imaging features of solid pseudopapillary tumor of the pancreas on multi-detector row computed tomography. *World J. Gastroenterol*. 2009; 15 (7): 829–35. doi:10.3748/wjg.15.829.
10. Lee J.H., Yu J.S., Kim H., Kim J.K., Kim T.H., Kim K.W., Park M.S., Kim J.H., Kim Y.B., Park C. Solid pseudopapillary carcinoma of the pancreas: differentiation from benign solid pseudopapillary tumour using CT and MRI. Clin. Radiol. 2008; 63 (9): 1006–14. doi: 10.1016/j.crad.2008.04.007.,
11. Cantisani V., Mortele K., Levy A., Glickman J.N., Ricci P., Passariello R., Ros P.R., Silverman S.G. MRI characteristics of the solid pseudopapillary tumor of the pancreas in adult and pediatric use. *AJR.* 2003; 181 (2): 395–401. PMID: 12876017.
12. Sperti C, Berselli M, Pasquali C, et al. Aggressive behaviour of solidpseudopapillary tumor of the pancreas in adults: A case report and review of the literature. *World J Gastroenterol*. 2008;14:960–5.
13. Snajdauf J, Rygl M, Petru O, Kalousova J, Kuklova P, Mixa V, Keil R, Hribal Z. Duodenum-sparing technique of head resection in solid pseudopapillary tumor of the pancreas in children. *Eur J Pediatr Surg*. 2009 Dec;19(6):354–7. doi: 10.1055/s-0029-1237729.
14. Stepanova Iu. A., Shchegolev A.I., Karmazanovskiĭ G.G., Dubova E.A., Osipova N. Iu., Egorov V.I., Tsygankov V.N. Diagnostics and surgical treatment of solid-pseudopapillary pancreas tumors.Khirurgiya, Zurnal im. N.I.Pirogova. 2009;9(29):29–40. (in Russian)
15. Santini D, Poli F, Lega S. Solid-Papillary Tumors of the Pancreas: Histopathology. *J Pancreas* (Online). 2006;7:131–6.
16. Tang L.H., Aydin H., Brennan M.F., Klimstra D.S. Clinically aggressive solid pseudopapillary tumors of the pancreas: report of two cases with components of undifferentiated carcinoma and a comparative clinicopathologic analysis of 34 conventional cases. *Am. J. Surg. Pathol*. 2005; 29 (4): 512–9. PMID: 15767807
17. Yang F., Jin C., Long J., Yu X.J., Xu J., Di Y., Li J., Fu de L., Ni Q.X. Solid pseudopapillary tumor of the pancreas: a case series of 26 consecutive patients. *Am. J. Surg.* 2009; 198 (2): 210–5. doi: 10.1016/j.amjsurg.2008.07.062.

Поступила 10 октября 2018
Принята в печать 04 февраля 2019

DOI: http://dx.doi.org/10.18821/1560-9510-2019-23-1-14-19
Оригинальные статьи

© КОЛЛЕКТИВ АВТОРОВ, 2019

Батаев С.М.[1], Беляева А.В.[1,4], Беляева О.А.[1,4], Бондар З.М.[1,4], Гарбузов Р.В.[1,3], Кондрашин С.А.[2], Мусаев Г.Х.[2], Поляев Ю.А.[1,3]

КРИТЕРИИ ВЫБОРА ТЕХНОЛОГИИ ХИРУРГИЧЕСКОГО ЛЕЧЕНИЯ ДЕТЕЙ С НЕПАРАЗИТАРНЫМИ КИСТАМИ СЕЛЕЗЁНКИ

[1] НИИ хирургии детского возраста РНИМУ им Н.И. Пирогова Минздрава России, 117997, г. Москва, Россия;
[2] Клиника факультетской хирургии им. Н.Н. Бурденко Первого МГМУ им И.М. Сеченова Минздрава России, 119991, г. Москва, Россия;
[3]«Российская детская клиническая больница» Минздрава России, 119571, Москва, Россия;
[4]ГБУЗ «Детская городская клиническая больница № 9 им. Г.Н. Сперанского» Департамента здравоохранения Москвы», 123317, г. Москва, Россия

В период с 2000 по 2017 г. прооперировано 52 ребенка в возрасте от 2 до 17 лет с непаразитарными кистами селезенки. Предоперационное обследование включало, наряду с общеклиническими исследованиями, реакцию иммуноферментного анализа с эхинококковыми диагностикумами, определение уровня углеводного антигена CA19-9 в сыворотке крови пациента, УЗИ, КТ или МР-томографию, ангиографию селезенки. Оценка результатов лечения, наряду с клиническим обследованием, основывалась на эхографическом мониторинге, с использованием технологии рассчета коэффицента массы селезенки, и лабораторных исследований, включая изучение сывороточных иммуноглобулинов A, E, M, G. В зависимости от локализации и бассейна васкуляризации выделены 4 клинико-морфологических варианта кист селезенки – верхний, средний и нижний сегменты органа, область ворот селезенки. Количественные градации патологического образования включали малый (до 50 мл), средний (50–150 мл), большой (150–300 мл) и гигантский (свыше 300 мл) объемы полости кисты. Реализованы три основные минимально инвазивные хирургические технологии: 1. навигационные вмешательства, при которых доступ к патологическому очагу и терапевтическое воздействие на внутренние структуры кисты осуществлялись под контролем ультразвукового изображения; 2. комбинированные вмешательства с доступом к патологическому очагу и терапевтическим воздействием на внутренние структуры кисты под контролем ультразвукового изображения в комбинации с эндоваскулярной окклюзией сосудов паренхимы селезенки с рентгеноскопическим наведением; 3. лапароскопические операции, предполагавшие доступ к патологическому очагу и терапевтическое воздействие на внутренние структуры кисты, обеспеченные эндотелевизионным изображением. Выздоровление достигнуто у 47 (90,4%) больных в результате однократных вмешательств. Повторные операции, завершившиеся выздоровлением, потребовались в 5 (9,6%) клинических наблюдениях. При катамнестическом наблюдении длительностью до 3 лет рецидивов заболевания не выявлено. Показано, что выбор тактики хирургического лечения детей с НКС следует основывать на результатах многофакторного планирования с учетом анатомо-топографических особенностей локализации и интенсивности роста кист селезенки. Высокий репаративный потенциал селезенки в детском возрасте определяет послеоперационное восстановление морфофункциональных характеристик органа, независимо от объема имевшейся кисты. Использование количественных параметров оценки массы селезенки позволяет объективизировать течение послеоперацинного периода, эффективность вмешательства и адекватность процессов репаративной регенерации.

Ключевые слова: *кисты селезенки; непаразитарные кисты селезенки; навигационные вмешательства; УЗ-контроль; склерозирование; лапароскопическая деруфизация; аргоно-плазменная коагуляция,; эмболизация артерий.*

Для цитирования: Батаев С.М., Беляева А.В., Беляева О.А., Бондар З.М., Гарбузов Р.В., Кондрашин С.А., Мусаев Г.Х., Поляев Ю.А. Критерии выбора технологии хирургического лечения детей с непаразитарными кистами селезёнки. *Детская хирургия.* 2019; 23(1): 14-19. DOI: http://dx.doi.org/10.18821/1560-9510-2019-23-1-14-19

Для корреспонденции: *Беляева Анастасия Владимировна*, врач приемного отделения, врач ультразвуковой диагностики ГБУЗ «ДГКБ № 9 им Г.Н. Сперанского» Департамента здравоохранения Москвы, 123317, г. Москва. E-mail: avbelyaeva1@gmail.com

Bataev S.M.[1], Belyaeva A.V.[1,4], Belyaeva O.A.[1,4], Bondar Z.M.[1,4], Garbuzov R.V.[1,3], Kondrashin S.A.[2], Musaev G.Kh.[2], Polyaev Yu.A.[1,3]

CRITERIA FOR THE SELECTION OF TECHNOLOGIES FOR THE SURGICAL TREATMENT OF CHILDREN WITH NONPARASITIC SPLEEN CYSTS

[1]Research Institute of Pediatric Surgery of the Russian National Research Medical University, Moscow, 117997, Russian Federation;
[2]N.N. Burdenko Surgical Faculty Clinic of the I.M. Sechenov First Moscow State Medical University, Moscow, 119991, Russian Federation;
[3]Russian Children's Clinical Hospital, Moscow, 119571, Russian Federation;
[4]G.N. Speransky Children's Municipal Clinical Hospital No 9, Moscow, Russian Federation

In the period from 2000 to 2017, 52 children aged from 2 to 17 years, were operated for non-parasitic spleen cysts. Along with general clinical examination, the preoperative observation included enzyme immunoassay with Echinococcus diagnostics, determination of the serum level of carbohydrate antigen CA19-9, ultrasound, CT scan or MRI, spleen angiography. Evaluation of treatment results, along with clinical examination, was based on echographic monitoring using spleen mass ratio calculation technology and laboratory tests, including the study of serum immunoglobulins A, E, M, G. Depending on the location and pool of vascularization, 4 clinical and morphological variants of spleen cysts were selected - the upper, middle and lower parts of the organ, the region of the spleen's collar. Quantitative estimates of the pathological formation included small (up to 50 ml), medium (50-150 ml), large (150-300 ml) and giant (more than 300 ml) volumes of the cyst cavity. Three main minimally invasive surgical technologies are being introduced:- navigational

DOI: http://dx.doi.org/10.18821/1560-9510-2019-23-1-14-19
Original article

interventions in which access to the pathological focus and therapeutic effects on the internal structures of the cyst were carried out under the control of an ultrasound image;- combined interventions with access to the pathological focus and therapeutic effect on the internal structures of the cyst under the control of an ultrasound image in combination with endovascular occlusion of the vessels of the spleen parenchyma with X-Ray control;- laparoscopic operations, including access to pathological foci and therapeutic effects on the internal structures of the cyst, provided by the endotelevision visualization. Recovery was achieved in 47 (90.4%) patients as a result of single interventions. Repeated surgeries completed with the recovery were required in 5 (9.6%) clinical observations. Subsequent follow-up with a duration of up to 3 years of disease recurrence did not show relapses. The choice of tactics of surgical treatment of children with NCC was shown to have to be based on the results of multifactorial planning, taking into account the anatomical and topographical features of the localization and growth rate of spleen cysts. The high reparative potential of the spleen in childhood determines the postoperative recovery of the organ's morphofunctional characteristics, regardless of the volume of the cyst present. The use of quantitative parameters to estimate the mass of the spleen makes it possible to objectify the course of the postoperative period, the effectiveness of the intervention and the adequacy of the reparative regeneration processes.

Keywords: *spleen cyst; nonparasitic cysts of the spleen; navigational interventions; Ultrasonic control; quenching; laparoscopic tearing; argon plasma coagulation; embolization of the arteries.*

For citation: Bataev S.M., Belyaeva A.V., Belyaeva O.A., Bondar Z.M., Garbuzov R.V., Kondrashin S.A., Musaev G.Kh., Polyaev Yu.A. Criteria for the selection of technologies for the surgical treatment of children with nonparasitic spleen cysts. *Detskaya Khirurgya (Pediatric Surgery, Russian journal)* 2019; 23(1): 14-19. (In Russ.). DOI: http://dx.doi.org/10.18821/1560-9510-2019-23-1-14-19

For correspondence: *Anastasia V. Belyaeva*, MD, physician of the admission department, doctor of ultrasound diagnostics of the G.N. Speransky Children's Municipal Clinical Hospital No 9, Moscow, Russian Federation. E-mail: avbelyaeva1@gmail.com

Conflict of interest. The authors declare no conflict of interest.
Acknowledgment. The study had no sponsorship.

Received 02 Jule 2018
Accepted 01 October 2018

Проблема хирургического лечения детей с непаразитарными кистами селезенки (НКС) определяется отсутствием общепринятых тактических установок и профессионального консенсуса в части оперативно-технических решений, а также высокой частотой различных послеоперационных осложнений [1, 2].

Зачастую методом выбора при НКС является спленэктомия, однако в детском возрасте органоуносящее вмешательство сопровождается высоким риском развития аспленического синдрома и, соответственно, послеоперационных септических осложнений [3].

Актуальный спектр органосохраняющих мини-инвазивных технологий у детей с НКС достаточно широк – от пункционно-склерозирующих до эндохирургических операций. Однако в профессиональной среде отношение к ним остается неоднозначным, в связи с существенной частотой рецидивов (продолженного роста патологического образования) и необходимостью повторных вмешательств [4, 5].

Многообразие медицинских технологий, предложенных с целью органосохраняющего лечения пациентов с НКС, указывает на сложность достижения тактического консенсуса в профессиональном сообществе и косвенно свидетельствует об отсутствии «универсального ключа» хирургического решения проблемы.

Необходимо учитывать, что до настоящего времени в практике отечественного здравоохранения отсутствуют нормативные документы, регламентирующие лечение данного контингента больных, – Федеральные клинические Протоколы и Стандарты. В отдельных медицинских организациях тактические установки определяются предпочтениями руководителя клиники и уровнем материально-технического оснащения.

Перспективы повышения качества медицинской помощи безусловно связаны с реализацией многоцентровых исследований как общепризнанного механизма формирования статистически значимых когорт клинических наблюдений и их объективизации.

Разработка алгоритма выбора оперативно-тактических решений, детерминированного персонализацией анамнестических и возрастных характеристик пациентов, анатомо-топографических особенностей поражения органа, многофакторного анализа непосредственных и отдаленных результатов на основе обобщения опыта ведущих хирургических клиник, являлась целью настоящего исследования.

Общая характеристика клинических наблюдений и специальные методы исследования

Основу настоящего исследования составили результаты анализа 57 минимально инвазивных хирургических вмешательств, выполненных у 52 детей с непаразитарными кистами селезенки в НИИ хирургии детского возраста РНИМУ им Н.И. Пирогова на базе Детской городской клинической больницы № 9 им. Г.Н. Сперанского (38), клиники факультетской хирургии им. Н.Н. Бурденко Первого МГМУ им. И.М. Сеченова (5), Российской детской клинической больницы (9) в период 2000–2017гг. Возрастные и гендерные характеристики больных представлены в табл. 1.

В соответствии с представленными данными преобладали дети младшего школьного возраста, при этом, распределение по полу не было показательным, – $p = 0{,}167$, при уровне статистической значимости $p < 0{,}05$.

При клиническом обследовании пациентов учитывались данные анамнеза, жалобы пациентов, либо их родителей (иных законных представителей интересов ребенка) и результаты объективных физикальных обследований.

Лабораторные исследования включали клинические и биохимические анализы крови и мочи, обязательное серологическое обследование, позволявшее исключить паразитарный генез заболевания, определение уровня карбантигена СА 19-9-углеводного антигена как индикатора истинного характера кист в сыворотке крови, а также иммунологические тесты с определением пока-

Таблица 1

Распределение пациентов по возрасту и полу

Пациент	Возраст, годы					Итого
	0–3	4–7	8–11	12–15	старше 15	
Мальчики	0	1	13	9	1	**24** (46,2)
Девочки	2	4	13	5	4	**28** (53,8)
Всего...	**2** (3,8)	**5** (9,6)	**26** (50)	**14** (26,9)	**5** (9,6)	**52** (100,0)

DOI: http://dx.doi.org/10.18821/1560-9510-2019-23-1-14-19
Оригинальные статьи

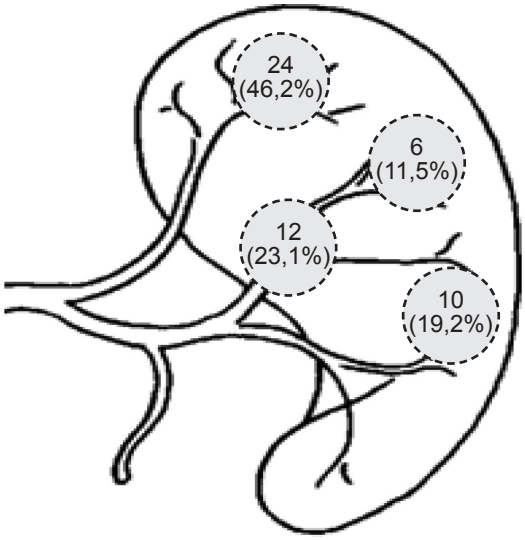

Рис. 1. Распределение больных в зависимости от локализации кисты.

зателей гуморального (IgA, IgE, IgM, IgG) и клеточного (В-лимфоциты) звеньев иммунитета.

Лабораторная верификация генеза кист селезенки осуществлялась цитологическим методом, при этом в качестве субстрата исследования было представлено содержимое полостных образований (пунктат).

Для эхографических исследований использовали аппараты «Logic 400», «Logic 500», «Voluson 730 Expert», «Voluson E8» фирмы General Electric (США) с датчиками частотой 3,5 и 7 мГц.

Компьютерная или магнитно-резонансная томография органа, в том числе с контрастным усилением, выполнялась на аппаратах «Somatom Plus-4» фирмы Siemens (Германия), «Bright Speed Excel» фирмы General Electric (США), «HiSpeed CT/i» фирмы General Electric(США).

Селективную ангиографию селезенки выполняли интраоперационно, в процессе эндоваскулярной окклюзии сосудов органа микросферами PVA (поливинилалкоголь) фирмы TERUMO (Япония).

Навигационные чрескожные вмешательства под контролем ультразвукового изображения обеспечивались использованием эхокамер «Minifocus» B&KMedical (Дания), «AlokaSSD-500», «Aloka SSD–630» (Япония) с пункционными насадками. При дренировании полости кисты предпочтение отдавали катетерам Huisman фирмы CookMedical (США).

Деэпителизация кист осуществлялась с использованием химического (95 % раствор C_5H_2OH), либо физического (высокотемпературная плазма, электрокоагуляция) агентов воздействия на эпителиальную выстилку ее полости.

Эндохирургические вмешательства включали лапароскопическую деруфизацию кисты селезенки с деэпителизацией ее внутренней выстилки высокотемпературной плазмой, либо электрокоагуляцией. Использовали оборудование «Карл Шторц» (Германия), «PlasmaJet» (Великобритания), коагулятор FORCE EZ™ компании Valleylab (США).

Оценка результатов проведенных вмешательств, наряду с клиническим обследованием, основывалась на программе эхографического мониторинга и лабораторных исследований, включая изучение сывороточных иммуноглобулинов A, M, G, E методом радиальной иммунодиффузии по Манчини [6].

Катамнестическое наблюдение (от 6 мес до 3 лет) реализованное у 43 пациентов, включало клинические, лабораторные и эхографические исследования [7].

Обработка и статистический анализ информации включали в себя расчет медианы (мера центральной тенденции) и квартилей (характеристики рассеяния). С целью оценки статистической значимости различий показателей мы применяли критерий X^2 Пирсона. Минимально достаточный уровень значимости во всех тестах $p < 0,05$.

Результаты и обсуждение

Клиническая составляющая диагностики НКС характеризовалась скудностью проявлений и отсутствием симптомов, патогномоничных для поражения селезенки. У 2 пациентов в анамнезе указан факт травмы. При этом, дети или сопровождающие их взрослые, как правило, не могли конкретно воспроизвести обстоятельства и механизм травмы.

Наиболее распространенными, выявленными у 12 (23,1%) детей, были жалобы на боли тянущего характера в левом подреберье, усиливающиеся при физической нагрузке. Реже пациенты (11,5%) жаловались на тошноту и тяжесть в левом подреберье, не всегда связанные с приемом пищи, – 6 больных младшего школьного возраста. В 3 (5,7%) наблюдениях отмечалось сочетание жалоб на тошноту, боли и тяжесть в левом подреберье непосредственно после приема больших объемов пищи, либо газосодержащих напитков. В 2 (3,8%) случаях родители отмечали снижение аппетита, при этом жалобы сформировались после установления диагноза.

При объективном клиническом обследовании (пальпации, перкуссии и давлении датчиком в процессе ультразвукового исследования) убедительных признаков объемного образования селезенки не было установлено.

Таким образом, наиболее постоянным клиническим признаком НКС являлись жалобы на боли тянущего характера в левом подреберье.

При ретроспективном клиническом анализе пациентов установлено, что жалобы были у детей, у которых объем кисты превышал 80 мл.

В зависимости от локализации кисты, учитывая пространственное соотношение паренхимы органа и патологического очага, сегментарное строение селезенки и бассейны ее васкуляризации, нами выделены 4 клинико-морфологических варианта кист селезенки, схематично представленные на рис. 1.

Превалировали кисты расположенные в верхнем сегменте органа, при этом у 8 из них констатирована субкапсулярная локализация. По частоте локализации занимали кисты в области ворот селезенки, в 5 наблюдениях расположенные непосредственно под капсулой органа. Сугубо интрапаренхиматозно визуализировались патологические образования в нижнем сегменте селезенки. В половине наблюдений у пациентов с кистами среднего сегмента отмечалась субкапсулярная локализация.

Объем кист селезенки, рассчитанный в соответствии с результатами эхографических и компьютерно-томографических исследований, в наших наблюдениях варьировал от 3 мл до 1000 мл (Me – 80 мл). Верификация расчетных показателей осуществлялась интраоперационно у 48 больных. Расхождение расчетных и прямых результатов измерений объемов содержимого кист селезенки констатировано в пределах погрешностей методов (10%). В зависимости от верифицированного объема кисты селезенки (n = 48) нами были выделены 4 градации полостных образований (рис. 2).

Практически у половины (45,8%) детей объем кисты определялся в пределах 50–150 мл, что соответствует представленному ранее значению Me.

Среди 17 больных, которым проводились исследования уровня карбантигена (CA 19-9) в сыворотке крови, только в единичном наблюдении значение данного индикатора

DOI: http://dx.doi.org/10.18821/1560-9510-2019-23-1-14-19
Original article

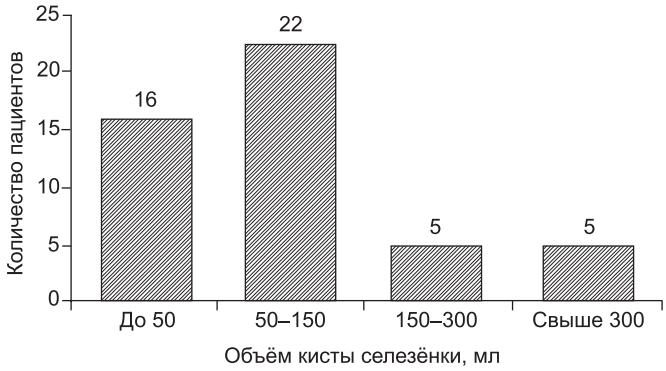

Рис. 2. Распределение больных в зависимости от объема кисты селезенки.

превышало норму, составив 52 ед/мл. Количественное значение уровня карбантигена для группы обследованных детей составило Me [Q_1; Q_3] 8.70 [4.85; 11.30], при том, что диапазон нормативных значений – от 18 до 37 ед/мл. При этом у всех указанных пациентов результаты цитологических исследований позволяли утверждать истинный характер кист. Таким образом, результаты наших исследований свидетельствуют о низкой информативности CA 19-9 в дифференциации истинных и ложных кист селезенки у детей, что соответствует данным литературы [8, 9].

Всего 52 больным с НКС было выполнено 57 хирургических вмешательств, включая первичные (52) и повторные (5) операции.

Основное содержание первичных оперативных вмешательств и частота их выполнения представлены в табл. 2.

В соответствии с представленными данными, половину вмешательств характеризовало сочетание операционных процедур «пункция, дренирование, деэпителизация». Технология, включающая сочетание «пункция, дренирование, деэпителизация, эмболизация» была реализована более, чем в четверти клинических наблюдений [10]. Физическая деэпителизация обеспечивалась аргоно-плазменным воздействием у 6 больных и электрокоагуляцией в 3 клинических наблюдениях.

Таблица 2

Распределение первичных операций (*n* = 52) в зависимости от их содержания и частоты выполнения

Содержание вмешательства	Частота	
	абс.	%
Пункция, химическая деэпителизация	2	3,8
Пункция, дренирование, химическая деэпителизация	26	50,0
Пункция, дренирование, химическая деэпителизация, эмболизация	15	28,8
Лапароскопическая деруфизация кисты, физическая деэпителизация	9	17,2

Необходимо указать, что представленное распределение частоты различных оперативных вмешательств характеризует не только актуальную ситуацию, но также эволюцию тактических подходов и технологических возможностей за анализируемый временной промежуток [11].

В качестве критериев эффективности конкретной медицинской технологии нами рассматривались продолжительность пребывания пациентов в стационаре, длительность дренирования остаточной полости кисты, возникшие послеоперационные осложнения, повторные вмешательства.

Временные индикаторы эффективности лечения у пациентов после различных вмешательств представлены в табл. 3.

Таким образом, минимальная длительность дренирования брюшной полости и послеоперационного пребывания больных в стационаре отмечалась у пациентов с эндохирургическими вмешательствами и использованием аргоно-плазменной деэпителизации полости кисты. Максимальная длительность послеоперационного госпитального периода, определявшаяся сохраняющимся отделяемым из полости кисты и соответственно необходимостью дренирования, констатирована у пациентов, которым выполнены пункция, дренирование, химическая деэпителизация.

Структура и частота послеоперационных осложнений в зависимости от первичного хирургического вмешательства представлены в табл. 4.

Таблица 3

Распределение больных в зависимости от операции, длительности дренирования и послеоперационного госпитального периода

Вид оперативного вмешательства	Длительность (сут)	
	дренирования, Me [Q1; Q3]	послеоперационного пребывания в стационаре, Me [Q1; Q3]
Пункция, химическая деэпителизация	–	7 [7; 7]
Пункция, дренирование, химическая деэпителизация	8.5 [5; 10.75]	9 [5; 10.75]
Пункция, дренирование, химическая деэпителизация, эмболизация	12 [10.75; 12]	12 [10.5; 15.5]
Лапароскопическая деруфизация кисты, физическая деэпителизация (электрокоагуляция)	0.5 [0; 1.25]	7 [3.25; 8.75]
Лапароскопическая деруфизация кисты, физическая деэпителизация (аргоно-плазменный поток)	1 [1; 1.75]	7 [7; 7]

Таблица 4

Структура и частота послеоперационных осложнений

Первичное оперативное вмешательство	Количество операций	Характер и частота послеоперационных осложнений		
		резидуальная полость кисты	рецидив кисты	нагноение остаточной полости кисты
Пункция, химическая деэпителизация	2	0	0	0
Пункция, дренирование, химическая деэпителизация	26	2	0	0
Пункция, дренирование, химическая деэпителизация, эмболизация	15	0	0	2
Лапароскопическая деруфизация кисты, физическая деэпителизация	9	2	1	0

DOI: http://dx.doi.org/10.18821/1560-9510-2019-23-1-14-19
Оригинальные статьи

Таблица 5

Структура и частота повторных вмешательств в зависимости от характера послеоперационных осложнений

Вид и частота повторных вмешательств	Послеоперационные осложнения		
	рецидив кисты	резидуальная полость кисты	нагноение остаточной полости
Резекция селезенки	–	2	–
Пункция, дренирование, деэпителизация, эмболизация	1	–	–
Пункция, дренирование полости кисты	–	–	1
Деруфизация, с аргоно-плазменной деэпителизацией	–	1	–

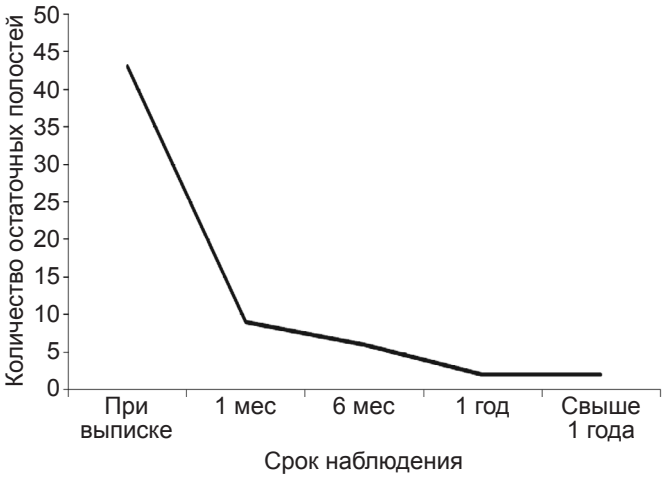

Рис. 3. Изменение количества остаточных полостей кист селезенки в зависимости от длительности наблюдения.

Наибольшая частота послеоперационных осложнений характеризовала технологию, включавшую эндохирургическое вмешательство с физической деэпителизацией, – треть общего количества клинических наблюдений. При этом, для деэпителизации использовались как электрокоагуляция, так и аргоно-плазменное воздействие. Наименьшая (7,7%) частота послеоперационных осложнений констатирована в группе пациентов, которым выполнялись пункция, дренирование, химическая деэпителизация. В связи с ограниченным количеством осложнений выявить статически значимые различия не представлялось возможным – $p > 0,05$.

Дискуссионным является суждение о «резидуальной полости кисты» как послеоперационном осложнении. Правомочно рассматривать данное состояние как отсутствие ожидаемого эффекта от избранной технологии лечения. При ретроспективном клиническом анализе дооперационных эхограмм, установлено, что у данных больных были визуально утолщенные (от 2,5 до 5 мм) стенки кисты. Относительно высокая (13,3%) частота нагноений после пункции, дренирования, химической деэпителизации и эмболизации, по нашему мнению, определяется наличием ишемизированных тканей, неустойчивых к бактериальной инвазии. Необходимо указать, что анализ частоты послеоперационных осложнений в результате пункции и химической деэпителизации не проводился в связи с малым числом клинических наблюдений.

Среди 7 больных с послеоперационными осложнениями в единичном случае нагноение было купировано консервативными мероприятиями. Продолжается клиническое наблюдение ребенка с остаточной полостью кисты после эндохирургического вмешательства.

На примере 5 клинических наблюдений были сформулированы показания к повторным оперативным вмешательствам (табл. 5).

Резекции верхнего и нижнего полюсов селезенки были выполнены соответственно в 2 клинических наблюдениях у пациентов с резидуальными остаточными полостями, характеризовавшимися ригидными стенками и отсутствием тенденции к спадению.

В единичном наблюдении, при рецидиве кисты после неэффективного эндохирургического вмешательства, потребовалось проведение пункции, дренирования, деэпителизации и эмболизации.

Резидуальная полость , после лапароскопической деруфизации кисты, физической деэпителизации, выполненных в сторонней медицинской организации, потребовала повторной лапароскопической деруфизации кисты, деэпителизации аргоно-плазменным воздействием.

Повторные оперативные вмешательства у всех больных завершились выздоровлением.

Катамнестическое обследование выполнено у 43 пациентов в сроки от 6 мес до 3 лет после проведенного вмешательства.

Дооперационные клинические проявления очагового поражения селезенки купированы у всех обследованных пациентов. При ретроспективном анализе послеоперационного периода, жалоб, либо симптомов, указывающих на возможные проявления гипоспленизма, не выявлено.

В структуре лабораторных исследований (клинические анализы крови) стойкое отклонение от референтных значений установлено только у одного ребенка – тромбоцитоз в пределах 400–450 · 10^9 клеток/л. В процессе послеоперационного иммунологического мониторинга выявлено, что анализируемые показатели иммунограммы находились в пределах возрастных нормативных значений.

Послеоперационные ультразвуковые исследования селезенки были ориентированы на оценку однородности эхоструктуры паренхимы, выявление остаточных полостей, рубцово-атрофических, перфузионных, либо иных изменений в проекции имевшейся кисты, динамики размера (объема) органа в процессе роста ребенка.

Динамика редукции количества остаточных полостей кист у оперированных больных в послеоперационном периоде и при катамнестическом наблюдении представлена на рис. 3.

Облитерация подавляющего (79,1%) большинства остаточных полостей отмечена в течение 1-го месяца после операции.

По истечении года остаточные полости кист приобрели резидуальный характер с остаточным объемом 1,2–10% исходного, что, в соответствии с общепринятыми подходами расценивается, как удовлетворительный результат лечения.

Восстановление однородности эхоструктуры паренхимы констатировано в катамнезе у 41 (95,3%) ребенка. Только у 3 детей в проекции имевшейся кисты визуализировались эхоплотные включения неправильной формы размерами от 6,3 × 1,23 мм до 18,9 × 17,1 мм, в толще которых в отдаленном периоде визуализировались точечные высокоэхогенные включения, что трактовалось нами как очаги петрификации.

Наиболее принципиальный аспект течения послеоперацинного периода – сохранение потенциала возрастного роста селезенки.

DOI: http://dx.doi.org/10.18821/1560-9510-2019-23-1-14-19
Original article

С целью объективизации данного параметра использована технология рассчета коэффицента массы селезенки (КМС) больных по формуле:

$$КМС = 0,34 \cdot l^2 \cdot h / M$$

где l – длина селезенки (см); h – толщина селезенки (см); M – масса тела (кг) [12].

Рассчет КМС был проведен у 20 больных на этапах хирургического лечения.

До операции превышение нормативных значений констатировано у 16 пациентов, что составило 80% наблюдений и было обусловлено наличием объемного образования в структуре органа. В течение 1-го года после операции у всех детей КМС сместился в интервал нормативных значений.

При клинико-эхографических сопоставлениях результатов лечения и исходных анатомо-топографических особенностей кист селезенки с избранной технологией вмешательства, нами были сформулированы критерии выбора хирургической тактики. Минимальные (8–10 см^3) размеры кисты позволяют ограничить объем вмешательства пункцией и химической деэпителизацией. Кисты большего объема предполагали пункционное дренирование и химическую деэпителизацию. Показания к эндоваскулярной окклюзии, по нашему мнению, возникали у больных с интенсивным ростом кисты, наличием в ее полости перегородок, а также при рецидиве патологического образования. Эндохирургические вмешательства целесообразны у больных с субкапсулярным расположением кисты по висцеральной поверхности органа.

Заключение

В результате одноэтапных хирургических вмешательств, существующий спектр актуальных минимально инвазивных медицинских технологий обеспечивает выздоровление у подавляющего большинства больных с НКС (90,4%).

Выбор тактики хирургического лечения детей с НКС следует основывать на результатах многофакторного предоперационного планирования с учетом анатомо-топографических особенностей локализации патологического очага и интенсивности роста кист селезенки.

Высокий репаративный потенциал селезенки в детском возрасте определяет послеоперационное восстановление морфофункциональных характеристик органа, независимо от объема имевшейся кисты.

Современный спекр лабораторных и лучевых исследований не позволяет дооперационно идентифицировать истинный характер кист селезенки у детей, что представляет объективную сложность.

Идентификация истинных и ложных кист возможна только по результатам цитологических исследований.

Независимо от объема и локализации кисты , патогномоничных признаков истинных кист не выявлено.

Использование количественных параметров оценки массы селезенки на этапах лечения позволяет объективизировать течение послеоперацинного периода, эффективность вмешательства и адекватность процессов репаративной регенерации.

Конфликт интересов. Авторы заявляют об отсутствии конфликта интересов.

Финансирование. Исследование не имело спонсорской поддержки.

ЛИТЕРАТУРА

1. Журило И.П., Литовка В.П., Кононученко В.П., Москаленко В.З. Непаразитарные кисты селезенки у детей. *Хирургия.* 1993; 8: 59-61.
2. Pate J.W., Peters T.G., Andrews C.P. Postsplenectomy complications. *Am. J. Surg.* 1985; 51(8): 6437-41.
3. Подкаменев В.В., Апарицин К.А., Григорьев Е.Г. *Неоперативное лечение повреждений селезенки в детском возрасте.* LAP; 2015: 56-63.
4. Кубышкин В.А., Ионкин Д.А. *Опухоли и кисты селезенки*. М.: 2007.
5. Yigit Goktay. Mustafa Secil. Mehmet Ali Ozcan. Oguz Dicle. Percutaneous Treatment of Congenital Splenic Cysts: Drainage and Sclerotherapy with Polidocanol. *CardioVascular and Interventional Radiology. Inc.* 2005; 29(3): 469-72.
6. Ковальчук Л.В., Игнатьева Г.А., Ганковская Л.В. *Иммунология. Практикум: учебное пособие.* М.: ГЭОТАР- Медиа; 2010;
7. Кучеров Ю.И., Адлейба С.Р., Жиркова Ю.В. Редкое наблюдение кисты селезенки больших размеров у новорожденного. *Детская хирургия.* 2018; 22(4): 211-3.
8. Vassilis Trompetas, Emmanuel Panagopoulos, Maria Priovolou-Papaevangelou et al. Giant benign true cyst of the spleen with high serum level of CA 19-9. *Eur J. Gastroenterol Hepatol*. 2002; 14(1): 85-8.
9. Carmelo Madia, Franco Lumachi, Massimiliano Veroux et al. Giant splenic cyst with elevated serum markers CEA and CA 19-9 levels: an incidental assosiation? *Anticancer Res* 2003; 23(1B): 773-6.
10. Беляева О.А., Поляев Ю.А., Беляева А.В., и др. Комбинированные навигационные оперативные вмешательства у детей с солитарными кистами селезенки. *Российский вестник детской хирургии, анестезиологии и реаниматологии.* 2016; VI(1): 16-23.
11. Мызин А.В., Кулешов В. Г., Степанов А.Э., Герасимова Н.В., Ашманов К.Ю. Результаты хирургического лечения непаразитарных кист селезенки у детей. *Детская хирургия.* 2018; 22(1):32-5.
12. Возгомент О.В., Пыков М.И., Зайцева Н.В., Акатова А.А., Аминова А.И., Ивашова Ю.А. Нормативные критерии и способ оценки размеров селезенки у детей. *Доктор.Ру*. 2014; 99(11) : 10–4.

REFERENCES

1. Zhurilo I.P., Litovka V.P., Kononuchenko V.P., Moskalenko V.Z. Nonparasitic spleen cysts in children. *Khirurgiya.*1993; 8: 59-61. (in Russian);
2. Pate J.W., Peters T.G., Andrews C.P. Postsplenectomy complications. *Am. J. Surg*. 1985; 51(8): 437-41.
3. Podkamenev V.V., Aparitsin K.A., Grigor'ev E.G. *Nonoperative treatment of injuries of the spleen in children*. LAP: 2015;56-63. (in Russian)
4. Kubyshkin V.A., Ionkin D.A. *Tumors and cysts of the spleen [Opukholi I kisty selezenki]*. Moscow: 2007. (in Russian);
5. Yigit Goktay, Mustafa Secil, Mehmet Ali Ozcan, Oguz Dicle. Percutaneous Treatment of Congenital Splenic Cysts: Drainage and Sclerotherapy with Polidocanol. *CardioVascular and Interventional Radiology. Inc.* 2005; 29(3): 469-72.
6. Koval'chuk L.V., Ignat'eva G.A., Gankovskaya L.V. *Immunology. Practicum: educational manual [Immunologiya. Praktikum:uchebnoe posobie]*. Moscow.: GEHOTAR- Media; 2010. (in Russian).
7. Kucherov YU.I., Adlejba S.R., ZHirkova YU.V. A rare observation of a large spleen cyst in a newborn. *Detskaya khirurgiya*.2018; 22 (4): 211-3. (in Russian).
8. Vassilis Trompetas, Emmanuel Panagopoulos, Maria Priovolou-Papaevangelou et al. Giant benign true cyst of the spleen with high serum level of CA 19-9. *Eur J. Gastroenterol Hepatol*. 2002; 14(1): 85-8.
9. Carmelo Madia, Franco Lumachi, Massimiliano Veroux et al. Giant splenic cyst with elevated serum markers CEA and CA 19-9 levels: an incidental assosiation? *Anticancer Res*. 2003; 23 (1B): 773-6.
10. Belyaeva O.A., Polyaev YU.A., Belyaeva A.V., et al. Combined navigation surgical interventions in children with solitary cysts of the spleen. *Rossiyskiy vestnik detskoy khirurgii, anesteziologii I reanimatologii.* 2016; VI(1): 16-23. (in Russian);
11. Myzin A.V., Kuleshov V. G., Stepanov A.EH., Gerasimova N.V., Ashmanov K.YU. Results of surgical treatment of nonparasitic splenic cysts in children. *Detskaya khirurgiya*. 2018; 22(1): 32-5. (in Russian).
12. Vozgoment O.V., Pykov M.I., Zajtseva N.V., Akatova A.A., Aminova A.I., Ivashova YU.A..Regulatory criteria and method for assessing the size of the spleen in children. *Doctor.Ru.* 2014; 99(11): 10-4. (in Russian).

Поступила 02 июля 2018
Принята в печать 01 октября 2018

DOI: http://dx.doi.org/10.18821/1560-9510-2019-23-1-20-22
Оригинальные статьи

© КОЛЛЕКТИВ АВТОРОВ, 2018

Шамсиев А.М.[1], Шамсиев Ж.А.[2], Шарипова М.К.[1],Саидов М.С.[1]

АНТЕНАТАЛЬНАЯ УЛЬТРАЗВУКОВАЯ ДИАГНОСТИКА АНОРЕКТАЛЬНЫХ МАЛЬФОРМАЦИЙ У ДЕТЕЙ

[1] Самаркандский государственный медицинский институт, г. Самарканд, Республика Узбекистан;
[2] Республиканский центр «Скрининг матери и ребенка», г. Самарканд, Республика Узбекистан

В Скрининговом центре Самаркандской области за период 2010–2015 гг. обследованы 416 672 беременные женщины группы риска (родители – близкие родственники, возраст беременной более 35 лет, самопроизвольные аборты на ранних сроках беременности, применение на ранних сроках беременности медикаментов, наследственные заболевания у родственников и т. д). В среднем за год обследование проходили 69445,3 женщины. За указанные 6 лет было выявлено 1053 (2,5‰) порока развития плода. В структуре антенатально выявленных пороков развития преобладали аномалии головного мозга и черепа – 428 (40,6%) случаев, множественные пороки – 154 (14,6%), дефекты живота и органов брюшной полости –163 (15,5%), позвоночника и спинного мозга – 103 (9,8%), мочеполовой системы – 70 (6,6%), другие пороки развития – 5%. Частота аноректальных мальформаций в общей структуре антенатально выявленных пороков развития составила 27 (2,6%) случаев, в структуре пороков развития живота и органов брюшной полости – 16,6%. По данным этих обследований определены чувствительность, специфичность, общая точность и роль УЗИ-сонографии в выявлении аноректальных пороков в антенатальном периоде.

Ключевые слова: *аноректальная мальформация; УЗИ-сонография.*

Для цитирования: Шамсиев А.М., Шамсиев Ж.А., Шарипова М.К., Саидов М.С. Антенатальная ультразвуковая диагностика аноректальных мальформаций у детей. *Детская хирургия.* 2019; 23(1): 20-22. DOI: http://dx.doi.org/10.18821/1560-9510-2019-23-1-20-22

Для корреспонденции: *Саидов М.С.*, ассистент кафедры детской хирургии Самаркандского Государственного медицинского института. Самрканд, Узбекистан. E-mail: nasimsayfullaev@mail.ru

Shamsiev A.M.[1], Shamsiev Zh.A. [1], Sharipova M.K.[2], Saidov M.S.[1]

ANTENATAL ULTRASOUND DIAGNOSIS OF ANORECTAL MALFORMATIONS IN CHILDREN

[1]Samarkand State Medical Institute, Samarkand, 140100, Uzbekistan;
[2]Republican Center for Screening Mother and Child, Tashkent, 100140, Uzbekistan

In this study, in the Screening Center of the Samarkand Region over the period of 2010-2015 there were screened 416,672 pregnant women from the risk group (parents are close relatives, the age of a pregnant woman over 35 years, spontaneous abortions in early pregnancy, the use of medications early in pregnancy, hereditary diseases in relatives, etc.). On average, 69,445.3 pregnant women were examined during the year. For the mentioned 6 years, 1053 (2.5 ‰) malformations of the fetus were detected. Anomalies of the brain and skull predominated in the structure of antenatal lesions of the brain - 428 cases (40.6%), multiple defects -154 (14.6%), abdominal and abdominal defects - 163 (15.5%), spine and spinal cord - 103 (9.8%), the developmental defects of the genitourinary system -70 (6.6%) and defects of other systems were found less frequently, in 5%. The prevalence rate of anorectal malformations in the general structure of antenatal lesions was 2.6% (27), and 16.6% - in the structure of abdominal and abdominal malformations. According to data from these surveys, there were revealed sensitivity, specificity, general accuracy and the role of sonography for the detection of anorectal defects in the antenatal period.

Keywords: *anorectal malformation; Ultrasound; sonography.*

For citation: Shamsiev A.M., Shamsiev Zh.A., Sharipova M.K., Saidov M.S. Antenatal ultrasound diagnosis of anorectal malformations in children. *Detskaya Khirurgya (Pediatric Surgery, Russian journal)* 2019; 23(1): 20-22. (In Russ.). DOI: http://dx.doi.org/10.18821/1560-9510-2019-23-1-20-22

For correspondence: *Azamat M. Shamsiev,* Md, PhD, DSci., professor, rector of the Samarkand State Medical Institute, Samarkand, 140100, Uzbekistan. E-mail: a-shamsiev@mail.ru

Conflict of interest: The authors declare no conflict of interest.
Acknowledgment: The study had no sponsorship.

Received: 29 September 2018
Accepted: 01 October 2018

Одним из наиболее важных показателей развития здравоохранения является перинатальная смертность, которая в значительной мере обусловлена врождённой патологией, требующей хирургических вмешательств в периоде новорожденности [1–3]. Диагностика большинства врождённых пороков развития возможна и должна осуществляться в антенатальном периоде. Необходимо соблюдение преемственности при выявлении хирургической патологии плода, которая подразумевает антенатальную диагностику, перинатальный консилиум, родоразрешение в специализированном роддоме, ещё лучше, когда роддом и детская хирургическая служба находятся на одной территории [4, 5]. В настоящее время большинство врождённых пороков развития относится к числу корригируемых аномалий [4]. Вместе с тем успех хирургического лечения новорождённых во многом зависит от своевременной диагностики патологии [2, 6]. Ранняя диагностика хирургической патологии плода позволяет заблаговременно планировать время, место и способ родоразрешения, психологически подготавливает семью. В настоящее время, по данным литературы, эффективность антенатальной диагностики пороков развития в

DOI: http://dx.doi.org/10.18821/1560-9510-2019-23-1-20-22
Original article

Рис. 1. УЗИ плода с аноректальным пороком развития (20–22 нед гестации).

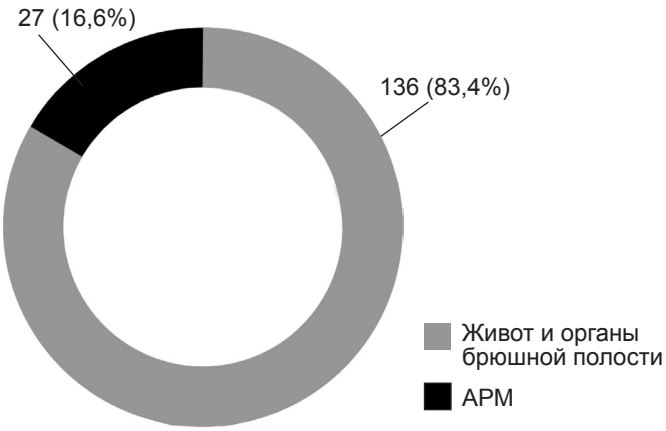

Рис. 3. Частота АРМ в структуре пороков развития живота и органов брюшной полости, выявленных при УЗИ плода.

России и развитых странах в учреждениях первого уровня составляет 20%, второго уровня – 55%, а в перинатальных центрах достигает 90% [5].

Цель работы – улучшить антенатальную диагностику аноректальных мальформаций (АРМ) с помощью УЗИ-сонографии у беременных женщин.

Материал и методы

Для пренатальной диагностики АРМ у плода и своевременного оказания специализированной хирургической помощи новорождённым с этим пороком развития с 2010 г. начала функционировать рабочая группа специалистов, сформированная из врачей Скрининг-центра и Перинатального центра «Мать и дитя» Самаркандской области, а также 2-й клиники Самаркандского государственного медицинского института.

Скрининговое УЗИ беременных женщин выполняли в сроки гестации 20–22 нед, когда уже удаётся визуализировать у плода сонографические признаки пороков развития пищеварительного тракта: при поперечном сканировании за мочевым пузырём определяется расширенная прямая кишка в виде округлого анэхогенного образования, при продольном сканировании она приобретает форму яйца с чёткими эхопозитивными границами. Атрезия ануса у плода при УЗИ может проявляться расширением петель толстой кишки (до 70 мм), нередко отмечаются внутрикишечные кальцинаты в виде взвешенных крупных эхогенных включений (рис. 1), при этом гаустры не всегда визуализируются.

Особо обращаем внимание на эхоструктуру промежности плода. Нормальный анус визуализируется при сонографии как небольшое гипоэхогенное кольцо с центрально расположенной эхогенной полоской. Отсутствие такого образования в промежности описывается как неперфорированный анус. Однако следует иметь в виду, что частота выявления этого ультразвукового признака не превышает 15–20%. Косвенным признаком может являться маловодие, а также выявление мегаколон или мегацистис. Следует признать, что при УЗИ-диагностике АРМ у плода исследователь ориентируется преимущественно на косвенные признаки этого порока (расширение прямой кишки и/или петель толстой кишки, внутрикишечные кальцинаты, признаки неперфорированного ануса и другие), поэтому этот метод скринингового обследования не обладает чувствительностью и специфичностью в выявлении данной мальформации.

Результаты

Нами совместно прослежены результаты скринингового обследования 416 672 беременных в Скрининговом центре Самаркандской области за период 2010–2015 гг. В среднем за год обследование проходили 69 445,3 беременных. За указанные 6 лет было выявлено 1053 (2,5‰) пороков развития плода. В структуре антенатально выявленных пороков развития преобладали аномалии головного мозга и черепа – 428 (40,6%) случаев, множественные пороки – 154 (14,6%), дефекты живота и органов брюшной полости – 163 (15,5%), позвоночника и спинного мозга – 103 (9,8%) , мочеполовой системы – 70 (6,6%), другие пороки развития – 5% (рис. 2, см. на вклейке). Частота АРМ в общей структуре антенатально выявленных пороков развития составила 27 (2,6%) случаев, а в структуре пороков развития живота и органов брюшной полости – 16,6% (рис. 3).

Рис. 4. Схема антенатальной диагностики АРМ и ведения новорождённых.

DOI: http://dx.doi.org/10.18821/1560-9510-2019-23-1-20-22
Оригинальные статьи

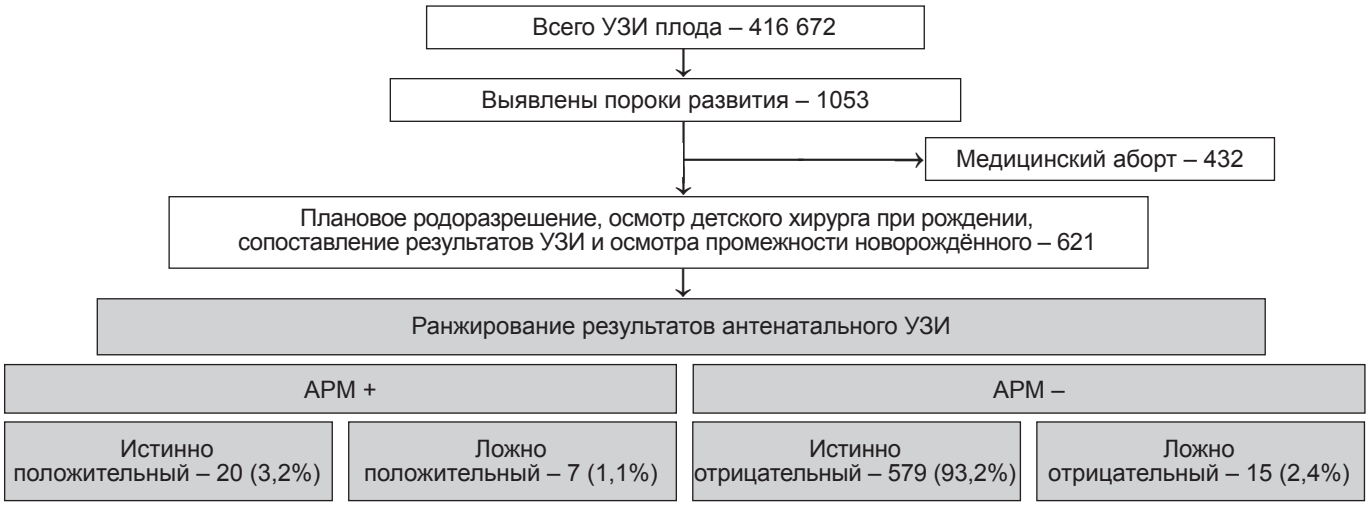

Рис. 5. Скрининговое антенатальное исследование с последующим плановым родоразрешением.

При выявлении у плода порока развития приглашали хирурга-неонатолога либо детского хирурга и детского реаниматолога, которые коллегиально определяли план углублённого дообследования плода и беременной, оценивали возможность вынашивания беременности. Далее консилиум врачей сообщал родственникам о характере порока и возможности его хирургической коррекции после рождения ребёнка. После принятия решения о дальнейшем вынашивании беременности беременная прикреплялась к отделению патологии беременности Перинатального центра, составлялся план ведения беременной и сроки планового родоразрешения.

Нами разработана схема антенатальной диагностики АРМ и ведения новорождённых (рис. 4).

Обсуждение

По нашим наблюдениям, из 27 случаев антенатальной диагностики АРМ у плода при рождении этот порок развития подтвердился только у 20 (74,1%) детей (истинно положительный результат), у остальных 7 (25,9%) новорождённых была констатирована нормальная анатомия желудочно-кишечного тракта (т. е. имел место ложноположительный результат пренатального УЗИ). С целью расчёта чувствительности и специфичности УЗИ в выявлении АРМ у плода мы проследили судьбу 621 беременной женщины, подвергнутой скрининговому антенатальному исследованию с последующим плановым родоразрешением при участии детского хирурга (рис. 5).

Расчёт чувствительности (Se) УЗИ выполняли по формуле:

$$Se = \frac{TP}{TP + FN} \cdot 100\%,$$

где TP – истинно положительные результаты исследования, FN – ложноотрицательные результаты исследования.

При этом истинно положительный результат выявлен в 20 (3,2%) случаях, ложноположительный – в 7 (1,1%), истинно отрицательный – в 579 (93,2%), ложноотрицательный – в 15 (2,4%).

При определении специфичности (Sp) метода использовали формулу:

$$Sp = \frac{TN}{TN + FP} \cdot 100\%,$$

где TN – истинно отрицательные результаты исследования, FP – ложноположительные результаты.

При этом общую точность (Ac) УЗИ плода в плане выявления АРМ вычисляли по формуле:

$$Ac = \frac{TP + TN}{TP + TN + FP + FN} \cdot 100\%.$$

Итак, чувствительность УЗИ плода в выявлении АРМ в наших наблюдениях составила: $Se = \frac{20}{20+15} \cdot 100\% = 57{,}1\%$, специфичность $Sp = \frac{579}{579+7} \cdot 100\% = 98{,}8\%$ и общая точность метода $Ac = \frac{20+579}{20+7+579+15} \cdot 100\% = 96{,}5\%$.

Таким образом, антенатальное УЗИ, проведённое в сроки беременности 20–22 нед, продемонстрировало достаточно высокую информативность в выявлении сонографических признаков АРМ у плода с чувствительностью 57,1%, специфичностью 98,8% и общей точностью 96,5 %.

Конфликт интересов. Авторы заявляют об отсутствии конфликта интересов.

Финансирование. Исследование не имело спонсорской поддержки.

ЛИТЕРАТУРА

1. Антонов О.В. Проблемы и перспективы мониторинга врожденных пороков развития у детей. *Проблемы социальной гигиены, здравоохранения и истории медицины*. 2007; 1: 6-8.
2. Кулаков В.И., Ушакова И.А., Мурашко Л.Е. и др. Беременность и роды при пороках развития плода. *Акушерство и гинекология*. 2007; 6.:21-5.
3. Седова Н.Б. Врожденные пороки развития в структуре младенческой смертности. *Проблемы социальной гигиены, здравоохранения и истории медицины*. 2010; 5: 26-7.
4. Байбарина Е.Н.. Дегтярев Д.Н., Кучеров Ю.И. и др. Совершенствование ранней хирургической помощи детям с врожденными пороками развития. *Российский вестник перинатологии и педиатрии*. 2011;2: 12-9.
5. Кулаков В.И., Исаков Ю.Ф., Кучеров Ю.И. и др. Пренатальная диагностика и лечение врожденных пороков развития на современном этапе. *Российский вестник перинатологии и педиатрии*. 2006; 6: 63-5.75.
6. Хаматханова Е.М., Кучеров Ю.И., Фролова О.Г. и др. Транспортировка новорожденных с пороками развития при различных моделях организации медицинской помощи. *Акушерство и гинекология*. 2010;6: 109-13.

REFERENCES

1. Antonov O.V. Problems and prospects of monitoring the congenital malformations in children x Problemy I perspektivi monitoringa vrojdennix porokov razvitiya u detey]. *Problemy sotsialnoy gigieni, zdravoxraneniya I istorii mediciny* 2007; 1: 6-8. (in Russian)
2. Kulakov V.I., Ushakova I.A., Murashko L.E. I dr Prenancy and childbirth with malformations of the fetus. *Akusherstvo i ginekologiya*. 2007; 6: 21-5. (in Russian)
3. Sedova N.B., Problems and prospects of monitoring the congenital malformations in children *Problemi sortsialnoy gigieni, zdravoxraneniya I istorii meditsini* . 2010;5:26-7/ (in Russian)
4. Baibarina E.N., Degtyarev DN, Kucherov Yu.I. at all.. Pervection of early surgical care for children with congenital malformations. *Rossiyskiy vestnik perinatalogie I pediatrii*. 2011; 2:12-9. (in Russian)
5. Kulakov V.I. Isakov Yu. F., Kucherov Yu.I. Prenatal diagnosis and treatment of congenital developmental problems at the present stage. *Rossiyskiy vestnik perinatalogie I pediatrii*. 2006; 6: 63-5.75.
6. Khamatkhanova E.M. , Kucherov Yu.I., Frolova O.G. I dr. Transportation of newborns with malformations in various models of medical care organization. *Akusherstvo I ginekologiya*. 2010; 6:109-13.(in Russian)

Поступила 17 ноября 2017
Принята в печать 22 января 2018

DOI: http://dx.doi.org/10.18821/1560-9510-2019-23-1-23-26
Review

ОБЗОР

© КОЛЛЕКТИВ АВТОРОВ, 2019

Калугина М.С., Александров А.Е., Русецкий Ю.Ю., Алексеева Е.А., Яцык С.П.

АНАЛИЗ ЭФФЕКТИВНОСТИ РАСШИРЕННОГО ИНТРАОПЕРАЦИОННОГО МОНИТОРИНГА ПРИ ПРОВЕДЕНИИ КОХЛЕАРНЫХ ИМПЛАНТАЦИЙ

ФГАУ «Национальный медицинский исследовательский центр здоровья детей» Минздрава России, 119991

Введение. *Кохлеарная имплантация является общепризнанным методом лечения для пациентов с тяжелой и глубокой нейросенсорной тугоухостью. Для настройки параметров речевого процессора кохлеарного импланта (КИ) проведение субъективных методик является не всегда возможным, особенно это касается пациентов младшей возрастной категории. Хорошей отправной точкой для определения уровней комфорта пациента при первичном подключении речевого процессора являются интраоперационно полученные данные объективных методик, одной из которых является регистрация электрически вызванного стапедиального рефлекса (ESRT). Вследствие отмеченного влияния общей анестезии на результаты тестирования КИ и отсутствия единого анестезиологического Протокола при данном оперативном вмешательстве в настоящий момент цель исследования – изучить эффективность применения расширенного интраоперационного мониторинга при проведении тестирования КИ.*
Материал и методы. *В исследование вошли две группы пациентов по 26 человек в каждой с диагнозом хроническая сенсоневральная тугоухость в возрасте от 1 года до 15 лет. Всем детям был установлен КИ фирмы Med El (Австрия). В 1-й группе ретроспективно был произведен анализ данных из медицинской документации (анестезиологическая карта пациента и карта регистрации пороговых значений ESRT в ходе анестезии и стандартного объема мониторинга анестезии). Во 2-й группе пациентов интраоперационный мониторинг анестезии был расширен непрерывной оценкой ЭЭГ (BIS-индекс) и показателями степени миоплегии. Тестирование КИ в этой группе осуществлялось в фазе восстановления нейро-мышечной проводимости (4 ответа TOF) и при значениях BIS- индекса от 60 до 80, что соответствовало седации при медикаментозном сне.*
Результаты. *В ходе проделанной работы в двух группах пациентов проанализированы средние значения промежуточных точек ESRT, проведена сравнительная оценка гемодинамических параметров на основных этапах операции, а также определены оптимальные значения минимальной альвеолярной концентрации севофлуранового анестетика и BIS-индекса для своевременной регистрации хирургом движения стапедиальной мышцы.*

Ключевые слова: *кохлеарная имплантация; стапедиальный рефлекс; ЭЭГ-мониторинг; глубина анестезии.*

Для цитирования: Калугина М.С., Александров А.Е., Русецкий, Ю.Ю., Алексеева Е.А., Яцык С.П. Анализ эффективности расширенного интраоперационного мониторинга при проведении кохлеарных имплантаций. *Детская хирургия.* 2019; 23(1): 23-26. DOI: http://dx.doi.org/10.18821/1560-9510-2019-23-1-23-26

Для корреспонденции: *Калугина Маргарита Сергеевна*, младший научный сотрудник, врач анестезиолог-реаниматолог ФГАУ «Национальный медицинский исследовательский центр здоровья детей» Министерства здравоохранения РФ, 119991, Москва. E-mail: margarita405@mail.ru

Kalugina M.S., Aleksandrov A.E., Rusetsky Yu.Yu., Alekseeva E.A., Yatsyk S.P.

ANALYSIS OF THE EFFICIENCY OF EXTENDED INTRA-OPERATING MONITORING IN PERFORMING COCHLEAR IMPLANTATIONS

National Medical Research Center of Children's Health, Moscow, 119991, Russian Federation

Introduction. *Cochlear implantation is a recognized treatment method for patients with severe and deep neurosensory hearing loss. To adjust the parameters of the speech processor of a cochlear implant (CI), the implementation of subjective techniques is not always possible, especially for younger patients. A good starting point for determining patient comfort levels during the initial connection of a speech processor is the intraoperatively obtained data of objective methods, one of which is the registration of an electrically induced stapedial reflex (EISR). Due to the marked effect of general anesthesia on the results of testing of CI and the lack of a universal anesthesiological protocol for this surgical intervention, the purpose of the study is to study the effectiveness of using extended intraoperative monitoring during testing of CI.*
Material and methods. *The study included two groups, each consisting of 26 patients aged from 1 year to 15 years with a diagnosis of chronic sensorineural hearing loss. All children were installed CI delivered by company Med El (Austria). In the 1st group, data from medical records were analyzed retrospectively (anesthetic patient card and ESRT threshold values registration card during anesthesia and standard anesthesia monitoring volume). In the 2nd group of patients, intraoperative monitoring of anesthesia was extended by continuous evaluation of EEG (BIS-index) and indices of the degree of myoplegia. CI testing in this group was carried out in the recovery phase of neuro-muscular conductivity (4 TOF responses) and with BIS-index values from 60 to 80, which corresponded to sedation during drug sleep.*
Results. *In the course of the work done in two groups of patients, the average values of intermediate points of the ESRT were analyzed, a comparative assessment of hemodynamic parameters at the main stages of the operation was carried out, and the optimal values of the minimum alveolar concentration of sevoflurane anesthetic and BIS index were determined for timely registration of the movement of stapedial muscle by the surgeon.*

Keywords: *cochlear implantation; stapedius reflex; EEG monitoring; depth of anaesthesia.*

For citation: Kalugina M.S., Aleksandrov A.A., Rusetsky Yu.Yu., Alekseeva E.A., Yatsyk S.P. Analysis of the efficiency of extended intra-operating monitoring in performing cochlear implantations. *Detskaya Khirurgya (Pediatric Surgery, Russian journal)* 2019; 23(1): 23-26. (In Russ.). DOI: http://dx.doi.org/10.18821/1560-9510-2019-23-1-23-26

For correspondence: *Margarita S. Kalugina*, MD, junior researcher, anesthesiologist and resuscitator of the National Medical Research Center of Children's Health, Moscow, 119991, Russian Federation. E-mail: margarita405@mail.ru

Conflict of interest: The authors declare no conflict of interest.
Acknowledgment: The study had no sponsorship.

Received: 29 September 2018
Accepted: 01 October 2018

DOI: http://dx.doi.org/10.18821/1560-9510-2019-23-1-23-26
Обзор

Введение

Кохлеарная имплантация является общепризнанным методом лечения для пациентов с тяжёлой и глубокой нейросенсорной тугоухостью [1, 2]. Залогом успешной реабилитации пациента является оптимальная настройка речевого процессора, которая осуществляется на основании субъективных (поведенческих) и объективных методик [3–7].

В настоящее время значительно расширились возрастные рамки для проведения хирургического вмешательства, так как ряд авторов отмечает, что кохлеарная имплантация в раннем возрасте способствует не только приобретению слуховой функции, но также формированию речи и коммуникативных навыков [8–10].

Послеоперационная настройка параметров речевого процессора в педиатрической группе пациентов может вызывать значительные трудности в связи с тем, что дети, особенно младшей возрастной категории, не могут дать субъективную оценку громкости. Во время определения максимально комфортных уровней стимуляции могут возникать неприятные ощущения, вызывающие дискомфорт, что в некоторых случаях приводит к отказу от использования кохлеарного имплантата (КИ) [11, 12].

Во время проведения интраоперационной настройки процессора применяется ряд объективных методик, одна из которых – регистрация электрически вызванного стапедиального рефлекса (ESRT). Интраоперационно полученные пороговые значения ESRT являются хорошей отправной точкой для определения уровней комфорта пациента при первичном подключении речевого процессора [13].

В свою очередь, рядом авторов отмечено влияние общей анестезии на результаты тестирования КИ [14]. Анестетики могут увеличивать значения ESRT, в некоторых случаях до полной блокады [15]. Помимо анальгетической и нейровегетативной защиты пациента, анестезиологическое пособие должно обеспечивать не только хорошую визуализацию операционного поля во время регистрации движения стапедиальной мышцы и определения пороговых значений ESRT, но также создать оптимальные условия для проведения тестирования КИ с использованием нервных стимуляторов [16, 17].

Вопрос о необходимости расширенного интраоперационного мониторинга, включающего в себя контроль показателей нейромышечной проводимости и регистрацию показателей электроэнцефалограммы (ЭЭГ) для оценки глубины седации пациента во время интраоперационного определения пороговых значений ESRT, не теряет своей актуальности ввиду отсутствия единого анестезиологического протокола при данном хирургическом вмешательстве в настоящий момент.

Цель исследования – изучить эффективность применения расширенного интраоперационного мониторинга при проведении тестирования КИ.

Материал и методы

Выполнено исследование объёма интраоперационного мониторинга и течения анестезии в ходе проведённых в 2014–2018 гг. хирургических вмешательств по установке КИ фирмы «Med El» (Австрия) 52 пациентам оториноларингологического отделения с диагнозом «хроническая сенсоневральная тугоухость».

Всех пациентов разделили на 2 группы: в 1-ю группу вошли 26 детей в возрасте от 1 года до 5 лет 3 мес, у которых ретроспективно произвели анализ данных из медицинской документации (анестезиологическая карта пациента и карта регистрации пороговых значений ESRT в ходе анестезии и стандартного объёма мониторинга анестезии); во 2-ю группу проспективно вошли 26 пациентов в возрасте от 1 года 10 мес до 14 лет 9 мес, у которых также проводилась регистрация пороговых значений ESRT в ходе анестезии, но интраоперационный мониторинг анестезии был расширен непрерывной оценкой ЭЭГ (BIS-индекс) и показателями нейромышечной проводимости (табл. 1).

Критерии включения:
- наличие диагноза хронической сенсоневральной тугоухости.

Критерии исключения:
- выявленные при обследовании врождённые пороки развития нервной системы;
- хромосомные аномалии, подтверждённые кариотипированием;
- пациенты, перенёсшие менингит в анамнезе.

Всем пациентам выполняли комбинированный эндотрахеальный наркоз на основе ингаляционного анестетика севофлурана. Проведена болюсная индукция севофлураном в сочетании со 100% кислородом, начиная с концентрации анестетика на вдохе 8 об% с последующим снижением его на испарителе до 3–5 об% и с достижением целевой концентрации севофлурана в конце выдоха 2,6 об%, равной 1,3 минимальной альвеолярной концентрации (МАК). После наступления 1-го уровня хирургической стадии наркоза проводилась катетеризация периферической вены с дальнейшим введением препаратов для интубации трахеи.

Таблица 1

Анамнестические сведения о пациентах в группах

Параметр	1-я группа, $n = 26$	2-я группа, $n = 26$
Возраст, годы	3,1 ± 1,4	5,0 ± 3,0
Масса тела, кг	15,5 ± 4,9	20,0 ± 8,8
Рост, см	97,4 ± 14,2	109,1 ± 17,7
Половая принадлежность (мальчики / девочки)	12 / 14	9 / 17
Хирургическая сторона тугоухости / глухоты (правосторонняя / левосторонняя)	16 / 10	6 / 20

Пациентам 1-й группы вводили деполяризующий миорелаксант суксаметония хлорид (0,1 мг/кг) в сочетании с опиоидным наркотическим анальгетиком фентанилом в дозе 4,2 ± 1,2 мкг/кг. Поддержание анестезии обеспечивали повторным болюсным введением фентанила в дозе 3,4 ± 1,8 мкг/кг и севофлураном – 2,5–3,5 об%. Пациентам 2-й группы для интубации трахеи вводили недеполяризующий миорелаксант рокурония бромид в дозе 0,5 ± 0,1 мг/кг и наркотический анальгетик фентанил в дозе 2,9 ± 1,0 мкг/кг. Анестезия поддерживалась смесью воздух/O_2 в сочетании с севофлураном по закрытому контуру с низким газотоком, без повторного введения наркотического анальгетика.

Общее обезболивание было дополнено инфильтрацией заушной области раствором местного анестетика на основе артикаина (ультракаин, брилокаин).

Всем детям проводилась ИВЛ в режиме нормовентиляции по полузакрытому контуру с управлением по объёму аппаратом Drager Perseus, совмещённым с наркозной приставкой. Концентрация кислорода в дыхательной смеси поддерживалась на уровне FiO_2 0,5. Мониторинг жизненно важных функций (АД, ЧСС, $SatO_2$, ЭКГ-мониторинг, измерение температуры тела) осуществляли с помощью аппарата Drager Infinity Delta XL.

В 1-й группе пациентов пороговые значения ESRT были зарегистрированы без контроля показателей, определяющих степень седации и нейромышечной релаксации у пациентов. По данным анестезиологических карт концентрация севофлурана на данном этапе операции соответствовала показателям МАК в конце выдоха – от 0,7 ± 0,1.

Во 2-й группе пациентов показатели ЭЭГ регистрировали при помощи монитора Covidien BIS LoC 2 Channel (рис. 1). Значения BIS-индекса регистрировали на всех этапах хирургического вмешательства, и в соответствии с общепринятыми рекомендациями они составляли 40–60. Регистрация ESRT осуществлялась при значениях BIS-индекса 60–80, что соответствовало седации при медикаментозном сне. В момент регистрации ESRT также проводился мониторинг концентрации севофлурана. На этом этапе операции показатели МАК соответствовали значениям 0,4 ± 0,1. Тестирование кохлеарного имплантата не проводилось ниже показателей МАК, равных 0,34, так как ниже этой минимальной альвеолярной концентрации (МАКawake) у 50% пациентов восстанавливается способность выполнять команды. Соотношение альвеолярной концентрации севофлурана в конце вдоха и в выдыхаемой смеси составило 0,25 ± 0,21 : 0,84 ± 0,12.

Рис. 1. Вид пациента с наложением электродов для мониторинга глубины седации во время операции.

DOI: http://dx.doi.org/10.18821/1560-9510-2019-23-1-23-26
Review

Рис. 2. Вид наложения электродов для контроля степени миоплегии с использованием мониторного блока Trident («Dräger»).

Таблица 2

Сравнительная оценка регистрируемых значений промежуточных точек ESRT ($M \pm \sigma$) в 2 группах пациентов

Параметр	Электрически вызванный стапедиальный рефлекс (ESRT), промежуточные точки (Current unit)			
	1-й электрод	4-й электрод	7-й электрод	10-й электрод
1-я группа, $n = 26$	23,91 ± 8,42	22,57 ± 8,16	24,85 ± 8,16	27,65 ± 11,03
2-я группа, $n = 26$	18,86 ± 6,80	18,33 ± 6,02	17,90 ± 4,36	18,13 ± 5,92
Значение *t*-критерия Стьюдента для 5% уровня значимости при 50 степенях свободы	2,01	2,01	2,01	2,01
Средние ошибки разности	2,33	2,09	3,76	3,80
Достоверность различий, p	< 0,05	< 0,05	< 0,05	< 0,05

Контроль степени миоплегии проводился мониторным блоком Trident («Dräger») (рис. 2). К моменту тестирования кохлеарного имплантата и регистрации электрически вызванного стапедиального рефлекса пациент больше не находился под влиянием мышечных релаксантов (фаза восстановления – 4 ответа TOF).

Статистический анализ результатов проведён на персональном компьютере с использованием компьютерной программы Microsoft Excel. Расчёт проводили для количественных величин. Для сравнения количественных показателей в работе использовался *t*-критерий Стьюдента. Различия между показателями считали статистически значимыми при уровне вероятности $p < 0,05$.

Тестирование КИ включало в себя проведение телеметрии нервного ответа и регистрацию стапедиального рефлекса с использованием операционного микроскопа. Интраоперационно в 2 группах пациентов значения промежуточных точек ESRT были зарегистрированы на 1, 4, 7 и 10 электродах.

Результаты и обсуждение

Анализ средней продолжительности анестезии и хирургического вмешательства показал, что во 2-й группе пациентов, у которых применялся расширенный интраоперационный мониторинг, удалось сократить время анестезии в среднем на 22 мин, а операции на 9 мин по сравнению с таковыми в 1-й группе. Средняя продолжительность анестезии и операции в 1-й группе пациентов составила 134,6 ± 49,6 мин и 121,9 ± 40,9 мин, а во 2-й группе 112,5 ± 32,3 мин и 104,6 ± 31,1 мин соответственно.

Также следует отметить, что во 2-й группе пациентов удалось сократить время между введением электродной решётки КИ и регистрацией движения стапедиальной мышцы хирургом. В 1-й группе пациентов среднее время, необходимое для получения ESRT, было равным 6,1 ± 1,8 мин, а во 2-й группе движение стапедиальной мышцы удалось зарегистрировать в течение 1 мин после введения электродной решетки КИ.

Для оценки эффективности и безопасности анестезии в ходе исследования выделены основные этапы:

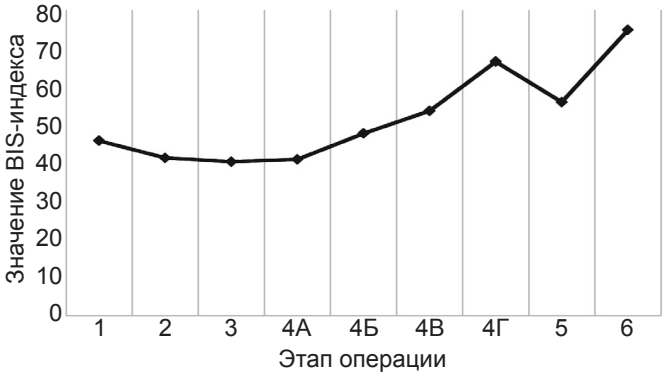

Рис. 3. Средние значения BIS-индекса во 2-й группе пациентов на этапах операции.

1. Индукция анестезии.
2. Интубация трахеи.
3. Начало операции (кожный разрез заушной области).
4. Основные этапы операции:
а) тимпанотомия/выполнение кохлеостомы;
б) формирование ложа для приёмника-стимулятора;
в) введение электродной решетки КИ;
г) тестирование КИ.
5. Окончание операции (швы на кожу).
6. Окончание анестезии (экстубация).

В связи с применением мониторинга глубины седации пациента во 2-й группе нами проанализированы значения BIS-индекса на каждом из этапов исследования (рис. 3).

В момент проведения индукции анестезии (1-й этап исследования) значения BIS-индекса находились в пределах 45,8 ± 8,7; 2-й этап исследования соответствовал глубокому медикаментозному сну, значения BIS-индекса были равными 41,3 ± 9,2, что позволяло провести безопасную интубацию трахеи в условиях нейровегетативной защиты и миоплегии. Не имели статистически значимых различий значения BIS-индекса на 3-м (40,3 ± 6,8), 4А (40,9 ± 6,8) и 4Б (47,7 ± 9,2) этапах оперативного вмешательства, что позволило начать операцию (кожный разрез заушной области), а также выполнить наиболее травматичные этапы, такие как тимпанотомия, выполнение кохлеостомы и формирование ложа для приёмника-стимулятора. К моменту введения электродной решётки кохлеарного имплантата (4В) средние значения BIS увеличивались и в среднем были равны 53,6 ± 10,2. Для получения оптимальных значений промежуточных точек ESRT, которые в дальнейшем будут использованы для настройки речевого процессора, на этапе тестирования кохлеарного имплантата (4Г) необходимо контролировать степень седации пациента и при необходимости снижать глубину медикаментозного сна. Ингаляцию севофлуранового анестетика на данном этапе прекращают. Благодаря низкой растворимости севофлурана в крови концентрация его быстро снижается и поддерживается при значениях МАК 0,4–0,7. Значения BIS-индекса на этапе 4Г хирургического вмешательства находились в диапазоне 60–77 ЕД (среднее значение 66,5 ± 6,9), что соответствовало лёгкой степени седации пациента. Наложение швов на кожу является завершающим этапом операции (5-й этап). Несмотря на то, что он малотравматичен, значения BIS-индекса соответствовали глубокому медикаментозному сну и находились в пределах 40–60 ЕД. Средние значения BIS-индекса на данном этапе соответствовали значениям 55,9 ± 8,0. К завершению этого этапа концентрация ингаляционного анестетика постепенно уменьшалась, и больного планово готовили к экстубации трахеи (6-й этап). Отмечается рост значений BIS-индекса до 74,8 ± 8,4.

Более детально следует остановиться на этапе тестирования КИ, в момент которого происходит регистрация хирургом движения стапедиальной мышцы под контролем операционного микроскопа. Нами проанализированы полученные значения ESRT (промежуточные точки) в двух группах (табл. 2).

DOI: http://dx.doi.org/10.18821/1560-9510-2019-23-1-23-26
Обзор

Таблица 3

Изменение средних значений АД и пульса ($M \pm \sigma$) на этапах исследования

Этап операции	Параметр	Группа пациентов	
		без использования расширенного мониторинга	с использованием BIS- и TOF-мониторинга
Тимпанотомия / выполнение кохлеостомы	САД, мм рт. ст.	94,35 ± 10,86	93,73 ± 9,13
	ДАД, мм рт. ст.	49,46 ± 9,58	49,50 ± 13,55
	АДср., мм рт. ст.	71,69 ± 9,58	69,38 ± 11,14
	ЧСС, уд в 1 мин	116,58 ± 8,15	111,12 ± 16,02
Формирование ложа для приёмника-стимулятора	САД, мм рт. ст.	80,81 ± 7,08	88,08 ± 5,30
	ДАД, мм рт. ст.	40,00 ± 5,42	40,96 ± 9,00
	АДср., мм рт. ст.	60,40 ± 5,42	62,27 ± 7,30
	ЧСС, уд в 1 мин	104,08 ± 4,54	92,35 ± 15,56
Введение электродной решётки КИ	САД, мм рт. ст.	83,00 ± 7,48	80,69 ± 6,54
	ДАД, мм рт. ст.	41,88 ± 6,36	37,9 ± 5,2
	АДср., мм рт. ст.	62,44 ± 6,36	56,2 ± 6,07
	ЧСС, уд в 1 мин	105,81 ± 6,61	99,4 ± 9,08
Тестирование КИ	САД, мм рт. ст.	93,46 ± 7,71	94,69 ± 4,51
	ДАД, мм рт. ст.	44,27 ± 5,42	48,77 ± 10,94
	АДср., мм рт. ст.	68,87 ± 5,42	68,85 ± 11,13
	ЧСС, уд в 1 мин	112,46 ± 8,95	95,85 ± 14,19
Достоверность различий, p		< 0,05	< 0,05

В табл. 2 приведены средние арифметические и стандартные отклонения интраоперационно полученных результатов, отражающих пороговые значения ESRT и разницу между измеренными пороговыми значениями в 1-й и во 2-й группах. Разница значений ESRT считалась статистически достоверной ($p < 0,05$). Следует отметить, что на всех электродах во 2-й группе пациентов значения промежуточных точек ESRT были меньше, чем в 1-й группе, что повышало вероятность избежать чрезмерно высоких звуков, вызывающих дискомфорт, при первичной настройке речевого процессора КИ. На основании анализа полученных данных можно сделать вывод, что применение TOF-мониторинга помогало предотвратить подавление ESRT интраоперационно.

Вследствие того, что в настоящее время остаётся открытым вопрос по поводу использования миорелаксантов при кохлеарной имплантации (ввиду возможного влияния на результат тестирования КИ), во 2-й группе пациентов регистрацию движения стапедиальной мышцы проводили под контролем TOF-мониторинга. Применение нейромышечного мониторинга в этой группе показало, что на этапе регистрации ESRT недеполяризующий миорелаксант (рокуония бромид в дозе 0,6 мг/кг) прекращал своё действие и позволял получить чёткие пороги ESRT во всех случаях.

Особое внимание следует обратить на введение опиоидных наркотических анальгетиков. При проведении кохлеарной имплантации нашей задачей было определить не только дозу фентанила, требуемую для обеспечения оптимального анальгетического эффекта, но также необходимость его повторного введения. Перед интубацией трахеи в среднем доза фентанила составляла 3–4 мкг/кг в обеих группах пациентов. В 1-й группе для поддержания анестезии введение фентанила повторяли через 20 мин после интубации трахеи, а во 2-й группе данные расширенного мониторинга позволили отказаться от его повторного введения.

Нами проведён анализ гемодинамических параметров (табл. 3) в двух группах пациентов, который включал в себя исследование систолического артериального давления (САД), диастолического артериального давления (ДАД), среднего артериального давления (АДср) и пульса. Значения САД, ДАД, АДср и пульса не отличаются друг от друга в пределах стандартного отклонения, статистически достоверных различий не получено, что говорит об отсутствии гипердинамической реакции кровообращения на операционную травму. Исходя из полученных данных, можно сделать вывод, что адекватной анальгетической защиты при данном хирургическом вмешательстве можно достичь с помощью однократного введения опиоидного анальгетика.

Выводы

1. Использование BIS- и TOF-мониторинга при проведении кохлеарной имплантации позволяет оптимизировать уровень седации и миоплегии.

2. Оптимальные значения МАК для проведения тестирования кохлеарного имплантата составляют 0,4–0,7 при значениях BIS-индекса в пределах 60–77 на данном этапе операции.

3. Проведённая сравнительная оценка показателей гемодинамики позволяет считать, что адекватная степень анальгезии и нейровегетативной защиты при данной операции может достигаться при однократном введении опиоидного анальгетика.

Конфликт интересов. Авторы заявляют об отсутствии конфликта интересов.

Финансирование. Исследование не имело спонсорской поддержки.

ЛИТЕРАТУРА (п.п. 1–4, 7-9,11-12,14-15 см. в REFERENCES)

5. Янов Ю.К., Аникин И.А., Кузовков В.Е. и др. Объективный способ регистрации стапедиального рефлекса во время операции кохлеарной имплантации. *Вестн. оторинолар.* 2013; 78(2):8-10.
6. Петров С.М. Первоначальные сведения о настройке речевого процессора кохлеарного импланта. Вестн. оторинолар. 2002;(4):18-20.
10. Королёва И. В., Жукова О. С., Зонтова О. В. Кохлеарная имплантация у детей младшего возраста. *Новости оториноларингологии и логопатологии*. 2002; (1): 12–24.
13. Потапова Л.А. Контрлатеральный электрически вызванный рефлекс стременной мышцы у пациентов с кохлеарным имплантом. *Вестн. Оторинолар*. 2003; (6): 38–40.
16. Кузовков В.Е., Азизов Г.Р., Петров С.М. и др. Оценка динамики давления газов в среднем ухе во время операции при эндотрахеальном наркозе и влияние миорелаксантов на регистрацию стременного рефлекса. *Российская оториноларингология*. 2013; 65(4): 61–8.
17. Рязанов В.Б., Диаб Х.М., Дайхес Н.А. и др. Особенности анестезиологического пособия при операции кохлеарной имплантации в педиатрии. *Анестезиология и реаниматология.* 2016; 61(4): 272-4.

REFERENCES

1. Hang A.X., Kim G.G., Zdanski C.J. Cochlear Implantation in Unique Pediatric Populations. *Curr Opin Otolaryngol Head Neck Surg*. 2012 Dec; 20(6): 507–17.
2. Helms, J., Müller, J., Schön, F. et al. Comparison of the TEMPO ear-level speech processor and the CIS PRO body-worn processor in adult MED-EL cochlear implant users. *ORL J Otorhinolaryngol Relat Spec*. 2001 Jan-Feb; 63(1):31- 40.
3. Gordon K.A., Papsin B.C., Harrison R.V. Toward a Battery of Behavioral and Objective Measures to Achieve Optimal Cochlear Implant Stimulation Levels in Children. *Ear Hear*. 2004 Oct; 25(5): 447-63.
4. Hall J.W., Mueller H.G. Diagnostic Audiology principles, Procedures and Practices. Audiologists Desk Reference. *London: Singular publishing Group*. 1997; (1): 205 – 30.
5. Yanov Yu.K., Anikin I.A., Kuzovkov V.E. et al. The objective method for recording stapedial reflex during surgery for cochlear implantation. *Vestn. Otorinolaringol*. 2013; 78(2):8-10. (in Russian)
6. Petrov S.M. Initial information on adjustment of speech processor of the cochlear implant. *Vestn. Otorinolaringol.* 2002;(4):18-20. (in Russian)
7. Skinner M.W., Holden L.K., Holden T.A. Parameters selection to optimise speech recognition with Nucleus implant. *Otolaryngol. Head Neck Surg*.1997 Sep; 117(3 Pt 1):188-95.
8. Müller J, Schön F, Helms J. Speech understanding in quiet and noise in bilateral users of the MED-EL COMBI 40/40+ cochlear implant system. *Ear Hear.* 2002 Jun; 23(3):198-206.
9. Cosetti M., Roland J.T. Jr. Cochlear implantation in the very young child: issues unique to the under-1 population. *Trends Amplif*. 2010 Mar; 14(1):46-57
10. Koroleva I.V., Jukova O.S., Zontova O.V. Cochlear implantation in young children. *Novosty otorinolaringologii i logopatologii*. 2002; (1): 12–24. (in Russian)
11. van Wermeskerken G.K., van Olphen A.F., van Zanten G.A. A comparison of intra- versus post-operatively acquired electrically evoked compound action potentials. *Int J Audiol*. 2006 Oct; 45(10):589-94.
12. Dillier N., Lai W.K., Almqvist B., Frohne C. et al. Measurement of the electrically evoked compound action potential via a neural response telemetry system. *Ann Otol Rhinol Laryngol*. 2002 May; 111(5 Pt 1):407-14.
13. Potapova L.A. Contralateral electrically-induced stapedius reflex in cochlear implant patients. *Vestn. Otorinolaringol.* 2003; (6): 38–40. (in Russian)
14. Bissinger U., Plinkert P.K., Sesterhenn G. et al. Influence of volatile and intravenous anesthetics on the threshold of the acoustically evoked stapedius reflex. *Eur Arch Otorhinolaryngol.* 2000; 257(7): 349-54.
15. Schultz B., Beger F.A., Weber B.P. et al. Influence of EEG monitoring on intraoperative stapedius reflex threshold values in cochlear implantation in children. *Paediatr Anaesth*. 2003 Nov; 13(9):790-6.
16. Kuzovkov V.E., Azizov G.R., Petrov S.M. et al. Assessment of the dynamics of gas pressure in the middle ear during surgery intratracheal anesthesia and muscle relaxant effect on registration stapedius reflex. *Rossiyskaya otorinolaringologiya*. 2013; 65(4): 61–8. (in Russian)
17. Ryazanov V.B., Diab Kh.M.,Daikhes N.A. et al. Peculiarities of anesthesia during cochlear implantation in pediatrics. *Anesteziologiya i Reanimatologiya*. 2016; 61(4): 272-4. (in Russian)

Поступила 23 июля 2018
Принята к печати 01 октября 2018

DOI: http://dx.doi.org/10.18821/1560-9510-2019-23-1-27-30
Clinical practice

КЛИНИЧЕСКАЯ ПРАКТИКА

© КОЛЛЕКТИВ АВТОРОВ, 2019

Карасева О.В.[1], Горелик А.Л.[1], Харитонова А.Ю.[1], Тимофеева А.В.[1], Голиков Д.Е.[1], Уткина К.Е.[1], Кисляков А.Н.[1,3], Филинов И.В.[1,2], Рошаль Л.М.[1,2]

КАВЕРНОЗНАЯ ГЕМАНГИОМА ТОЩЕЙ КИШКИ КАК ИСТОЧНИК РЕЦИДИВИРУЮЩЕГО КИШЕЧНОГО КРОВОТЕЧЕНИЯ У РЕБЁНКА 11 ЛЕТ

[1]ГБУЗ «НИИ неотложной детской хирургии и травматологии» ДЗМ, 119180, г. Москва;
[2] ФГАУ «Национальный медицинский исследовательский центр здоровья детей» Минздрава России, 119991, г. Москва;
[3]ГБУЗ «Морозовская детская городская клиническая больница» ДЗМ, 119049, г. Москва

Гемангиома желудочно-кишечного тракта (ЖКТ) – доброкачественное сосудистое образование, локализующееся в различных отделах кишечной трубки. Клиническая значимость гемангиом ЖКТ, как правило, связана с развитием осложнений в виде желудочно-кишечного кровотечения, инвагинации, непроходимости кишечника или перфорации кишки.
Цель работы – демонстрация редкого клинического наблюдения кавернозной гемангиомы тощей кишки как причины рецидивирующего кишечного кровотечения.
Материал и методы. *Больной, 11 лет, обратился в НИИ НДХ и Т с жалобами на хроническую анемию и рецидивирующее кишечное кровотечение неустановленной этиологии. Проведён сложный диагностический поиск, включающий лабораторные и инструментальные методы, в том числе видеокапсульное исследование ЖКТ и ангиографию брюшной полости.*
Результаты. *На основании видеокапсульного исследования ЖКТ заподозрено сосудистое образование тощей кишки, являющееся возможным источником кишечного кровотечения. Сосудистая структура образования подтверждена при ангиографии. При лапароскопии выявлена кавернозная гемангиома диаметром около 1,5 см, локализованная в стенке тощей кишки и пролабирующая как в просвет кишки, так и со стороны серозной оболочки. Микролапаротомным доступом в пупочной области выполнена резекция участка тощей кишки с наложением анастомоза «конец в конец». Морфологический диагноз подтверждён. Послеоперационный период протекал гладко.*
Заключение. *Кавернозная гемангиома тощей кишки является редкой и сложной для диагностики причиной рецидивирующих кишечных кровотечений. Использование современных диагностических и хирургических технологий позволяет провести своевременное и минимально инвазивное лечение, что ведёт к быстрому восстановлению пациента и обеспечивает экономическую эффективность лечения.*

Ключевые слова: *гемангиома; кавернозная гемангиома; желудочно-кишечное кровотечение; кишечное кровотечение; видеокапсульная эндоскопия; ангиография брюшной полости; дети.*

Для цитирования: Карасева О.В., Горелик А.Л., Харитонова А.Ю., Тимофеева А.В., Голиков Д.Е., Уткина К.Е., Кисляков А.Н., Филинов И.В., Рошаль Л.М. Кавернозная гемангиома тощей кишки как источник рецидивирующего кишечного кровотечения у ребёнка 11 лет. *Детская хирургия.* 2019; 23(1): 27-30. DOI: http://dx.doi.org/10.18821/1560-9510-2019-23-1-27-30

Для корреспонденции: *Горелик Александр Львович*, научный сотрудник отделения сочетанной травмы НИИ НДХ и Т, 119991, г. Москва. E-mail: Dr.A.Gorelik@gmail.com

Karaseva O.V.[1], Gorelik A.L.[1], Kharitonova A.Yu.[1], Timofeeva A.V.[1], Golikov D.E.[1], Utkina K.E.[1], Kislyakov A.N.[1,3], Filinov I.V.[1,2], Roshal L.M.[1,2]

CAVERNOUS HEMANGIOMA OF THE JEJUNUM, AS A SOURCE OF RECURRENT INTESTINAL BLEEDING IN A 11-YEAR-OLD CHILD

[1]Research Institute of Emergency Pediatric Surgery and Traumatology, Moscow, 119180, Russian Federation;
[2]National Medical Research Center for Children's Health, Moscow, 119991, Russian Federation;
[3]Morozov Children Municipal Clinical Hospital, Moscow, 119049, Russian Federation

Gastrointestinal hemangioma (GIH) is a benign vascular formation located in different parts of the intestinal tube. The clinical significance of hemangiomas of the gastrointestinal tract is usually associated with the development of complications such as gastrointestinal bleeding, invagination, intestinal obstruction or bowel perforation.
Aim of the study. Demonstration of a rare clinical observation of jejunal cavernous hemangioma as a cause of recurrent intestinal bleeding.
Material and methods. *A boy, 11 years old, admitted to the Institute with complaints of chronic anemia and recurrent intestinal bleeding of unknown etiology. There was made a complex diagnostic search, including laboratory and instrumental methods, with a video capsular study of the gastrointestinal tract and angiography of the abdominal cavity.*
Results. *At the base of the video capsular study of the gastrointestinal tract, the vascular formation of the jejunum, which is a possible source of intestinal bleeding, is suspected. The vascular structure of the formation is confirmed by angiography. During laparoscopy, a cavernous hemangioma with a diameter of about 1.5 cm was detected. Hemangioma was located in the wall of the jejunum and prolapsed both into the lumen of the intestine and from the side of the serous membrane. Under micro laparotomic access in the umbilical region, there was performed a resection of the jejunum area with the imposition of the anastomosis "end to end". A morphological diagnosis was confirmed. The postoperative period was uneventful.*

DOI: http://dx.doi.org/10.18821/1560-9510-2019-23-1-27-30
Клиническая практика

Conclusion. *The cavernous hemangioma of the jejunum is rare and difficult to diagnose the cause of recurrent intestinal bleeding. The use of modern diagnostic and surgical technologies ensures timely and mini-invasive treatment, which leads to rapid recovery of the patient and ensures the cost-effectiveness of treatment.*

Keywords: *hemangioma; cavernous hemangioma; gastrointestinal bleeding; intestinal bleeding; video capsule endoscopy; angiography of the abdominal cavity; children.*

For citation: Karaseva O.V., Gorelik A.L., Kharitonova A.Yu., Timofeeva A.V., Golikov D.E., Utkina K.E., Kislyakov A.N., Filinov I.V., Roshal L.M. Cavernous hemangioma of the jejunum, as a source of recurrent intestinal bleeding in a 11-year-old child. *Detskaya khirurgiya (Russian Journal of Pediatric Surgery)* 2019; 23(1): 27-30. (In Russ.). DOI: http://dx.doi.org/10.18821/1560-9510-2019-23-1-27-30

For correspondence: *Alexander L. Gorelik*, MD; researcher of the Department of polytrauma of the Research Institute of Emergency Pediatric Surgery and Traumatology, Moscow, 119180, Russian Federation. E-mail: Gorelik@gmail.com

Information about authors:
Karaseva O.V., http://orcid.org/0000-0001-9418-4418; Gorelik A.L., http://orcid .org/0000-0003-1746-8446;
Kharitonova A.U., http://orcid .org/0000-0001-6218-3605; Timofeeva A.V., https://orcid.org/0000-0002-6940-4535;
Golikov D.E., https://orcid.org/0000-0001-5982-5494; Utkina K.E., https://orcid.org/0000-0003-3639-9394;
Filinov I.V., https://orcid.org/0000-0003-2948-9228; Roshal L.M., https://orcid.org/0000-0002-6920-7726.

Conflict of interest: The authors declare no conflict of interest.
Acknowledgment: The study had no sponsorship.

Received: 29 September 2018
Accepted: 04 February 2019

Гемангиома желудочно-кишечного тракта – это доброкачественное сосудистое образование. Выделяют два основных гистологических типа гемангиом ЖКТ: капиллярные и кавернозные, а также смешанный тип [1–3]. Гемангиомы могут иметь дегенеративные изменения, такие как кальцинирование, тромбозы, гиалинизация.

Капиллярные гемангиомы – новообразования, состоящие из ветвящихся сосудов капиллярного типа с узким просветом, который не всегда заполнен кровью. Макроскопически образования представлены красными или синюшными узлами с гладкой или бугристой поверхностью.

Кавернозные гемангиомы – новообразования, состоящие из заполненных кровью пространств или синусов, покрытых однослойным или многослойным эндотелием. Макроскопически имеют вид отграниченного от окружающих тканей багрово-синюшного узла, на разрезе напоминающего губку. Наиболее часто представлены внутрипросветными полиповидными образованиями, также встречаются в виде инфильтративных подслизистых и интрамуральных масс, могут распространяться на брыжейку.

Гемангиомы могут локализоваться в любых отделах кишечника, быть как единичными, так и множественными. При этом часто можно диагностировать аналогичные образования в других органах, таких, как печень, либо на коже. Тонкая кишка является наиболее частой локализацией среди всех гемангиом ЖКТ. Гемангиомы тонкой кишки составляют не более 5% от всех новообразований ЖКТ [4–6]. У мужчин заболевание встречается в полтора раза чаще, чем у женщин. При этом наиболее часто образования обнаруживают в тощей кишке. У детей заболевание встречается крайне редко [3–9]. В литературе описано небольшое число клинических наблюдений [3–8, 10].

Клинически гемангиомы тонкой кишки, как правило, реализуются в виде кишечного кровотечения, реже – в виде кишечной непроходимости, инвагинации или перфорации кишки [6–8, 10–12].

Желудочно-кишечное кровотечение может быть как массивным и опасным для жизни, так и неинтенсивным и малозаметным, что делает клиническую картину стертой, а диагностику – сложной и длительное время безрезультативной.

Цель нашего сообщения – демонстрация редкого клинического наблюдения кавернозной гемангиомы тощей кишки у ребенка как причины рецидивирующего кишечного кровотечения с основным клиническим проявлением в виде хронической железодефицитной анемии (ЖДА).

Клиническое наблюдение

Мальчик, 11 лет, обратился с жалобами на хроническую анемию и подозрение на рецидивирующее кишечное кровотечение неустановленной этиологии. Со слов мамы ребенок неоднократно был обследован в различных лечебных учреждениях по поводу железодефицитной анемии. В течение последнего полугода у мальчика периодически был стул темного цвета, ранее – клинические проявления желудочно-кишечного кровотечения отсутствовали.

Раннее развитие ребенка по возрасту. В возрасте 1 года ему было выполнено иссечение межмышечной кисты передней брюшной стенки (по данным гистологического исследования – гемангиома), в возрасте 3 лет – иссечение гемангиомы пяточной области.

Из анамнеза заболевания: В возрасте 8 лет мальчик стал жаловаться на повышенную утомляемость, мама обратила внимание на бледность кожных покровов. Ребенок был осмотрен в поликлинике по месту жительства, где по результатам клинического анализа крови выявлена анемия средней степени тяжести. Проведенное в условиях стационара обследование (УЗИ брюшной полости, ЭГДС, колоноскопия, МРТ брюшной полости) какой-либо патологии не выявило. Ребенок наблюдался у гематолога с диагнозом железодефицитная анемия, получал препараты железа. В возрасте 9 лет вновь отмечено снижение уровня гемоглобина до 85 г/л. Несмотря на возобновление приема препаратов железа, анемия продолжала нарастать, уровень гемоглобина снизился до 70 г/л. Ребенок повторно был обследован в условиях стационара– данных за желудочно-кишечное кровотечение не выявлено; на основании исследования костного мозга исключено онкогематологическое заболевание, по данным СКТ – объемные образования брюшной полости. После коррекции тяжелой анемии ребенок был выписан домой. Через 4 мес был госпитализирован по поводу сохраняющейся железодефицитной анемии. Повторено традиционное лабораторно- инструментальное обследование (ЭГДС, колоноскопия, МРТ брюшной полости) для исключения желудочно-кишечного кровотечения и поиска возможной причины анемии. Данных за кровотечение не выявлено. Анемия была купирована назначением повторного курса препаратов железа. Еще через 2 мес отмечено снижение гемоглобина до 78 г/л. Ребенок вновь был госпитализирован и обследован у гастроэнтеролога для исключения воспалительных заболеваний кишечника (ВЗК) как возможной причины анемии: ЭГДС, колоноскопия, УЗИ брюшной полости, МРТ живота. Данных за желудочно-кишечное кровотечение и ВЗК не получено. После выписки, по рекомендации гематолога, ребенку в возрасте 10 лет выполнено генетическое обследование: выявлена IRIDA – железорезистентая ЖДА (2 гетерозиготные мутации). Рекомендовано введение препаратов железа парентерально, для чего ребенка несколько раз госпитализировали в педиатрическое отделение. Однако ремиссия анемии не соответствовала дозе вводимого железа – снижение гемоглобина наступало через 2–3 нед. В этот период у ребенка впервые был отмечен эпизод дегтеобразного стула, который сопровождался снижением гемоглобина до 42 г/л, что потребовало госпитализации и трансфузии эритроцитарной массы. Анамнез заболевания представлен в таблице.

В НИИ НДХиТ ребенок поступил в возрасте 11 лет для проведения видеокапсульного исследования ЖКТ. Уровень гемоглобина при поступлении составлял 84 г/л. При анализе полученных изображений в дистальных отделах тощей кишки выявлено сосудистое объемное образование сине-багрового цвета, округлой

DOI: http://dx.doi.org/10.18821/1560-9510-2019-23-1-27-30
Clinical practice

Анамнез заболевания больного, 11 лет

Год	Возраст, годы	Жалобы	Hb, г/л	Исследования	Операция/заключения
2007	1				Иссечение гемангиомы передней брюшной стенки
2010	4				Иссечение гемангиомы левой пяточной области
2014	8	Слабость, утомляемость, бледность кожных покровов	82	УЗИ, ЭГДС, колоноскопия, МРТ	ЖДА средней тяжести
2015	9	То же	70	УЗИ, ЭГДС, колоноскопия, костномозговая пункция	Онкологическое заболевание исключено
Январь 2016	10	« «	78	УЗИ, ЭГДС, колоноскопия, МРТ	Данных, указывающих на ВЗК, нет
Июнь 2016	10	« «	88	Генетическое исследование	IRIDA – железорезистентная ЖДА
Июнь 2016	11	Дегтеобразный стул	42	УЗИ, ЭГДС, колоноскопия, МРТ	Источник кишечного кровотечения не выявлен
2017	11	Периодически тёмный стул	84	Видеокапсульное исследование	Госпитализация в НИИ НДХиТ

формы, диаметром около 1,5 см, частично покрытое фибрином и пролабирующее в просвет кишки – заподозрена гемангиома тощей кишки (рис. 1, см. на 2-й стр. обложки). При КТ-ангиографии с трехфазным контрастированием образование визуализировать не удалось. По данным ангиографии сосудов брюшной полости в венозную фазу отмечена задержка рентгеноконтрастного вещества на участке до 1,5 см в диаметре в проекции петель тонкой кишки, на основании чего подтверждено наличие гиперваскулярного образования в стенке тонкой кишки (рис. 2).

Таким образом, причиной хронической ЖДА вероятнее всего являлось рецидивирующее кровотечение из сосудистого образования, локализующееся в дистальных отделах тощей кишки. Операционный план включал выполнение лапароскопической ревизии тонкой кишки, при необходимости с энтероскопией для поиска образования и определения хирургической тактики интраоперационно. При лапароскопии в дистальных отделах подвздошной кишки выявлено внутрипросветное образование синюшного цвета, диаметром около 1,5 см, прорастающее в кишечную стенку и просвечивающееся через серозную оболочку кишки (рис. 3, *а*, *б*, см. на 2-й стр. обложки). Разрез для оптичес-кого троакара по нижней окружности пупка расширен до 3 см. Петля подвздошной кишки с образованием, фиксированная инструментом, выведена в рану. Выполнена энтеротомия. При ревизии выявлено внутрипросветное образование губчатой структуры, темно-багрового цвета, округлой формы, примерно 1,5 см в диаметре, прорастающее стенку кишки до серозной оболочки (рис. 4, см. на 2-й стр. обложки). Макроскопическая картина образования соответствовала кавернозной гемангиоме. Выполнена резекция участка подвздошной кишки, несущего образование, с наложением анастомоза конец в конец однорядным швом, викрил 4/0 (рис. 5, см. на 2-й стр. обложки). Вид передней брюшной стенки после операции представлен на рис. 6.

По данным гистологического исследования диагноз кавернозной гемангиомы был подтвержден: в подслизистой основе и мышечном слое тонкой кишки выявлены многочисленные, преимущественно венозные, сосуды и каверны, выстланные эндотелиальными клетками (рис. 7, *а*, *б*, см. на 2-й стр. обложки).

Послеоперационный период протекал гладко. Нарушения пассажа по ЖКТ, системной воспалительной реакции в послеоперационном периоде не было. С 1-х суток ребенок получал энтеральную нагрузку в виде протертого стола с добавлением сипингов. Самостоятельный стул был получен на 2-е сутки. На 7-е сутки после операции ребенок был выписан домой. Уровень гемоглобина при выписке составил 108 г/л. В катамнезе был осмотрен через 2 и 4 мес: жалоб нет, уровень гемоглобина составил 117 и 132 г/л соответственно.

Обсуждение

Данное клиническое наблюдение демонстрирует крайне редкую патологию в детском возрасте – гемангиому тощей кишки, являющуюся источником рецидивирующего кишечного кровотечения. В течение 3 лет непрерывный диагностический поиск причины железодефицитной анемии был безуспешен. Несмотря на повторные стационарные обследования , включающие современные дорогостоящие исследования, причина анемии не была установлена и лечение пациента носило симптоматический, а не этиологический характер. Следует отметить, что современные диагностические возможности позволяют выполнить обследование кишечной трубки как возможного источника кровотечения на всем протяжении, что должно быть обязательным при обследовании пациентов с анемией [13–15]. Видеокапсульное обследование позволяет выполнить эту задачу и должно быть использовано при первичном обследовании как этап внутрипросветной эндоскопии наряду с ЭГДС и колоноскопией. Использование метода позволило бы своевременно поставить диагноз и вылечить ребенка, что соответственно сопряжено с экономической выгодой. Ангиография позволяет подтвердить диагноз и сосудистый генез образования, что

Рис. 2. Гиперваскулярное образование тонкой кишки (ангиография сосудов брюшной полости).

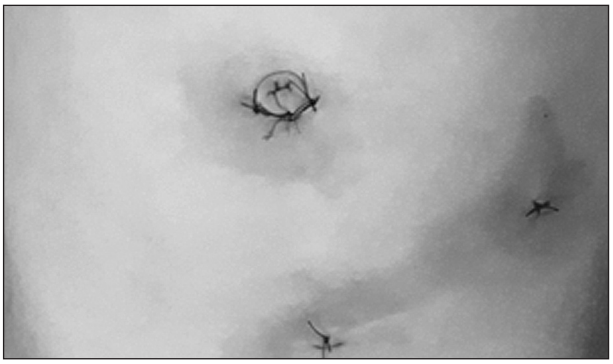

Рис 6. Вид передней брюшной стенки после операции.

DOI: http://dx.doi.org/10.18821/1560-9510-2019-23-1-27-30
Клиническая практика

немаловажно для планирования хирургического лечения. В нашем клиническом наблюдении также без внимания остались факты анамнеза об удалении 2 гемангиом мягких тканей в раннем возрасте. Эти факты должны были заставить задуматься о возможной гемангиоме кишки, как источнике кровотечения и причине анемии. Таким образом, своевременное использование всего арсенала диагностических возможностей специализированного стационара позволяет максимально точно верифицировать диагноз и максимально рационально спланировать оперативную тактику, минимизировав хирургическую агрессию.

Заключение

Железодефицитная анемия может быть следствием кровотечения из гемангиомы тонкой кишки без клинических проявлений кишечного кровотечения. Протокол обследования при железодефицитной анемии должен включать методы обследования всех отделов кишечной трубки, в том числе видеокапсульное исследование.

Конфликт интересов. Авторы заявляют об отсутствии конфликта интересов.

Финансирование. Исследование не имело спонсорской поддержки.

ЛИТЕРАТУРА

1. Boyle L, Lack EE. Solitary cavernous hemangioma of small intestine. Case report and literature review. *Arch Pathol Lab Med* 1993;117:939-41.
2. Shi CS, Li G, Wang YL. Clinical characteristics and diagnosis of small intestine hemangioma in children. *Zhonghua Er Ke Za Zhi.* 2011, 49(6), 474-6.
3. Magnano A, Privitera A, Calogero G, Nanfito L, Basile G, Sanfilippo G. Solitary hemangioma of the small intestine: an unusual cause of bleeding diagnosed at capsule endoscopy. *J. Pediatr Surg.* 2005;40: 25–7.
4. Huber A, Abdel Samie A, Kychenko D, Theilmann L. A rare cause of recurrent iron-deficiency anemia: cavernous hemangioma of the small intestine. *J. Gastrointestin Liver Dis*. 2012;21:343
5. Soo Jin Bae, Geol Hwang, Hyun Sik Kang,1Hyun Joo Song, Weon Young Chang, Young Hee Maeng, and Ki-Soo Kang. Single Cavernous Hemangioma of the Small Bowel Diagnosed by Using Capsule Endoscopy in a Child with Chronic Iron-Deficiency Anemia. Clin Endosc. 2015 Jul; 48(4): 340–344. Published online. 2015 Jul 24. doi: 10.5946/ce.2015.48.4.340
6. Bae SJ, Hwang G, Kang HS, Song HJ, Chang WY, Maeng YH, Kang KS. Cavernous Single Hemangioma of the Small Bowel Diagnosed by Using Capsule Endoscopy in a Child with Chronic Iron-Deficiency Anemia. *Clin Endosc.* 2015 Jul;48(4):340-4. doi: 7.5946/ce.2015.48.4.340. Epub 2015 Jul 24.
7. Sakaguchi M, Sue K, Etoh G, et al. A case of solitary cavernous hemangioma of the small intestine with recurrent clinical anemic attacks in childhood. *J. Pediatr Gastroenterol Nutr.* 1998;27:342–3.
8. Кулиев Ч. Б., Поддубный И.В., Исмаилов М.У., Рагимова Х. С., Дьяконова Е.Ю. Гемангиомы как причина кишечных кровотечений у детей. *Хирург.* 2014;11: 61-6.
9. Аверьянова Ю.В., Степанов А.Э., Разумовский А.Ю., Поляев Ю.А., Макаров С.П., Васильев К.Г., Бологов А.А., Ашманов К.Ю., Мызин А.В., Исаева М.В., Бурмистров И.Ю., Кочкин В.С., Брюсов Г.П., Рогожин Д.В., Эктова А.П. Успешное лечение синдрома короткой кишки у ребенка с обширной инфантильной гемангиомой брюшной полости. *Детская хирургия*. 2015; 19 (6): 51-3.
10. Park J. Large cavernous hemangioma in the jejunum of a 2-year-old boy treated by laparoscopy-assisted resection. *J. Korean Assoc Pediatr Surg.* 2012;18:24–9.
11. Старков Ю. Г., Солодинина Е. Н., Новожилова А. В. Подслизистые новообразования желудочно-кишечного тракта в эндоскопической практике. *Хирургия. Журнал им. Н.И. Пирогова* 2010; (2): 51-9 .
12. Корнилаев П.Г., Шавалеев Р.Р. Гемангиома тонкой кишки, осложненная профузным кровотечением. *Хирургия.* 2007; 4(5): 6-57.
13. Liu W, Xu C, Zhong J. The diagnostic value of double-balloon enteroscopy in children with small bowel disease: report of 31 cases. *Can J Gastroenterol.* 2009;23:635–8.
14. Oikawa-Kawamoto M, Sogo T, Yamaguchi T, et al. Safety and utility of capsule endoscopy for infants and young children. *World J. Gastroenterol*. 2013;19:8342–8.
15. Bar-Meir S, Eliakim R, Nadler M, et al. Second capsule endoscopy for patients with severe iron deficiency anemia. *Gastrointest Endosc.* 2004; 60: 711–3.

REFERENCES

1. Boyle L, Lack EE. Solitary cavernous hemangioma of small intestine. Case report and literature review. *Arch Pathol Lab Med* 1993;117:939-41.
2. Shi CS, Li G, Wang YL. Clinical characteristics and diagnosis of small intestine hemangioma in children. *Zhonghua Er Ke Za Zhi.* 2011, 49(6), 474-6.
3. Magnano A, Privitera A, Calogero G, Nanfito L, Basile G, Sanfilippo G. Solitary hemangioma of the small intestine: an unusual cause of bleeding diagnosed at capsule endoscopy. *J. Pediatr Surg.* 2005;40: 25–7.
4. Huber A, Abdel Samie A, Kychenko D, Theilmann L. A rare cause of recurrent iron-deficiency anemia: cavernous hemangioma of the small intestine. *J. Gastrointestin Liver Dis*. 2012;21:343
5. Soo Jin Bae, Geol Hwang, Hyun Sik Kang,1Hyun Joo Song, Weon Young Chang, Young Hee Maeng, and Ki-Soo Kang. Single Cavernous Hemangioma of the Small Bowel Diagnosed by Using Capsule Endoscopy in a Child with Chronic Iron-Deficiency Anemia. Clin Endosc. 2015 Jul; 48(4): 340–344. Published online. 2015 Jul 24. doi: 10.5946/ce.2015.48.4.340
6. Bae SJ, Hwang G, Kang HS, Song HJ, Chang WY, Maeng YH, Kang KS. Cavernous Single Hemangioma of the Small Bowel Diagnosed by Using Capsule Endoscopy in a Child with Chronic Iron-Deficiency Anemia. *Clin Endosc.* 2015 Jul;48(4):340-4. doi: 7.5946/ce.2015.48.4.340. Epub 2015 Jul 24.
7. Sakaguchi M, Sue K, Etoh G, et al. A case of solitary cavernous hemangioma of the small intestine with recurrent clinical anemic attacks in childhood. *J. Pediatr Gastroenterol Nutr.* 1998; 27: 342–3.
8. Kuliev Ch.B., Poddubny IB, Ismailov MU, Ragimova Kh. S., Dyakonova E.Yu. Hemangiomas as a cause of intestinal bleeding in children. *Khirurg.* 2014;11: 61-6. (in Russian)
9. Averyanova Yu.V., Stepanov AE, Razumovsky A.Yu., Polyyaev Yu.A., Makarov SP, Vasilyev KG, Bologov AA, Ashmanov K.Yu., Myzin A .V., Isaeva MV, Burmistrov I.Yu., Kochkin VS, Bryusov GP, Rogozhin DV, Ectova A.P. Successful treatment of the syndrome of the small intestine in a child with extensive infantile hemangioma of the abdominal cavity. *Children's surgery*. 2015; 19(6): 51-3. (in Russian)
10. Park J. Large cavernous hemangioma in the jejunum of a 2-year-old boy treated by laparoscopy-assisted resection. *J. Korean Assoc Pediatr Surg.* 2012;18:24–9.
11. Starkov Yu. G., Solodinina Ye.N., Novozhilova AV Sublucosal neoplasms of the gastrointestinal tract in endoscopic practice. *Khirurgiya. Zhurnal im. N.I. Pirogova.* 2010;(2): 51-9 / (in Russian)
12. Kornilaev PG, Shavaleev R.R. Hemangioma of the small intestine, complicated by profuse bleeding. *Khirurgiya.* 2007;4: 5 6-7. (in Russian)
13. Liu W, Xu C, Zhong J. The diagnostic value of double-balloon enteroscopy in children with small bowel disease: report of 31 cases. *Can J Gastroenterol.* 2009;23:635–8.
14. Oikawa-Kawamoto M, Sogo T, Yamaguchi T, et al. Safety and utility of capsule endoscopy for infants and young children. *World J. Gastroenterol*. 2013;19:8342–8.
15. Bar-Meir S, Eliakim R, Nadler M, et al. Second capsule endoscopy for patients with severe iron deficiency anemia. *Gastrointest Endosc.* 2004; 60: 711–3.

Поступила 02 марта 2018

Принята в печать 04 февраля 2019

DOI: http://dx.doi.org/10.18821/1560-9510-2019-23-1-31-34
Clinical practice

© СОЛОВЬЕВ А.Е., 2019

Соловьев А.Е.

АНОМАЛИИ ПРЕДСТАТЕЛЬНОЙ ЖЕЛЕЗЫ И СЕМЕННОГО БУГОРКА У ДЕТЕЙ

ФГБОУ ВО РязГМУ Минздрава России, 390026, г. Рязань

***Цель**: изучить эмбриологию, клинику, диагностику и лечение аномалий предстательной железы и семенного бугорка у детей.*
***Материал и методы.** Обследовано 1,5 тыс. детей с патологией мочеполовой системы. У 36 детей обнаружены аномалии предстательной железы и семенного бугорка. В диагностике использованы УЗИ, уретероскопия, КТ, МРТ, а также общеклинические методы диагностики. Представлено описание 2 клинических наблюдений аномалий предстательной железы.*
***Результаты и обсуждение.** Разработана классификация аномалий предстательной железы и семенного бугорка. Выделены 3 вида аномалий: количества, положения, структуры. Врожденный характер процесса, особенности клинических проявлений аномалий предстательной железы и семенного бугорка затрудняют распознавание редких заболеваний мочеполовой системы у детей. Современные методы диагностики и оперативное лечение позволяют получить положительный результат.*

Ключевые слова: *дети,; аномалии; предстательная железа; семенной бугорок.*

Для цитирования: Соловьев А.Е. Аномалии предстательной железы и семенного бугорка у детей. *Детская хирургия.* 2019; 23(1): 31-34. DOI: http://dx.doi.org/10.18821/1560-9510-2019-23-1-31-34

Для корреспонденции: *Соловьев Анатолий Егорович*, доктор мед. наук, профессор, зав кафедрой Рязанского государственного медицинского университета, 390026, г. Рязань. E-mail:beerzombie@rambler.ru

Solovev A.E.

ANOMALIES OF THE PROSTATE GLAND AND SEMINAL TUBERCLE IN CHILDREN

Ryazan State Medical University, Ryazan, 390026, Russian Federation

Aim of the study. To investigate the embryology, clinic, diagnosis, and treatment of prostate anomalies and seminal tubercle in children.
Material and Methods. A total of 1.5 thousand children with pathology of the urogenital system were examined. In 36 children, abnormalities of the prostate gland and seminal tubercle were found. Ultrasound, ureteroscopy, CT, MRI, as well as general clinical diagnostic methods were used in the diagnosis. A description of 2 clinical observations of prostate anomalies is presented.
Results and discussion: A classification of prostate and seminal tubercle anomalies has been developed. 3 types of anomalies were selected according to the number, position, structure. The congenital nature of the process, the clinical features of the prostate anomalies and the seminal tubercle make it difficult to recognize rare diseases of the genitourinary system in children. Modern methods of diagnosis and surgical treatment can get a positive result.

Keywords: *children; anomalies; prostate; seed tubercle.*

For citation: Solovyov A.E. Anomalies of the prostate gland and seminal tubercle in children. *Detskaya Khirurgya (Pediatric Surgery, Russian journal)* 2019; 23(1): 31-34. (In Russ.). DOI: http://dx.doi.org/10.18821/1560-9510-2019-23-1-31-34

For correspondence: *Anatoly E. Soloviev*, MD, Ph.D., DSci., professor, head of the Department of children's surgery of the Ryazan State Medical University, Ryazan, 390034, Russian Federation. E-mail: beerzombie@rambler.ru

Conflict of interest. The authors declare no conflict of interest.
Acknowledgments. The study had no sponsorship.

Received 29 September 2018
Accepted 01 October 2018

Введение

Аномалии внутренних половых органов часто являются патологоанатомической находкой [1–6]. Аномалии предстательной железы – следствие неправильного развития мочеиспускательного канала, из клоаки. Это подтверждается на вскрытии недоношенных детей с недоразвитием нижней половины тела, органов мочевой и половой системы, другими пороками развития [7–12].

Семенной бугорок – анатомическое образование, находящееся на задней стенке простатического отдела мочеиспускательного канала таким образом, что в этом месте просвет последнего принимает серповидную форму. На его поверхности открываются выводные протоки предстательной железы, мужская маточка. Через толщу семенного бугорка проходят семявыбрасывающие протоки. Нарушение процесса эмбриогенеза предстательной железы и семенного бугорка приводят к аномалиям развития.

Цель – изучить клинику, диагностику и лечение аномалий предстательной железы и семенного бугорка.

Материал и методы

За 20 лет мы наблюдали 36 детей в возрасте от 14 до 18 лет с аномалиями развития предстательной железы и семенного бугорка. Все дети поступали с жалобами на нарушение мочеиспускания, задержку мочи, боли внизу живота.

Обследованы 1,5 тыс. детей с патологией мочеполовых органов в детских стационарах и поликлиниках г. Рязани и г. Запорожья. У 19 детей обнаружены аномалии предстательной железы, у 17 – аномалии семенного бугорка. Для диагностики использованы анамнез, осмотр, катетеризация мочевого пузыря, УЗИ, уретероскопия и рентгенологические методы диагностики.

Результаты и обсуждение

Среди 19 детей с аномалиями предстательной железы у 5 диагностированы ретенционные кисты предстательной железы, у 4 дермоидные кисты простаты, у 10 гипоплазия одной из долек предстательной железы в сочетании гипоплазии яичка на той же стороне. У 17 детей диагностирована гипертрофия семенного бугорка.

В настоящее время общепринятой классификации аномалии предстательной железы и семенного бугорка нет [4, 10, 13, 14]. По аналогии с классификацией почек, а также на основании клинических наблюдений мы предлагаем собственную классификацию аномалий развития предстательной железы и семенного бугорка [9].

В таблице приведена классификация аномалий предстательной железы и семенного бугорка. Как видно из таблицы выделены 3 вида аномалий: количества, положения, структуры.

К аномалиям количества предстательной железы относят агенезию (аплазия), врожденную атрофию, удвоение и добавочную предстательную железу. Удвоенную и добавочную предстательную железу можно диагностировать при жизни. Агенезию и врожденную атрофию предстательной железы обнаруживают на вскрытии у недоношенных детей [8–11, 13].

DOI: http://dx.doi.org/10.18821/1560-9510-2019-23-1-31-34
Клиническая практика

Классификация аномалий предстательной железы и семенного бугорка у детей

Вид аномалии	Аномалии предстательной железы	Аномалии семенного бугорка
Аномалии количества	Агенезия (аплазия)	Агенезия
	Врожденная атрофия	Удвоение
	Добавочная	
	Удвоение	
Аномалии положения (эктопии)	Шеечная	Расположение семенного бугорка на боковых отделах мочеиспускательного канала
	Канальная	
	Пенальная	
	Межпузырная	
Аномалии структуры	Гипоплазия простаты	Гипоплазия (нарушения инволюции мюллеровых протоков)
	Ретенционные кисты выводных протоков простаты	Гипертрофия (гиперплазия простатической маточки)
	Дермоидные кисты	

Рис. 3. УЗИ, гипертрофированный семенной бугорок.

Аномалии положения (эктопии) предстательной железы встречаются редко, как и аномалии количества. Отдельные части предстательной железы могут локализоваться в шейке мочевого пузыря, в различных отделах мочеиспускательного канала и полового члена, между семенными пузырьками. По мнению Luschka (1978), аномалии положения (эктопии) предстательной железы диагностируются трудно и клинического значения не имеют.

К аномалиям структуры предстательной железы относят гипоплазию простаты, нарушения инволюции мюллеровых протоков, врожденные атрезии выводных протоков предстательной железы с образованием ретенционных кист, дермоидные кисты. Ретенционные кисты находятся на задней поверхности простатического отдела уретры, что является причиной обструкции уретры. Дермоидные кисты предстательной железы могут нагнаиваться (рис. 1).

Гипертрофия семенного бугорка (холмика) – это врожденный порок развития мочеполовой системы, при котором отмечается гиперплазия всех элементов семенного бугорка. В свою очередь, семенной холмик – это анатомическое образование, расположенное на задней части уретры, которое имеет вид бугорка. Фактически данный орган является рудиментом матки у мужчины, поэтому в литературе он именуется мужской маточкой (рис. 2, см. на 3-й стр. обложки, рис. 3).

Семенной бугорок может перекрывать просвет мочеиспускательного канала и выступать в полость мочевого пузыря. Симптомы непроходимости мочеиспускательного канала могут появиться в любом возрасте, не обязательно сразу после рождения. На ранних стадиях ребенка беспокоит всего лишь незначительный дискомфорт во время мочеиспускания, а также изменение характера струи. Поначалу она становится вялой, далее моча начинает выделятся каплями, после чего развивается состояние общей обструкции.

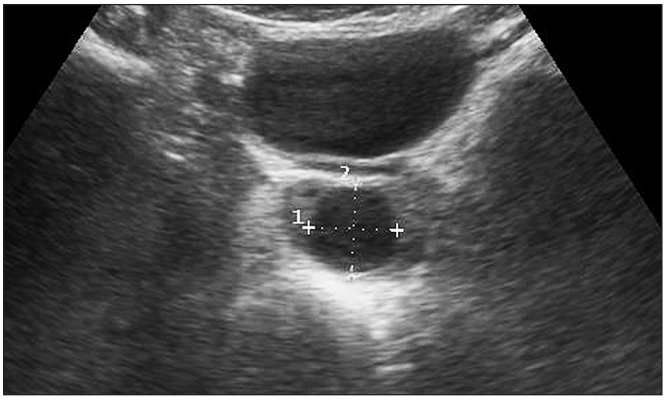

Рис. 1. УЗИ – киста предстательной железы.

Этапом развития заболевания является пузырно-мочеточниковый рефлюкс. Из-за повышения давления в мочевом пузыре и перекрытии физиологического пути оттока моча начинает подниматься выше по мочевым путям в мочеточники и далее в почки. Кроме болей в поясничной области детей беспокоит слабость, недомогание, повышение температуры, бледность кожных покровов. Гипертрофия семенного бугорка имеет тенденцию к постоянному и достаточно быстрому прогрессированию, поэтому всем детям, у которых отмечается подобная клиническая картина необходимо немедленно обратится за помощью к урологу.

Диагностика аномалий предстательной железы и семенного бугорка у детей трудна и связана с особенностью расположения, стертой клинической картиной, редкостью заболевания. Аномалии предстательной железы и семенного бугорка могут приобретать злокачественное течение. На фоне обструкции возникает восходящая инфекция мочевых путей. Ребенок может погибнуть от прогрессирующей почечной недостаточности и уросепсиса.

Из 36 болных с аномалиями развития предстательной железы и семенного бугорка в ургентном порядке поступили 19. Дети были беспокойны, у всех на уровне пупка пальпировался мочевой пузырь. Катетеризация мочевого пузыря определила препятствие в задней уретре. Металлическим катетером удалось преодолеть препятствие. При аномалиях предстательной железы и семенного бугорка присоединяются колликулит, простатит, уретрит, везикулит. Основой диагностики является урологическое обследование, включая ректальное УЗИ и уретроскопию. Семенной бугорок при гипертрофии также как и ретенционные кисты выводных протоков предстательной железы занимали весь или почти весь просвет мочеиспускательного канала. Уретрография выявляла дефект задней уретры (рис.4).

Операция произведена у 19 детей: резекция семенного бугорка – у 12, резекция ретенционных кист – у 5, вскрытие и дренирование нагноившейся кисты предстательной железы – у 2.

Приводим 2 наблюдения аномалий предстательной железы у детей.

Наблюдение 1.

Ребенок К., 16 лет, поступил в клинику детской хирургии 06.10.2017 г. с жалобами на боль внизу живота, затрудненное мочеиспускание.

Из анамнеза известно, что в течение последнего года отмечает задержку мочеиспускания, чувство не полного опорожнения мочевого пузыря. Состояние при поступлении удовлетворительное. Со стороны органов грудной и брюшной полости патологий нет. Артериальное давление 110/60 мм. рт. ст. Почки не пальпируются. Половой член обычных размеров, оба яичка в мошонке. Мочится с натуживанием, струя мочи слабая, с перерывом.

На экскреторных урограммах функция обеих почек хорошая, изменений со стороны чашечно-лоханочной системы нет.

DOI: http://dx.doi.org/10.18821/1560-9510-2019-23-1-31-34

Рис. 4. Уретрограмма, препятствие в области семенного бугорка.

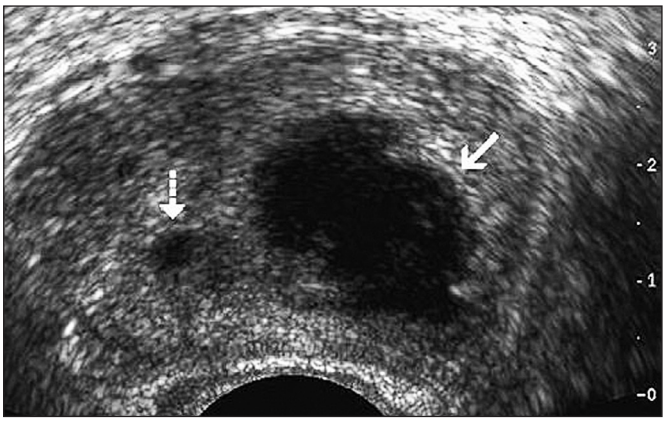

Рис. 6. УЗИ дермоидная киста предстательной железы.

Per rectum: предстательная железа 2,5 × 2,5 см, мягкая, безболезненная.

При катетеризации мочевого пузыря резиновый катетер встречает препятствие в простатическом отделе мочеиспускательного канала. Катетеризация металлическим катетером: препятствие легко преодолевается, выведено около 250 мл остаточной мочи.

10.10.2017 г. уретроскопия: в простатическом отделе уретры в области семенного бугорка обнаружено множество мелких кистозных образований, перекрывающих просвет уретры (рис. 5, см. на 3-й стр. обложки).

Диагноз: ретенционные кисты выводных протоков предстательной железы.

12.10.2017 г. произведена резекция ретенционных кист. В мочевой пузырь поставлен катетер, который удален на 3-й день. Свободный акт мочеиспускания восстановился.

Осмотрен в мае 2018 г.: желоб нет, мочеиспускание свободно, струя мочи хорошая.

Наблюдение 2

Ребенок А., 15 лет, направлен в клинику детской хирургии г. Запорожья 09.09.2002 г. с жалобами на боли внизу живота, высокую температуру, боли при акте дефекации. Из анамнеза известно, что болеет 10 дней.

При поступлении состояние средней тяжести, температура тела 38,5°, в крови лейкоцитоз с палочкоядерным сдвигом. Со стороны органов грудной и брюшной полости патологии нет. При ректальном исследовании в области простаты слева определяется резко болезненное опухолевидное образование с четкими границами, размерами 1,5 × 1,5 см.

10.09.2002 г. на УЗИ в области предстательной железы слева определяется жидкостное образование 2 × 1,5 см. Заключение: киста левой доли предстательной железы (рис. 6).

Диагноз: нагноившаяся дермоидная киста левой доли предстательной железы.

14.09.2002 г. операция: вскрытие и дренирование нагноившейся кисты левой доли предстательной железы. Доступ – ректальный. Под наркозом произведена пункция кисты – получен гной. По игле произведено вскрытие кисты: выделилось 6 мл густого гноя. Вход в полость кисты тупо расширен, полость промыта раствором фурацилина, дренирована хлорвиниловой трубкой и тампоном с гипертоническим раствором. На 4-е сутки трубка удалена. В полость кисты поставлен тампон с мазью Вишневского, который менялся каждые 3 дня. Полость закрылась в течение 2,5 нед.

Осмотрен через 10 лет. Жалоб и рецидива заболевания нет, со стороны органов грудной и брюшной полости патологии нет. Анализы крови и мочи в норме. Мочится свободно, наружные половые органы развиты соответственно возрасту.

Per rectum: предстательная железа 2,5 × 2 см. В левой доле определяется рубец. Левая доля предстательной железы вдвое меньше по сравнению с правой.

Диагноз: гипоплазия левой доли предстательной железы, состояние после операции – вскрытие и дренирование нагноившейся кисты левой доли простаты.

Заключение

В детском возрасте больные обращаются к врачу при аномалиях предстательной железы и семенного бугорка с жалобами на нарушения мочеиспускания, боли внизу живота. Диагностика аномалий предстательной железы и семенного бугорка у детей трудна и требует большого упорства от врача-уролога. Взрослые с аномалиями предстательной железы и семенного бугорка обращаются с жалобами на эректильную дисфункцию, нарушение мочеиспускания, бесплодие. Врожденная недоразвитая предстательная железа не продуцирует секрета, что влечет за собой резкое уменьшение извергаемого при эякуляции семени. Прогноз при аномалиях предстательной железы неблагоприятный. Дети и взрослые могут иметь евнухоидный вид.

Выводы

1. Аномалии предстательной железы и семенного бугорка встречаются в 3 видах: количества, положения, структуры.
2. Клинические примеры иллюстрируют успешное лечение редких аномалий развития предстательной железы.
3. Современные методы диагностики (УЗИ, уретроскопия, КТ, МРТ) позволяют выявить редкие аномалии развития предстательной железы и семенного бугорка у детей.

Конфликт интересов. Авторы заявляют об отсутствии конфликта интересов.

Финансирование. Исследование не имело спонсорской поддержки.

ЛИТЕРАТУРА

1. Al-Saeed O., Sheikh M., Kehinde E.O.Semint vesicle masses detected incidentally during transrectalsonographic examination of the prostate. *Y. Clin. Ultrasound*. 2003; 31 (4): 201-6.
2. Haddock P., Wagner J.R. Seminal vesicle cyst with ipsilateral renal agenesis and ectopic ureter (Zinner syndrome). *Urology.* 2015;85(5): e41-2.
3. Jarzemski P., Listopadzki S., Kovalski M. Laparoscopic removal of a congenital seminal vesicle cyst in Zinner's syndrome. *JSLS*. 2014; 18(2):367-71.
4. Пугачев А.Г. *Детская урология: руководство для врачей*. М.: ГЭОТАР-Медиа, 2009.
5. Лызюка Г.И. *Тератология человека.* М: Медицина, 1991.
6. Куликов Е.П., Рязанцев М.Е., Зубарева Т.П. Динамика заболеваемости и смертности от злокачественных новообразований в Рязанской области в 2004-2014 гг. *Рос. медико-биол. вестн. им. акад. И.П. Павлова*. 2015; 4: 109-15.
7. Harbo F.C., Larsen L.B.Seminalvesiclecystwithipsilateral renal agenesis. *UgeskrLaeger.* 2015; 177(2A): 104-5.
8. Комяков Б.К., Дорофеев С.Я., Родыгин Л.М. Киста семенного пузырька. *Урология*. 2006; 1: 68-70.
9. Naval-Baudin P., Carreño Garcia E., Sanchez Marguez A., Valcársel José J., Romero N.M.Multicystic seminal vesicle with ipsilateral renal agenesis: two cases of Zinner syndrome. *Scand J. Uril.* 2017; 51(1): 81-4.
10. Пытель А.Я. *Руководство по клинической урологии*. М.: 1970.
11. Райгородская Н.Ю. Половое развитие мальчиков с гипоспадией. *Урология.* 2013; 2: 88-92
12. Тиктинский О.Л. *Руководство по андрологии.* Л. Медицина: 1990.
13. Маматкулов Б.М., Авезова Г.С. Врожденные аномалии как причины детской инвалидности. *Наука молодых.* 2015; 2: 110-5.
14. Валькович Э.П. *Общая медицинская эмбриология.* СПб: 2003.

DOI: http://dx.doi.org/10.18821/1560-9510-2019-23-1-31-34
Клиническая практика

REFERENCES

1. Al-Saeed O., Sheikh M., Kehinde E.O.Semint vesicle masses detected incidentally during transrectalsonographic examination of the prostate. *Y. Clin. Ultrasound*. 2003; 31 (4): 201-6.
2. Haddock P., Wagner J.R. Seminal vesicle cyst with ipsilateral renal agenesis and ectopic ureter (Zinner syndrome). *Urology*. 2015; 85(5): e41-2.
3. Jarzemski P., Listopadzki S., Kovalski M. Laparoscopic removal of a congenital seminal vesicle cyst in Zinner's syndrome. *JSLS.* 2014; 18(2): 367-71.
4. Pugachev A.G. *Children's urology: a guide for physicians [Detskaya urologiya: rukovodstvo dlya vrachey]*. Moscow: GEOTAR-Media, 2009. (in Russian)
5. Lazuka G.I. *Human Teratology [Tratologiya cheloveka]*. Moscow: Medicine; 1991.
6. Kulikov E.P. Ryazantsev, M.E., Zubareva, T.P. Dynamics of morbidity and mortality from malignant neoplasms in the Ryazan region, 2004–2014. *Rus. mediko-biol. vestn. named after Acad. I.P. Pavlov.* 2015; 4: 109-15. (in Russian)
7. Harbo F.C., Larsen L.B. Seminalvesiclecystwithipsilateral renal agenesis. *UgeskrLaeger*. 2015; 177(2A): 104-5.
8. Komyakov B.K., Dorofeev, S.J., Rodygin L.M. Cyst of the seminal vesicle. *Urology.* 2006; 1: 68-70.
9. Naval-Baudin P., Carreño Garcia E., Sanchez Marguez A., Valcársel José J., Romero N.M.Multicystic seminal vesicle with ipsilateral renal agenesis: two cases of Zinner syndrome. *Scand J. Uril*. 2017; 51(1): 81-4.
10. Pytel A.J. *Manual of clinical urology [Rukovodstvo po klinicheskoy urologii]*. Moscow: 1970. (in Russian)
11. Raigorodskaya N.Ju. Sexual development of boys with hypospadias. *Urologiya*. 2013, 2: 88-92. (in Russian).
12. Tiktinsky O.L. *Guide to andrology [Rukovodstvo po andrologii]*. Leningrad: Medicina, 1990. (in Russian)
13. Mamatkulov B.M., Avezova G.S. Inborn anomalies as causes of childhood disability. *Nauka molodykh.* 2015; 2: 110-5.
14. Walkowicz P.E. *General medical embryology [Obshchaya meditsinskaya embriologiya]*. Sankt Petersburg, 2003.

Поступила 22 июня 2018
Принята в печать 01 октября 2018

DOI: http://dx.doi.org/10.18821/1560-9510-2019-23-1-35-37
Clinical practice

© КОЛЛЕКТИВ АВТОРОВ, 2019

Раянов Н.В., Раянов Р.Н., Низаев Н.Р.

АНАЛИЗ СТРУКТУРЫ АБДОМИНАЛЬНОГО БОЛЕВОГО СИНДРОМА У ДЕТЕЙ В УСЛОВИЯХ ЦЕНТРАЛЬНОЙ РЕСПУБЛИКАНСКОЙ БОЛЬНИЦЫ

Нефтекамская городская больница Республики Башкортстан, 452989, г. Нефтекамск

Абдоминальная боль – серьезная проблема хирургии детского возраста. Боли в животе – одна из наиболее частых жалоб, с которой обращаются дети и их родители к врачам различных специальностей: педиатру, гастроэнтерологу, инфекционисту, детскому хирургу, работникам скорой медицинской помощи [1,2]. Боль в животе является симптомом множества заболеваний органов брюшной полости. Она может быть функционального характера, не представляющего угрозы для жизни ребенка и не требующего хирургического вмешательства, и боль, связаннная с острой патологией органов брюшной полости (острый аппендицит, инвагинация кишечника, дивертикулит, кишечная непроходимость, острый калькулезный холецистит, травмы брюшной полости и т.д), что требуют экстреннной операции [1,3].

Ключевые слова: *боль в животе; ведущий клинический синдром.*

Для цитирования: Раянов Н.В., Раянов Р.Н., Низаев Н.Р. Анализ структуры абдоминального болевого синдрома у детей в условиях Центральной республиканской больницы. *Детская хирургия*. 23 (1): 35-37. DOI: http://dx.doi.org/10.18821/1560-9510-2019-23-1-35-37

Для корреспонденции: *Раянов Наил Вакилович*, канд. мед. наук, врач-детский хирург ХМАО-Югра АУ «Советская районная больница», 452989, г. Нефтекамск, Башкортостан. E-mail: rayanov56@mail.ru

Rayanov N.V., Rayanov R.N., Nizaev N.R.

ANALISIS OF THE STTUCTURE OF ABDOMINAL PAIN SINDROME IN CHILDREN IN CONDITIONS OF THE CENTRAL REPUBLICAN HOSPITAL

Neftekamsk Municipal Hospital, Neftekamsk, 452989, Russian Federation

Abdominal pain is a serious problem in pediatric surgery. Abdominal pain is one of the most frequent complaints addressed by children and their parents to doctors of various specialties: pediatrician, gastroenterologist, infectious diseases specialist, pediatric surgeon, ambulance workers. Abdominal pain is a symptom of many diseases of organs of abdominal cavity. It may be of a functional nature, which does not pose a threat to the life of the child and does not require surgical intervention, and pain associated with acute pathology of the abdominal organs (acute appendicitis, invagination of the intestine, diverticulitis, intestinal obstruction, acute calculous cholecystitis, injuries of the abdominal cavity and so on. e) requiring an emergency operation.

Keywords: *abdominal pain; leading clinical syndrome.*

For citation: Rayanov N.V., Rayanov R.N., Nizaev N.R. Analisis of the sttucture of abdominal pain sindrome in children in conditions of the Central Republican Hospital. *Detskaya Khirurgya (Pediatric Surgery, Russian journal)* 2019; 23(1): 35-37. (In Russ.). DOI: http://dx.doi.org/10.18821/1560-9510-2019-23-1-35-37

For correspondence: *Nail V. Rayanov*, MD, Ph.D., Pediatric Surgeon of the Yugra Soviet Regional Hospital, Neftekamsk, 452989, Russian federation. E-mail: rayanov56@mail.ru

Conflict of interest. The authors declare no conflict of interest.
Acknowledgments. The study had no sponsorship.

Received 29 September 2018
Accepted 01 October 2018

Введение

В силу своих професссинальных обязаннностей, диагностикой и лечением абдоминальной боли у детей в центральной районной и городских больницах занимаются врачи различных специальностей, прежде всего врачи-педиатры, общие и детские хирурги, врачи-инфекционисты, фельдшера и врачи скорой медицинской помощи [1].

Многие патологии детского возраста, проявляющиеся болями в животе, требуют проведения непростого дифференциального диагноза на различных этапах оказания медицинской помощи.

Чаще всего причиной абдоминальной боли в животе у детей раннего возраста является функциональные нарушения желудочно-кишечного тракта, когда имеются клинические симптомы (беспокойство, плач ребенка, отказ от еды, жидкий стул), но отсутствуют органические изменения (воспалительный процесс в брюшной полости, инфекция, аномалии развития) [4, 5]. По данным различных авторов, функциональные нарушения ЖКТ встречаются у 65–75% детей, в зависимости от возраста [1, 2]. При оказании медицинской помощи детям с абдоминальным болевым синдромом должен соблюдаться принцип двухэтапности (догоспитальной и госпитальной).

На первом догоспитальном этапе врачами и фельдшерами скорой медицинской помощи и педиатрами в диагностике острых хирургических заболеваний брюшной полости (ОХЗОБП) чаще всего используется синдромальный принцип диагностики: выявление ведущего клинического синдрома острой хирургической патологии и транспортировка больного в хирургический стационар. В хирургическом стационаре именно детский хирург является конечной инстанцией в сложном лечебно-диагностическом процессе определения причины абдоминальной боли у детей.

Цель исследования – выявить частоту клинических проявлений абдоминальной боли у детей патологии органов брюшной полости, требующих оперативного вмешательства, дифференцировать абдоминальную боль у детей на различных этапах оказания медицинской помощи различных возрастных групп и определить признаки острой хирургической.

Материал и методы

В 2014–2016 гг. в приемное отделение Нефтекамской городской больницы республики Башкортстан с болями в животе работниками скорой помощи были доставлены, обратились самостоятельно с родителями или были направлены врачами-педиатрами к хирургу 2500 детей разного возраста для исключения острой хирургической патологии органов брюшной полости (табл. 1).

Таблица 1

Количество детей, поступивших с болями в животе, за 2014–2016 гг.

Показатель	Год			Всего
	2014	2015	2016	
Количество детей	800	840	860	2500

DOI: http://dx.doi.org/10.18821/1560-9510-2019-23-1-35-37
Клиническая практика

Таблица 2

Возрастной состав детей

Возраст детей, годы	Количество детей	
	абс.	%
0–3	1510	60,4
3–7	480	192
7–10	300	12
10–17	210	84
Всего...	2500	100

Количество поступающих в приемное отделение детей с болями в животе за последние два года увеличилось (см. табл. 1).

Детей до 3 лет поступило 1510 (60,4%), от 3 до 7 лет – 480 (19,2%), от 7 до 10 лет – 300 (12%), от 10 до 17 лет – 210 (8,4%) детей (табл. 2).

Результаты и обсуждение

После осмотра детским хирургом в приемном отделении из 2500 детей острая хирургическая патология брюшной полости исключена у 1528 (61%) детей и они направлены к другим специалистам для установления причин боли в животе, т.е. им оперативное вмешательство не требовалось.

Из всех доставляемых в хирургическое отделение с болями в животе с подозрением на острую хирургическую патологию органов брюшной полости были госпитализированы 972 (39%) ребёнка.

Общее беспокойство и плач ребенка наблюдались у детей до 3 лет – 1510 (61,4%). С возрастом этот симптомокомплекс уменьшается; от 3 до 7 лет составляет 200 (41,7%), а у детей старшего возраста этот симптомокомплекс не отмечался (табл. 3).

Рвота многократная, часто съеденной пищей, наблюдалась у большинства детей младшего возраста и составила 1000 (66%) случаев, рвота у детей от 3 до 7 лет отмечалась в 255 (53%) случаях.

Тошнота и однократная рвота наблюдалась у детей старшего возраста :от 7 до 10 лет– у 175 (58%), от 10 до 17 лет – у 180 (86%) детей.

Повышение температуры чаще всего отмечалось у детей младшего возраста: до 3 лет – у 935 (62%), от 3 до 7 лет – у 210 (44%). Нарушение стула: жидкий стул наблюдался у 1335 (88%) детей первых 3 лет жизни, от 3 до 7 лет – у 315 (66%) детей. Задержка стула у детей младшего возраста, по нашим данным, наблюдалась реже, а у детей более старшего возраста (10–17 лет) – у 130 (62%) .

Из всех госпитализированных детей 972 (за исследуемый период с 2014 по 2016 г.) в хирургическом отделении были прооперированы всего 319 (32%) детей; с различными травмами брюшной полости; разрывом селезенки и печени (3), поздней спаечной кишечной непроходимостью (4), кишечной непроходимостью , обусловленной диветрикулом Меккеля (2), острым диветикулитом (1), ущемленной паховой грыжей (7) и острым аппендицитом (302) ребенка. У остальных детей после динамического наблюдения, проведения клинико-лабораторных исследований (общий анализ крови и мочи, УЗИ брюшной полости, ФГДЭС, рентгенография органов грудной клетки и брюшной полости), после консультации врача-педиатра и инфекциониста были диагностированы различные соматические патологии, чаще всего: функциональные расстройства кишечника, острый пиелонефрит, гастродуоденит, дискенезия желчевыводящих путей, хронический запор, ротовирусная инфекция и другие патологии, которым оперативное лечение не требовалось.

Выводы

1. Абдоминальная боль у детей составляет значительную часть вызовов скорой помощи и обращения родителей к врачу. Вместе с тем установлено, что не всякая боль в животе требует хирургического вмешательства, т.к. боли в животе могут быть обусловлены функциональными расстройствами ЖКТ (по нашим наблюдениям у 1528 (61%) детей боли носили функциональный характер). Из всех госпитализированных детей 972 были прооперированы: 319 (32%) детей с различной острой патологией органов брюшной полости.
2. Абдоминальная боль требует от врача, особенно детского хирурга, большой врачебной ответственности, взвешенного подхода к осмотру больного ребенка во избежание диагностических ошибок. Первичная диагностика характера боли в животе у детей, особенно младшей возрастной группы должна основываться на тщательно собранном анамнезе, объективных данных и оценке тяжести состояния больного ребенка.
3. Несмотря на введение новых современных методов обследования (УЗИ брюшной полости, ФГДЭС, лапароскопия), дифференцировать абдоминальную боль у детей в условиях ЦРБ остается сложной задачей, т.к. большинство районных и городских больниц еще не имеют лапароскопическую аппаратуру и обученных специалистов.
4. При неясных болях в животе детей необходимо госпитализировать в хирургическое отделение для дальнейшего динамического наблюдения, используя для этого весь арсенал имеющихся методов исследования и при наличии лапароскопа провести диагностическую лапароскопию.

Таблица 3

Частота клинических проявлений

Симптом	Возраст, годы							
	1–3, *n* = 1510		3–7, *n* = 480		7–10, *n* = 300		10–17, *n* = 210	
	абс.	%	абс.	%	абс.	%	абс.	%
Общее беспокойство и плач ребенка	1510	61,4	200	41,7	–	–	–	–
Отказ от еды и отсутствие аппетита	1035	68,5	175	36,4	200	66,7	110	52,4
Рвота: однократная	510	33,8	225	47	175	58	180	86
многократная съеденой пищей	1000	66,2	255	53	125	42	30	14
Боль в животе: постоянная, пристуобразная	–	–	480	100	300	100	210	100
Вздутие живота	1235	82	175	36	125	42	90	43
Повышение температуры	935	62	210	44	120	40	55	26
Нарушение стула: жидкий стул	1335	88	315	66	180	60	80	38
Задержка стула	175	12	165	34	120	40	130	62

DOI: http://dx.doi.org/10.18821/1560-9510-2019-23-1-35-37
Clinical practice

Конфликт интересов. Авторы заявляют об отсутствии конфликта интересов.

Финансирование. Исследование не имело спонсорской поддержки.

ЛИТЕРАТУРА

1. Баиров Г.А. *Неотложная хирургия детей.* 2-е изд.,перераб. и доп.Л: Медицина:1983.
2. Бельмер С.В., Гасилина Т.В., Хавкин А.И.,Эйберман А.С. *Функциональные нарушения органов пищеварения у детей. Рекомендации и коментарии.* М.: 2005.
3. Григович И.Н. Значение этапности и регламентации при оказании помощи детям с острыми хирургическими заболеваниями. *В кн.: Избранные лекции по детской хирургии*. Петрозаводск: Из-во ПетрГу. 2004: 22-32.
4. Дронов А.Ф. *Эндоскопическая хирургия у детей*. М.; Медицина; 2002.
5. Захарова И.Н.,Сугян Н.Г.,Андрухина Е.Н., Дмитриева Ю.А. Тактика педиатра при младенческих коликах. *РМЖ. Мать и дитя. Педиатрия.* 2004; 1: 33-4.
6. Хавкин А.И., Бердникова Е.К., Жихарева Н.С. Современнные представления о младенческих коликах. *Болезни пищеварительной системы.* 2006; 8: 206 .
7. Хавкин А.И. Кишечные колики у детей раннего возраста. *Участковый педиатр.* 2012; 1: 22-3.

REFERENCES

1. Bairov G.A. *Immediate surgery of children [Neotlozhnaya khirurgiya detey*]. Medicine; 1983.(in Russian)
2. Belmer S.V., Gasilina T.V., Khavkin A.I., Eyberman A.S. *Functional disorders of the digestive system in children. Recommendations and consultants [Funktsional'nye narusheniya organov pishchevareniya u detey, Rekomendatsii I kommentarii]*. Moscow: 2005. (in Russian)
3. Grigovich I.N. Volue of stading and a regulation at assistance to children with sharp surgical diseases. Petrozavodsk: PetrGU; 2004: 22-32.
4. Dronov A.F. *Endoscopic surgery in children [Endoskopicheskaya khirurgiya u detey]*. Moscow: Medicine. 2002. (in Russian)
5. Zakharova IN, Sugyan NG, Andrukhina EN, Dmitrieva Yu.A. tactics of the pediatrician in infantile colic. *RMZH. Mat' I ditya. Pediatriya*. 2004; 1: 33-4. (in Russian)
6. Khavkin AI, Berdnikova EK, Zhikhareva NS modern ideas about infantile colic. *Bolezni pishchevaritel'noy sistemy*. 2006; 8: 206 .(in Russian)
7. Khavkin, AI, Ciliary colic in young children. *Uchastkovyi pediatr*. 2012; 1: 22-3.(in Russian)

Поступила 16 июня 2018

Принята в печать 04 января 2019

DOI: http://dx.doi.org/10.18821/1560-9510-2019-23-1-38-39
Клиническая практика

© КОЛЛЕКТИВ АВТОРОВ, 2019

Баулин А.А.[1], Погожев Л.И.[2], Попов Н.А.[2], Шишканов В.П.[2], Сретенский В.В.[2], Ефременков А.М.[3], Соколов Ю.Ю.[3]

СЛУЧАЙ УСПЕШНОГО ИЗЛЕЧЕНИЯ ПОЛНОГО ПОПЕРЕЧНОГО РАЗРЫВА ПОДЖЕЛУДОЧНОЙ ЖЕЛЕЗЫ У РЕБЁНКА 6 ЛЕТ

[1]Пензенский институт усовершенствования врачей – филиал ФГБОУ ДПО РМАНПО Минздрава России, 440060, г. Пенза;
[2]ГБУЗ «Областная детская клиническая больница им. Н.Ф. Филатова», 440018, г. Пенза;
[3]ФГБОУ ДПО «Российская медицинская академия непрерывного профессионального образования» Минздрава России, 125993, г. Москва

В статье представлен клинический случай травматического полного разрыва поджелудочной железы на уровне перешейка у ребёнка 6 лет. Через 12 ч после травмы выполнена лапароскопия, лапаротомия, установлен разрыв поджелудочной железы на уровне перешейка. Хирургическое лечение заключалось в стентировании главного панкреатического протока катетером с проведением последнего через большой дуоденальный сосок, ушивании паренхимы железы и дренировании сальниковой сумки. В раннем послеоперационном периоде осложнений не отмечено. Стент удалён через 5 нед после операции. Катамнез прослежен около года, осложнений не наблюдалось.

Ключевые слова: *дети; травма; поджелудочная железа; главный панкреатический проток; стент.*

Для цитирования: Баулин А.А., Погожев Л.И., Попов Н.А., Шишканов В.П., Сретенский В.В., Ефременков А.М., Соколов Ю.Ю. Случай успешного излечения полного поперечного разрыва поджелудочной железы у ребёнка 6 лет. *Детская хирургия.* 23(1): 38-39. DOI: http://dx.doi.org/10.18821/1560-9510-2019-23-1-38-39

Для корреспонденции: *Ефременков Артём Михайлович*, кандидат медицинских наук, ассистент кафедры детской хирургии ФГБОУ ДПО «Российская медицинская академия непрерывного профессионального образования» Минздрава России, 125993, г. Москва E-mail: efremart@mail.ru

Baulin A.A.[1], Pogozhev L.I.[2], Popov N.A.[2], Shishkanov V.P.[2], Sretenskii V.V.[2], Efremenkov A.M.[3], Sokolov Yu.Yu.[3]

CASE OF SUCCESSFUL CURE OF PROXIMAL TRANSECTION PANCREATIC INJURY IN A 6 YEARS CHILDREN

[1]Penza Institute for Advanced Training of Physicians, 440060, Penza;
[2]Children's Regional Clinical Hospital, 440018, Penza
[3]Russian Medical Academy of Post-Graduate Education, 125993, Moscow

The article presents a clinical case of a traumatic complete rupture of the pancreas at the level of the isthmus in a 6-year-old child. Twelve hours after the injury, laparoscopy, laparotomy, a pancreas rupture at the level of the isthmus was performed. Surgical treatment consisted in stenting the main pancreatic duct with a catheter, carrying the latter through a large duodenal nipple, sealing the parenchyma of the gland, and draining the gland bag. In the early postoperative period, no complications were noted. The stent is removed 5 weeks after the operation. The catamnesis was followed for about a year, complications were not observed.

Keywords: *children; trauma; pancreas; main pancreatic duct; stent.*

For citation: Baulin A.A., Pogozhev L.I., Popov N.A., Shishkanov V.P., Sretenskii V.V., Efremenkov A.M., Sokolov Yu.Yu. Case of successful cure of proximal transection pancreatic injury in a 6 years children. *Detskaya Khirurgya (Pediatric Surgery, Russian journal)* 2019; 23(1): 38-39. (In Russ.). DOI: http://dx.doi.org/10.18821/1560-9510-2019-23-1-38-39

For correspondence: *Artem M. Efremenkov*, E-mail: efremart@mail.ru

Conflict of interest: The authors declare no conflict of interest.
Acknowledgments. The study had no sponsorship.

Received 06 June 2018
Accepted 01 October 2018

Травма поджелудочной железы (ПЖ) у детей встречается относительно редко. По данным литературы, около 2% поступивших в стационар детей с тупой травмой живота имеют повреждение поджелудочной железы, при этом разрыв главного панкреатического протока встречается лишь в 0,1– 0,4% наблюдений [1–3].

Представляем наше клиническое наблюдение.

Мальчик 6 лет, доставлен в ОДКБ им. Филатова из г. Пенза, с жалобами на интенсивную боль в животе, многократную рвоту. За 12 ч до поступления ударился животом о руль велосипеда. При поступлении общее состояние оценивалось как тяжёлое, ЧДД 24 в мин, ЧСС – 112 в мин. Язык сухой, обложен. Живот ограниченно участвует в акте дыхания, при пальпации болезненный в верхних отделах, симптомы раздражения брюшины отрицательные. В общем анализе крови лейкоцитоз $14{,}0 \times 10^9$, в биохимическом анализе крови обращает на себя внимание повышение амилазы до 289 U/l. При УЗИ брюшной полости при поступлении патологии не выявлено. Ребёнку назначена инфузионная терапия, обезболивающие. За 12 ч состояние ребёнка с отрицательной динамикой: многократная рвота, боль усилилась, симптомы раздражения брюшины положительные в верхних отделах. По данным УЗИ: контур ПЖ в области головки и перешейка нечеткий, в сальниковой сумке и межпетельно определяется свободная жидкость.

DOI: http://dx.doi.org/10.18821/1560-9510-2019-23-1-38-39
Clinical practice

Ребёнку выполнена лапароскопия: в малом тазу и по правому флангу около 200 мл серозно-геморрагического выпота, множественные бляшки стеатонекроза на висцеральной брюшине и сальнике. Выполнена конверсия – верхне-срединная лапаротомия. Интраоперационно после вскрытия сальниковой сумки установлено, что имеется полный поперечный разрыв ПЖ на уровне перешейка. При тщательной ревизии выделены дистальный и проксимальный отрезки главного панкреатического протока. В дистальную часть панкреатического протока заведён сосудистый силиконовый катетер Certofix-mono 220 (18G). Другой конец катетера проведен через проток через головку поджелудочной железы и выведен в просвет двенадцатиперстной кишки. Паренхима железы ушита узловыми швами, сальниковая сумка и полость малого таза дренированы. За связку Трейца заведён зонд для энтерального питания. В послеоперационном периоде ребёнок получал инфузионную, антибактериальную терапию, обезболивающие, антисекреторную терапию (октреотид, H_2-блокаторы), ингибиторы протеолитических ферментов. Через 5 нед после операции при фиброгастродуоденоскопии стент из главного панкреатического протока был удалён. Катамнез прослежен около 1 года. Дальнейшее наблюдение за ребёнком не выявило развития каких-либо осложнений.

Травма ПЖ у детей встречается относительно редко, примерно 2 % от всей тупой абдоминальной травмы [1–5]. Тяжёлая травма ПЖ, сопровождающаяся разрывом главного панкреатического протока у детей встречается очень редко – в 0,12–0,4% от всей абдоминальной травмы [1–3] и , по данным мировой литературы, смертность при таких повреждениях колеблется от 9 до 34 % [4].

Травма ПЖ может быть как изолированной, так и сочетаться с повреждениями других органов брюшной полости и забрюшинного пространства. Причиной изолированного повреждения является точечный удар в эпигастральную область в проекции ПЖ, что чаще бывает при падении и ударе о руль велосипеда или от ремня безопасности автомобиля при экстренном торможении или столкновении. ПЖ прижимается к позвоночному столбу, что приводит к сжатию, размозжению или разрыву железы. Сочетанные повреждения встречаются главным образом при ДТП и падениях с высоты [1, 2].

На сегодняшний день наиболее удобной является градация панкреатической травмы (Американская ассоциация хирургии травмы) на 5 степеней: I – поверхностные разрывы органа; II – более глубокие разрывы ткани железы без повреждения панкреатического протока; III – повреждение железы в области хвоста с разрывом вирсунгового протока; IV – полный поперечный разрыв железы в области тела или перешейка; V – разрыв в области головки с повреждением вирсунгового протока и холедоха [6].

Трудность своевременной диагностики повреждения главного панкреатического протока предопределяет развитие тяжёлых осложнений, таких как посттравматический панкреатит, формирование псевдокист, панкреатических свищей и др. В диагностике травм ПЖ ключевая роль отводится методам лучевой диагностики, таким как УЗИ, СКТ, и МРТ-ХПГ. Для травм ПЖ характерно отсроченное (на 2 сут) появление признаков разрыва паренхимы, поэтому очень важно динамическое наблюдение за пациентом и повторение лучевых методов обследования . До недавнего времени единственным методом для диагностики разрыва главного панкреатического протока являлась ретроградная панкреатохолангиография (РПХГ), которая может иметь массу специфических осложнений и не всегда применима в педиатрической практике [4, 7, 8]. Лабораторная диагностика не всегда специфична, так как повышение сывороточных амилазы и липазы может наблюдаться не только при травмах ПЖ, но и при других висцеральных повреждениях, а также черепно-мозговой травме, интоксикации, обезвоживания и других состояниях [4]. В связи с возможным истечением панкреатического секрета в область сальниковой сумки данные биохимические показатели могут оставаться на прежнем уровне, или наоборот, снижаться в первые сутки после травмы [1, 3, 7].

Повреждения ПЖ I и II степени с успехом лечатся консервативно. Тактика ведения пациентов с тяжёлой панкреатической травмой в педиатрической практике остаётся дискутабельной и различается в разных клиниках. В последние десятилетия наметилась тенденция к консервативному лечению висцеральных повреждений (травмы селезёнки, печени, почек), это же можно сказать и о повреждениях ПЖ [1, 2, 9]. Так, некоторые авторы при повреждениях ПЖ III и IV степени предпочитают проводить консервативную терапию и ограничиваются лишь дренированием сальниковой сумки. Радикальные операции выполняют только при отсутствии клинического улучшения [1, 10, 11]. Некоторые авторы, наоборот, предпочитают оперативное лечение в раннем посттравматическом периоде, аргументируя это более коротким сроком госпитализации, ранним началом энтерального кормления и активизации больного. Объём оперативных вмешательств определяется уровнем поражения железы: дистальная резекция ПЖ, центральная и дистальная панкреатико-еюностомия на петле по Ру и панкреато-дуоденальная резекция при тяжёлых повреждениях на уровне головки поджелудочной железы [4, 7, 9].

При повреждении главного панкреатического протока у взрослых описано применение стентирования как при открытой хирургии, так и с применением внутрипросветной эндоскопии. Подобные методики позволяют в большинстве случаев избежать обширных хирургических вмешательств [8, 12]. В доступной литературе мы не встретили описания подобной методики в педиатрической практике.

Таким образом, детские хирурги зачастую сталкиваются со значительными трудностями диагностики и лечения повреждений поджелудочной железы. Только наличие современных методов лучевой диагностики с высокой разрешающей способностью позволяет диагностировать травму главного панкреатического протока. В связи с отсутствием возможности проведения МРТ ХПГ в некоторых стационарах , диагноз, зачастую определяется интраоперационно. Представленное клиническое наблюдение демонстрирует успешное применение стентирования главного панкреатического протока ПЖ при полном её разрыве как один из возможных вариантов хирургического лечения.

Конфликт интересов. Авторы заявляют об отсутствии конфликта интересов.

Финансирование. Исследование не имело спонсорской поддержки.

ЛИТЕРАТУРА (п.п. 1, 3–7, 9–12 см. в REFERENCES)

2. Машков А.Е., Сигачев А.В., Щербина В.И., Наливкин А.Е., Пыхтеев Д.А., Филюшкин Ю.Н. Тактика хирургического лечения посттравматического панкреатита у детей. *Детская хирургия.* 2016; 20(1): 12-7.
8. Степан Е.В., Рогаль М.Л., Озова З.М., Иванов П.А. Наружные панкреатические свищи – диагностика и лечение. *Вестник хирургической гастроэнтерологии.* 2017;1: 3-9.

REFERENCES

1. Stringer M.D. Pancreatic trauma in children. *British Journal of Surgery*. 2005; 92: 467–70.
2. Mashkov A.E., Sigachev A.V., Shcherbina V.I., Nalivkin A.E., Pykhteev D.A., Filyushkin Yu.N. Tactics of surgical treatment of posttraumatic pancreatitis in children. *Detskaya khirurgiya*. 2016; 20(1) 12-7. (in Russian)
3. Jacombs A.S.,Wines M., Holland A.J., Ross F.I., Shun A., Cass D.T. Pancreatic trauma in children. *J. Pediatr Surg*. 2004; 39: 96–9.
4. Debi U., Kaur R., Prasad K. K., Sinha S. K., Sinha A., Singh K. Pancreatic trauma: A concise review. *World J. Gastroenterol*. 2013; 19(47): 9003-11.
5. Ghasoup A., Sadieh O., Mansor A., Alani Q., Sawaqed J. Management of Pancreatic Injuries with Blunt Abdominal Trauma in Children, Case Series. *J. Trauma Treat*. 2013; 2: 160-4.
6. Moore E.E., Cogbill T.H., Malangoni M.A. et al. Organ injury scaling, II: Pancreas, duodenum, small bowel, colon, and rectum. *J. Trauma.* 1990; 30: 1427–9.
7. Iacono C., Zicari M., Conci S., Valdegamberi A. Angelis M., Pedrazzani C., Ruzzenente A., Guglielmi A. Management of pancreatic trauma: *A pancreatic surgeon's point of view.* 2016; 16(3): 302-8.
8. Stepan E.V., Rogal' M.L., Ozova Z.M., Ivanov P.A. External pancreatic fistula - diagnosis and treatment. *Vestnik khirurgicheskoy gastroenterologii*. 2017;1: 3-9. (in Russian)
9. Paul M. D., Mooney D. P. The management of pancreatic injuries in children: operate or observe. *Journal of Pediatric Surgery*. 2011; 46: 1140–3.
10. Englum B. R., Gulack B. C., Rice H. E., Scarborough J. E., Adibe O. O. Management of blunt pancreatic trauma in children: Review of the National Trauma Data Bank. *J. Pediatr Surg*. 2016; 51(9): 1526–31.
11. Alladi A., Venkatachalapathy T.S. Pancreatic Injury in Children: Role of Nonoperative Management. *Pancreat Disorders*. 2012; 2 (4): 108-10.
12. Ito et al.: Endoscopic management of pancreatic duct injury by endoscopic stent placement: a case report and literature review. *World Journal of Emergency Surgery* .2012 7:21.

Поступила 06 июня 2018
Принята в печать 01 октября 2018

DOI: http://dx.doi.org/10.18821/1560-9510-2019-23-1-40-43
Клиническая практика

© КОЛЛЕКТИВ АВТОРОВ, 2018

Султонов Ш.Р., Абдуллоев М.Ф., Расулов С.С., Ахмедов Р.Ш., Курбанов Д.М., Гуриев Х.Д.

СОВЕРШЕНСТВОВАНИЕ МЕТОДОВ ДИАГНОСТИКИ И ЛЕЧЕНИЯ ОСТРЫХ ЗАБОЛЕВАНИЙ ОРГАНОВ БРЮШНОЙ ПОЛОСТИ У ДЕТЕЙ

Таджикский государственный медицинский университет им. Абу Али ибн Сина, 734003, г. Душанбе, Республика Таджикистан

Представлены результаты лечебно-диагностической лапароскопии у 317 детей с различными патологиями органов брюшной полости в возрасте от 2 до 15 лет. Среди больных детей у 163 был острый аппендицит и его осложнения, у 68 девочек – острые патологии органов малого таза, у 39 – острая спаечная непроходимость кишечника, у 14 – инвагинация кишечника, у 11 – патология дивертикула Меккеля, у 5 – острый холецистит, у 5 – кистозное удвоение кишечника, у 6 – опухоль брыжейки кишечника. При лечебно-диагностической лапароскопии в 4 случаях также выявлен острый мезаденит, и в 2 случаях диагностирован уролитиаз. При лечебно-диагностической лапароскопии переход на конверсию отмечен в 19 (5,9%) случаях. В 298 (94,1%) случаях лечебно-диагностическая лапароскопия оказалась эффективной, и у этих больных отмечены положительные результаты.

Ключевые слова: *лапароскопия; острые патологии органов брюшной полости у детей.*

Для цитирования: Султонов Ш.Р., Абдуллоев М.Ф., Расулов С.С., Ахмедов Р.Ш., Курбанов Д.М., Гуриев Х.Д. Совершенствование методов диагностики и лечения острых заболеваний органов брюшной полости у детей. *Детская хирургия.* 2019; 23(1): 40-43. DOI: http://dx.doi.org/10.18821/1560-9510-2019-23-1-40-43

Для корреспонденции: Султонов Шерали Рахмонович, д.-р мед. наук, зав. кафедрой детской хирургии Таджикского государственного медицинского университета, Душанбе 734003. E-mail: _sherali_1969@mail.ru

Sultonov Sh.R., Abdulloev M.F., Rasulov S.S., Akhmedov R.Sh., Kurbanov D.M., Guriev Kh.D.

IMPROVEMENT OF METHODS OF DIAGNOSTICS AND TREATMENT OF ACUTE DISEASES OF ORGANS OF ABDOMINAL CAVITY IN CHILDREN

Avicenna State Medical University, Dushanbe, 734003, Republic of Tajikistan

There are presented results of therapeutic-diagnostic laparoscopy in 317 children with various pathologies of the abdominal cavity organs, aged from 2 to 15 years. Among patients there were 163 children with acute appendicitis and its complications, 68 girls with acute pathologies of pelvic organs, 39 cases with the acute adhesive intestinal obstruction, 14 – with intussusception, 11 patients with pathology of Meckel diverticulum, 5 - with acute cholecystitis, 5 - with cystic doubling intestine - and 6 – with intestinal mesentery tumor. Diagnostic laparoscopy also revealed acute mesadenitis in 4 cases, and urolithiasis was diagnosed in 2 cases. In the treatment and diagnostic laparoscopy, the switch to the conversion was noted in 19 (5.9%) cases. In 298 (94.1%) cases, the treatment and diagnostic laparoscopy was effective and in these patients positive results were noted

Keywords: *laparoscopy; acute pathology of the abdominal cavity in children.*

For citation: Sultonov Sh.R., Abdulloev M.F., Rasulov S.S., Akhmedov R.Sh., Kurbanov D.M., Guriev Kh.D. Improvement of methods of diagnostics and treatment of acute diseases of organs of abdominal cavity in children. *Detskaya Khirurgya (Pediatric Surgery, Russian journal)* 2019; 23(1): 40-43. (In Russ.). DOI: http://dx.doi.org/10.18821/1560-9510-2019-23-1-40-43

For correspondence: *Sherali R. Sultonov*, MD, PhD, DSci., Head of the Department of Pediatric Surgery of the Avicenna State Medical University, Dushanbe, 734003, Republic of Tajikistan. E-mail: sherali_1969@mail.ru

Conflict of interest: The authors declare no conflict of interest.
Acknowledgment: The study had no sponsorship.

Received: 25 December 2017
Accepted: 22 January 2018

Своевременная диагностика и лечение острых хирургических заболеваний органов брюшной полости у детей остаётся актуальной проблемой детской хирургии. При целенаправленном применении современных технологий (УЗИ и лапароскопия) можно избежать большинства диагностических ошибок [1–5]. В период активного внедрения эндохирургии в клиническую практику возникает необходимость в обсуждении проблемы осложнений, присущих этой технологии, выявлении их истинной частоты и причин, разработке мер их профилактики и устранения. Дать объективную и всестороннюю оценку позволяет только достаточный опыт специалиста в эндовидеохирургии [6–11]. Однако с приобретением навыков и опыта, как сказал один из основоположников детской эндохирургии наш учитель В.И. Котлобовский (2007): «Все сложное сложно до тех пор, пока не становится простым». Поэтому нам хотелось бы поделиться опытом применения лечебно-диагностической лапароскопии в диагностике и лечении острых заболеваний органов брюшной полости у детей.

Материал и методы

В клинике детской хирургии Таджикского государственного медицинского университета им. Абу Али ибн Сина за 2010–2016 гг. выполнено 317 лечебно-диагностических лапароскопий детям с различными острыми патологиями органов брюшной полости в возрасте от 2 до 15 лет. Диагностика детей включала комплекс анамнестических, клинико-лабораторных исследований, УЗИ, дополнительно использовали лечебно-диагностическую лапароскопию как современную малоинвазивную технологию. Дифференциальную диагностику острого абдоминального синдрома проводили в основном при следующих хирургических патологиях: остром аппендиците, дивертикуле Меккеля, остром мезадените, остром и калькулёзном холецистите, различных формах кишечной непроходимости, а также гинекологических патологиях у девочек в виде воспалительных заболеваний придатков матки, разрывов кисты яичника, апоплексии яичника, перекрута придатков матки и первичного пельвиоперитонита, врождённых аномалий половых органов и др. При распознавании острого абдоминального синдро-

DOI: http://dx.doi.org/10.18821/1560-9510-2019-23-1-40-43
Clinical practice

ма его дифференцировали от инфекции мочевыводящих путей и уролитиаза.

У 163 (51,4%) детей был диагностирован острый аппендицит и его осложнения (флегмонозный аппендицит – у 67, гангренозно-перфоративный аппендицит – у 96 больных), у 68 (21,4%) девочек – острые патологии органов малого таза (апоплексия яичника обнаружена у 21 (30,8%) девочки, перекрут кисты придатка матки с некрозом – у 10 (14,8%), перекрут кисты яичника с некрозом – у 5 (7,3%), без некроза ткани органа – у 14 (20,5%), перекрут гидатид Морганьи – у 4 (5,9%) детей, первичный пельвиоперитонит – у 14 (20,5%)), острая спаечная непроходимость кишечника – у 39 (12,3%), инвагинация кишечника – у 14 (4,4%), из них хроническая тонко-тонкокишечная инвагинация – у 5, патологии дивертикула Меккеля – у 11 (3,4), кистозное удвоение кишечника – у 5 (1,6%), острый и калькулёзный холецистит – у 5 (1,6%), опухоль брыжейки кишечника – у 6 (1,9%). При лечебно-диагностической лапароскопии в 4 (1,2%) случаях был также выявлен острый мезаденит, и в 2 (0,7%) – диагностирован уролитиаз.

При подозрении на острый аппендицит и его осложнения при пальпации живота ориентировались на следующие главные симптомы, выявляемые в правой половине живота ниже пупка: постоянную локальную болезненность, пассивное мышечное напряжение (defense musculaire) и положительный симптом Щёткина – Блюмберга. При этом наиболее значимыми в клиническом симптомокомплексе острого аппендицита являются симптомы Филатова (89,3%), Щёткина – Блюмберга (81,3%), рвотный синдром (88,6%), повышение температуры тела (86%).

При УЗИ мы основывались на следующих критериях диагностики воспаления червеобразного отростка: утолщении его стенок, увеличении диаметра отростка более 1 см, ригидности стенок отростка, отсутствии перистальтики во время осмотра, наличии жидкости в правом боковом канале и полости малого таза и др.

В случае отсутствия элементов воспаления червеобразного отростка с целью подтверждения или исключения других острых патологий органов брюшной полости со сходной клинической картиной проводили исследование других областей живота. Тщательно исследовали терминальный отдел тонкой кишки, чтобы исключить патологию дивертикула Меккеля, брыжейку кишечника на наличие мезаденита, органов малого таза у девочек с целью уточнения патологии органов гениталий.

Клиническое проявление апоплексии яичника в большинстве случаев характеризовалось появлением острых болей внизу живота, тошноты, рвоты, у детей часто отмечалась слабость, головокружение, холодный пот на лице и теле, обморочное состояние при разрывах апоплексии. Температурная реакция у них в большинстве случаев отсутствовала. При пальпации появлялась болезненность в нижних отделах живота, определялось незначительное напряжение мышц в подвздошных областях, симптомы раздражения брюшины были умеренно выражены на стороне поражения, часто справа. У девочек апоплексия с выраженным внутрибрюшным кровотечением, болевой синдром сопровождались бледностью кожных покровов, тахикардией, гипотонией, и перкуторно определялась жидкость в брюшной полости. При ректальном пальцевом исследовании наблюдалась болезненность и иногда нависание опухолевидного образования. В анализах крови часто при апоплексии яичника отмечались признаки нарастающей анемии.

При УЗИ определялись увеличение одного из яичников в размерах и участок пониженной эхогенности иногда при разрыве апоплексии – свободная жидкость в малом тазу. Выраженная клиническая симптоматика и наличие свободной жидкости являются показанием к экстренному хирургическому вмешательству.

Клинические признаки при перекрутах кисты яичника и придатков матки проявлялись появлением резких коликообразных болей в нижних отделах живота, напряжением и раздражением мышц передней брюшной стенки, тошнотой, рвотой, бледностью покровов тела, субфебрилитетом, признаками пареза кишечника, задержкой стула, холодным потом, тахикардией, поздним лейкоцитозом. При ректальном исследовании определялось болезненное опухолевидное образование в малом тазу. УЗИ-картина зависела от степени перекрута и наличия сопутствующей патологии органа. На эхограммах часто наблюдалось увеличение яичника с выраженным кистозным изменением. В таких случаях эффективным методом диагностики является допплерография, которая позволяет уточнить состояние кровоснабжения органа.

При острой спаечной непроходимости кишечника диагностика базировалась на анамнезе, клинико-рентгенологических и ультразвуковых признаках заболевания. Лечебно-диагностическая лапароскопия этим больным проводилась с целью визуального осмотра и по возможности выполнения эндоскопического адгезиолизиса.

Больным с подозрением на острую патологию органов брюшной полости лечебно-диагностическая лапароскопия выполнялась следующим образом: после формирования пневмоперитонеума с помощью иглы Вереша полулунным разрезом по складке выше пупка до 1 см послойно до апоневроза белой линии живота вскрывали мягкие ткани, через которые 11-миллиметровым троакаром пунктировали брюшную полость и вводили оптику лапароскопа, затем под контролем камеры в левую подвздошную область вводили манипуляционный 5-миллиметровый троакар, кроме того, дополнительный манипуляционный троакар диаметром 5 мм вводили над лоном. Ревизию начинали со стороны купола слепой кишки после исключения аппендицита, мезаденита, дивертикулита и других патологий кишечника, медленно опуская головной конец операционного стола, приступали к осмотру органов малого таза.

При остром аппендиците червеобразный отросток захватывали зажимом типа Алиса и вытягивали кверху, биполярным электродом производили коагуляцию брыжейки отростка от верхушки к основанию с последующим её пересечением ножницами и наложением на основание скелетированного отростка одной или двух петель Редера (рис. 1, *а*, *б,* см. на вклейке). Вмешательство выполняли в положении Тренделенбурга при повороте операционного стола на левый бок, при ретроцекальном или подпечёночном расположении отростка использовали положение Фовлера.

Затем на расстоянии 5–6 мм от лигатуры производили биполярную коагуляцию отростка и после этого его пересекали по нижней границе зоны коагуляции (рис. 2, см. на вклейке).

Обработку культи отростка после аппендэктомии выполняли по предложенному нами способу (Способ обработки культи отростка после лапароскопической аппендэктомии у детей. Рацпредложение № 3289/R505. Утв. ВОИР ТГМУ им. Абу Али ибн Сина от 02.11.2012). После перевязки у основания, коагуляции и пересечения червеобразного отростка лигатурным способом над культёй по 5,5-миллиметровой конюле, вставленной в левую подвздошную область, устанавливали кончик пушера, с помощью которого были наложены петли Редера. Через просвет пушера с помощью инсулинового шприца вводили 0,2–0,3 мл 5% антисептического раствора йода. Последним непосредственно капали на слизистую поверхность культи отростка, тем самым производили обеззараживание (рис. 3, *а*, *б,* см. на вклейке).

Имеющийся экссудат в ложе отростка отсасывали аквапуратором, после чего выполняли экстракцию удалённого отростка (см. рис. 3, б), завершая операцию.

При осложнённых формах острого аппендицита и развитии различных форм аппендикулярного перитонита соответственно проводили тщательную санацию и дренирование брюшной полости.

При апоплексии яичника первым этапом санировали полость малого таза, удаляя имеющуюся кровь, после чего устанавливали место кровотечения яичника, затем биполярным электродом выполняли коагуляцию сосудов до окончательной остановки кровотечения (рис. 4, *а*, *б,* см. на вклейке).

При перекрутах кисты придатка матки его захватывали зажимом от основания и вытягивали кверху, далее биполярным электродом производили коагуляцию у основания кисты с последующим её пересечением ножницами (рис. 5, *а*, *б,* см. на вклейке).

При перекруте яичника с некрозом ткани органа первым этапом санировали имевшийся экссудат в полости малого таза, вторым этапом без раскручивания яичника с помощью петли Редера выполняли перевязку маточной трубы у её основания по возможности в двух местах и между ними пересекали, т. е. выполняли лапароскопическую тубоварэктомию (рис. 6, *а–г,* см. на вклейке). Культю обрабатывали 5% спиртовым раствором йода. При перекруте кисты яичника без некроза органа выполняли органосохраняющую операцию. Первым этапом санировали имеющийся экссудат в полости малого таза, вторым этапом с помощью мягкого зажима раскручивали яичник на обычное физиологическое место. Далее выполняли пункцию кисты и её вылущивание с последующим гемостазом и экстракцией макропрепарата.

Больным первичным пельвио- и аппендикулярным перитонитом после лапароскопической диагностики, установления распространённости гнойного выпота и взятия посева для бактериологического исследования выполняли тщательную санацию и промывание раствором метрогила или декасана макроскопически до чистых вод (рис. 7, *а,* см. на вклейке). После тщательной санации брюшную полость дренировали силиконовым катетером или катетером Фолея (рис. 7, *б,* см. на вклейке).

DOI: http://dx.doi.org/10.18821/1560-9510-2019-23-1-40-43
Клиническая практика

В связи с вторично-изменённым червеобразным отростком 6 (5,3%) больным после устранения основной причины острого абдоминального синдрома нами была проведена одномоментная, поэтапная лапароскопическая аппендэктомия. Все удалённые макроскопические препараты в обязательном порядке были подвергнуты гистологическим исследованиям.

Лечебно-диагностическая лапароскопия при острой спаечной непроходимости кишечника выполнена 39 больным. Успешный лапароскопический адгезиолизис с ликвидацией кишечной непроходимости нам удалось провести у 30 (76,9%) больных (рис. 8, *а*, *б,* см. на вклейке).

При обнаружении штрангов и плоских спаек выполняли их коагуляцию и пересечение, при обнаружении срастающихся межпетлевых спаек, когда практически было невозможно выполнить лапароскопический адгезиолизис, операция завершалась лапаротомией.

Инвагинация кишечника диагностирована у 14 больных, при этом тонко-толстокишечная инвагинация отмечена у 9 больных, хроническая рецидивирующая тонко-тонкокишечная инвагинация – у 5 детей. При тонко-толстокишечной инвагинации, как правило, купол слепой кишки на своём месте отсутствует, в проекции восходящего или поперечного отдела ободочной кишки визуализируется внедрение подвздошной кишки, где несколько выше определяется головка инвагината (рис. 9, *а,* см. на вклейке). При осмотре инвагината особое внимание обращали на наличие элементов некроза ущемлённой кишки, вовлечение в процесс лимфатических узлов, червеобразного отростка, иногда на пряди большого сальника. При выявлении необратимых некротических изменений ущемлённой части кишки в 2 случаях операция завершалась конверсией. Детям с хронической рецидивирующей тонко-тонкокишечной инвагинацией (рис. 9, *б,* см. на вклейке) во всех случаях удалось выполнение лапароскопической дезинвагинации.

Лапароскопический диагноз дивертикула Меккеля нами установлен у 11 больных (рис. 10, *а,* см. на вклейке). При узком основании дивертикула 5 больным выполнена лапароскопическая дивертикулэктомия по типу лигатурной аппендэктомии с применением петли Редера. У 6 больных при неясном кровотечении обнаружен язвенный дивертикулит на широком основании. Им выполнена резекция дивертикула с наложением анастомоза тонкой кишки «конец в конец» видеоассистированным методом.

Кистозное удвоение кишечника нами диагностировано у 5 детей (рис. 10, *б,* см. на вклейке). В 2 случаях предпринят переход на конверсию в связи с недостаточным опытом операционной бригады.

Лапароскопическая холецистэктомия выполнена 5 больным (рис. 11, *а*, *б,* см. на вклейке): 3 пациентам с калькулёзным холециститом, 1 – с острым холециститом и 1 – с водянкой жёлчного пузыря. Пузырный проток и пузырную артерию выделяли после широкого вскрытия листка брюшины, покрывающего шейку пузыря, постепенно со всех сторон. Затем после перевязки и пересечения пузырного протока биполярными щипцами коагулировали пузырную артерию. Выделение пузыря из ложа проводили монополярным крючком с постоянной тракцией. Удалённый жёлчный пузырь эвакуировали через 11-миллиметровый троакар.

При остром абдоминальном синдроме у 6 больных выявлена опухоль тонкой кишки и её брыжейки (рис. 12, см. на вклейке). Этим больным также выполнена резекция опухоли с формированием первичного анастомоза тонкой кишки «конец в конец» видеоассистированным методом. При обнаружении опухоли кишечника и его брыжейки во всех случаях резекция опухоли проводилась с участием или в присутствии детского онколога. Эти дети дальнейшую терапию получили в условиях отделения детской онкологии.

Результаты и обсуждение

При изучении результатов диагностики острых заболеваний органов брюшной полости установлена 100% эффективность видеолапароскопии. Результаты лечения больных, оперированных лапароскопическим методом, нами изучены в сроки от 1 года до 8 лет. При лечебно-диагностической лапароскопии переход на конверсию отмечен в 19 (5,9%) случаях, что в основном приходилось на долю острой спаечной кишечной недостаточности (10) и распространённого аппендикулярного перитонита с наличием ригидных капсул межкишечных абсцессов (7), а также инвагинации кишечника с наличием некроза ущемлённой кишки (2). У 298 (94,1%) больных после лапароскопических вмешательств отмечены хорошие и удовлетворительные результаты. Видеоассистированные операции выполнены 14 (10,7%) больным (6 – с опухолями кишечника, 6 – с дивертикулами Меккеля на широком основании и 2 – с кистозным удвоением кишечника).

При изучении результатов лечения острых заболеваний органов брюшной полости у всех оперированных лапароскопическим способом осложнений, требующих повторной операции, не наблюдали. У 1 больной, оперированной по поводу апоплексии правого яичника, и у 1 больного после аппендэктомии (в целом 0,7%) в послеоперационном периоде наблюдалось незначительное кровотечение из трубки, вставленной в малом тазу – проведена гемостатическая терапия. Данные осложнения были устранены консервативными методами, результат оценён как удовлетворительный.

В послеоперационном периоде акцентировали внимание на болевом синдроме, активности больного, времени до первого самостоятельного акта дефекации, ранних и поздних послеоперационных осложнениях.

Через 12–24 ч после лапароскопической операции 45 (61,1%) детей перестали жаловаться на послеоперационные боли, а через сутки жалоб не предъявляли 299 (82,9%) пациентов, в результате чего потребовалось меньше обезболивающих препаратов. Большинство больных начали свободный двигательный режим через 8–14 ч.

После лапароскопической операции по поводу острых заболеваний органов брюшного полости в значительно меньшей степени были выражены признаки послеоперационного пареза кишечника, нормальная перистальтика восстановилась быстрее, чем при классическом способе операции. У большинства пациентов после лапароскопической операции самостоятельный стул отмечен на 1,0 ± 0,5 сутки. Что касается послеоперационных абдоминальных осложнений, в случаях отмечено незначительное кровотечение, которое купировано медикаментозной терапией. Продолжительность госпитализации больных составила 3,5 ± 0,75 сут. Косметичность метода, особенно у девочек, даже не подлежит сравнению с тем или иным традиционным методом (рис. 13, см. на вклейке).

Заключение

Таким образом, лапароскопический метод диагностики и лечения острых заболеваний органов брюшной полости позволяет выполнить операцию более безопасно и с меньшей травматизацией у детей всех возрастных групп. Говоря о перспективах применения и развития методики лапароскопических операций по поводу острых заболеваний органов брюшной полости у детей, можно с уверенностью прогнозировать, что её использование является наиболее успешным и перспективным для лечения данной группы больных. Широкое применение лапароскопической технологии благодаря диагностическому этапу позволяет практически полностью исключить напрасные вмешательства, выполняемые при сомнительном диагнозе. Значительно улучшая результаты диагностики и лечения, сокращая сроки лечения и нетрудоспособности, этот вид оперативного пособия является альтернативным методом лечения детей с острыми заболеваниями органов брюшной полости.

Конфликт интересов. Авторы заявляют об отсутствии конфликта интересов.

Финансирование. Исследование не имело спонсорской поддержки.

ЛИТЕРАТУРА

1. Адамян Л.В., Дьяконова Е.Ю., Сибирская Е.В. и др. Хирургическая тактика при перекруте придатков матки у детей. *Репродуктивное здоровье детей и подростков*. 2014; 4: 35-41.
2. Климов Д.Е., Сажин В.П., Сажин И.В. и др. Послеоперационные осложнения лапароскопической аппендэктомии. *Эндоскопическая хирургия*. 2014; 1: 184-5.
3. Кохреидзе Н.А., Кутушева Г.Ф., Красногорский И.Н. Особенности течения гнойных воспалительных процессов придатков матки, осложненных вторичным аппендицитом, у девочек. *Детская хирургия*. 2012;1: 31-4.
4. Поддубный И.В., Фиткина О.А., Глыбина Т.М., Аппендикулярно-генитальный синдром у девочек. *Детская хирургия*. 2013; 2: 45-9.
5. Phillips S., Walton J.M., Chin I, F. Ten-year experience with pediatric laparoscopic appendectomy-are we getting better? *J. Pediatr. Surg*. 2005; 5(40): 842-5.
6. Асчер-Волш Дж., Бродман М. Острая боль гинекологического про-

DOI: http://dx.doi.org/10.18821/1560-9510-2019-23-1-40-43
Clinical practice

исхождения. *Репродуктивное здоровье детей и подростков*. 2010; 4: 21-34.
7. Коколина В.Ф., Чундокова М.А. Синдром острого живота у девочек. *Вопросы практической педиатрии.* 2009; 4 (4): 65-9.
8. Лохвицкий С.В., Цешковский М.В., Иванченко А.Н. Эндовидеолапароскопические операции при трудностях диагностики в экстренной абдоминальной хирургии. *Альманах Института хирургии им. А.В. Вишневского.* 2012; 7. (1): 278.
9. Разумовский А.Ю., Дронов А.Ф., Смирнов А.Н. *Эндоскопическая хирургия в педиатрии. Руководство для врачей*. Москва, 2016; 598 с.
10. Соколов Ю.Ю., Коровин С.А., Дзядчик А.В. Лапароскопия у детей с острой ишемией органов брюшной полости. *Ученые записки Орловского государственного университета.* 2014; 63 (7). Ч. II: 110-1.
11. Stanfill A.B., Matilsky D.K., Kalvakuri K. et al. Transumbilical laparoscopically assisted appendectomy: an alternative minimally invasive technique in pediatric patients. *J. Laparoendosc Adv Surg Tech*. 2010; 10(20): 873-6.

R E F E R E N C E S

1. Adamyan L.V. D'yakonova E.Y., Sibirskaya E.V. and others. Surgical tactics for torsion of the appendages of the uterus in children. *Reproduktivnoe zdorovie i podroskov.* 4: 35-41.(in Russian)
2. Klimov D.E., Sazhin V.P., Sazhin I.V. and others. Postoperative complications of laparoscopic appendectomy. *Endoskopicheskaya khirurgiya* 2014; 1: 184-5.(in Russian)
3. Kohreidze H.A., Kutusheva G.F., Krasnogorskiy I.N. Features of the course of purulent inflammatory processes of the uterine appendages complicated by secondary appendicitis in girls. *Detskaya khirurgiya*. 2012; 1: 31-4. (in Russian)
4. Poddubny I.V., Fitkina O.A., Glybina T.M. Appendicular - genital syndrome in girls. *Detskaya khirurgiya*.2013; 2: 45-9.(in Russian)
5. Phillips S., Walton J.M., Chin I. F. Ten-year experience with pediatric laparoscopic appendectomy-are we getting better? *J. Pediatr. Surg*. 2005; 5(40): 842-5.
6. Ascher-Volsh J., Brodman M. Acute pain of gynecological origin. *Reproductive health of children and adolescent [Reproduktivnoe zdorov'e detey I podrostkov].* 2010; 4: 21-34.
7. Kokolina V.F., Chundokova M.A. Syndrome of an acute abdomen in girls. *Voprosy prakticheskoy pediatrii*. 2009; 4 (4): 65-9. (in Russian)
8. Lokhvitsky S.V., Tseshkovsky M.V., Ivanchenko A.N. Endovideolaparoscopic surgery for diagnostic difficulties in emergency abdominal surgery. *Almanakh Instituta khirurgii imeni A.V. Vishnevskogo.* 2012; 7(1): 278. (in Russian)
9. Razumovsky A.Y., Dronov A.F., Smirnov A.N. *Endoscopic surgery in pediatrics.Guidelines for doctors [Endoskopicheskaya khirurgiya v pediatrii. Rukovodstvo dluaa vrachey]. Moscow*, 2016; 598 p. (in Russian)
10. Sokolov Y.Y., Korovin S.A., Dzyadchik A.V. Laparoscopy in children with acute ischemia of the abdominal cavity. *Scientific notes of Orel State University [Uchenye zapiski Orlovskogo gosudarstvennogo universiteta]*. 2014; 63 (7). Part II: 110-1.
11. Stanfill A.B., Matilsky D.K., Kalvakuri K. et al. Transumbilical laparoscopically assisted appendectomy: an alternative minimally invasive technique in pediatric patients. *J. Laparoendosc Adv Surg Tech.* 2010; 10(20): 873-6.

Поступила 25 декабря 2017
Принята в печать 22 января 2018

DOI: http://dx.doi.org/10.18821/1560-9510-2019-23-1-44-47
Клиническая практика

© КОЛЛЕКТИВ АВТОРОВ, 2019

Адамян Л.В.[1], Сибирская Е.В.[1,2], Шарков С.М.[2,3], Файзулин А.К.[1,2], Медведева А.Н.[2], Минакова А.Д.[3]

ТРУДНОСТИ ДИАГНОСТИКИ НАРУШЕНИЙ ПОЛОВОГО РАЗВИТИЯ

[1]ФПДО «МГМСУ им. А.И. Евдокимова», 127473, г. Москва, Россия
[2]ГБУЗ «Морозовская детская городская клиническая больница» ДЗМ, 119049, г. Москва, Россия
[3]ФГБОУ ВО «Первый МГМУ им. И.М. Сеченова» Минздрава России, 11999, г. Москва, Россия

В последнее время вопросы нарушения полового развития приобретают всё большую актуальность. Наибольшую же трудность в ведении пациентов из данной нозологической группы представляет выбор алгоритма исследования, так как единого лечебно-диагностического Протокола, который был бы рекомендован для всех пациентов с нарушением полового развития, на сегодняшний день не существует. Немаловажной проблемой является ещё и то, что, несмотря на немалое количество диагностических методов, их специфичность, чувствительность и эффективность варьируют в широком диапазоне. Диагностическая лапароскопия и генетическое тестирование, включающее хромосомный анализ, сравнительную геномную гибридизацию (англ. comparative genomic hybridization, CGH), флуоресцентную гибридизацию in situ (англ. fluorescence in situ hybridization, FISH) для определения гена SRY (англ. Sex-determining Region Y), являются одними из наиболее эффективных методов исследования, позволяющих верифицировать патологию, которая с помощью рутинных методов может остаться не выявленной. Максимально возможные ранние сроки постановки диагноза у пациентов с нарушением полового развития крайне важны в связи с тем, что чем быстрее будет верифицирована патология, тем скорее будет определен пациенту его паспортный, психологический и сексуальный пол и проведена соответствующая ему коррекция. Необходимо также помнить, что пациенты с нарушением формирования пола имеют высокий риск малигнизации гонад, что чрезвычайно актуально в связи с возросшей за последнее время частотой заболеваемости онкологическими болезнями, в том числе и среди детского населения. В данной статье представлен клинический случай диагностики и лечения пациента с нарушением полового развития в возрасте 1 года и 6 мес, наглядно демонстрирующий актуальность комплексного и своевременного диагностического обследования, а также рассмотрены диагностические методы, необходимые для постановки правильного диагноза у пациентов с нарушением полового развития.

Ключевые слова: *нарушения полового развития; генетика; мозаицизм; генетическое тестирование; лапароскопия; гинекология; детская гинекология; детская хирургия.*

Для цитирования: Адамян Л.В., Сибирская Е.В., Шарков С.М., Файзулин А.К., Медведева А.Н., Минакова А.Д. Трудности диагностики нарушений полового развития. *Детская хирургия.* 2019; 23(1): 44-47. DOI: http://dx.doi.org/10.18821/1560-9510-2019-23-1-44-47

Для корреспонденции: *Сибирская Елена Викторовна*, докторр мед. наук., профессор, заведующая отделением гинекологии Морозовской детской городской клинической больницы, 119049, г. Москва. E-mail: elsibirskaya@yandex.com

Adamyan L.V.[1], Sibirskaya E.V.[1,2], Sharkov S.M.[2], Fayzulin A.K.[1,2], Medvedeva A.N.[2], Minakova A.D.[3]

DIFFICULTIES IN DIAGNOSING DISORDERS OF SEXUAL DEVELOPMENT

[1]A.I. Yevdokimov Moscow University of Medicine and Dentistry, Moscow, 127473, Russian Federation;
[2]Morozov Children Municipal Clinical Hospital, Moscow, 119049, Russian Federation;
[3]I.M. Sechenov First Moscow State Medical University, Moscow, 119991, Russian Federation

Deterioration of sexual development is one of the actual problems, namely, the difficulty of its diagnosis, because there is no universal Protocol that would be recommended for all cases of sexual dysfunction. An important problem is that there is a considerable number of diagnostic methods, but the specificity and effectiveness vary in a wide range. Diagnostic laparoscopy and genetic testing, including chromosomal analysis, comparative genomic hybridization (CGH), FISH to determine SRY, are among the most effective diagnostic methods that can be used to verify pathology that may not be detected by routine methods. Timely diagnosis is extremely important due to the fact that the sooner the violation is verified, the sooner the correct gender is delivered to the patient and the appropriate correction is made for him. It must be remembered that patients with impaired sex formation have the risk of malignancy of the gonads. This article presents a clinical case of diagnosis and management of a patient with impaired sexual development at the age of 1 year and 6 months, showing how important a comprehensive diagnostic examination is, as well as diagnostic methods for making a correct diagnosis.

Keywords: *disorders of sexual development; mosaicism; genetic testing; laparoscopy.*

For citation: Adamyan L.V., Sibirskaya E.V., Sharkov S.M., Fayzulin A.K., Minakova A.D. Difficulties in diagnosing disorders of sexual development. *Detskaya Khirurgya (Pediatric Surgery, Russian journal)* 2019; 23(1): 44-47. (In Russ.). DOI: http://dx.doi.org/10.18821/1560-9510-2019-23-1-44-47

For correspondence: *Elena V. Sibirskaya*, MD, Ph.D., DSci., Professor, Head of the Department of Gynecology of the Morozov Children's Municipal Clinical Hospital, 119049, Moscow. E-mail: elsibirskaya@yandex.com

Conflict of interest. The authors declare no conflict of interest.
Acknowledgments. The study had no sponsorship.

Received 07 February 2018
Accepted 02 April 2018

DOI: http://dx.doi.org/10.18821/1560-9510-2019-23-1-44-47
Clinical practice

Введение

Рождение ребенка является одним из самых ожидаемых и волнующих событий в семье. Первый вопрос, который задают родители: «У нас будет мальчик или девочка?» Случается, так, что новорожденный имеет неоднозначные внешние гениталии, часто оказывающиеся сюрпризом как для врачей, так и для родителей. Термин «нарушения полового развития» определяется как врожденные состояния, имеющие атипичное развитие хромосомного, гонадного и анатомического пола. В 2006 г. Педиатрическое Эндокринное Общество и Европейское Общество Педиатрической Эндокринологии опубликовали предлагаемые изменения к ранее используемой номенклатуре нарушений формирования пола, которая стала отражать хромосомный пол или гонадную ткань, связанную с расстройством: НФП 46XX, 46XY, овотестикулярное НФП, полный гонадный дисгенез 46XX, 46XY-тестикулярное НФП [1]. Нарушение формирования пола, связанное с половой хромосомой включают такие состояния, как 47XXY (синдром Клайнфельтера), 45X/46XY(смешанная дисгенезия гонад), 46XX/46XY(химеризм). Данные варианты нарушений определяются антенатально с подтверждением диагноза после рождения [2]. Нарушения полового развития с кариотипом 46XX включают такие, как дисгенезия гонад и вторичные нарушения с избытком андрогенов. Избыток андрогенов во время беременности может быть эндогенным (вторично надпочечниковой аденомой, дермоидной кистой, опухолью Сертоли–Лейдига, опухолью стромы полового тяжа, метастатической карциномой) и экзогенным (вторично даназолом, прогестинами). Экзогенные стероиды, принимаемые во время беременности, могут стать причиной заднего слияния половых губ, увеличения клитора и повышенной степени андрогенизации [3]. Нарушения полового развития, связанные с кариотипом 46XY включают три широкие категории: нарушения развития гонад, синтеза, действия и другие причины, такие как гипогонадотропный гипогонадизм, крипторхизм и изолированную гипоспадию. Девочки с 46XY, вероятно, будут иметь синдром нечувствительности к андрогенам, дисгенезию гонад или нарушение синтеза андрогенов [4].

Этиология, лежащая в основе этих нарушений, влияет на несколько аспектов: оценку риска малигнизации гонад и необходимость замены гормонов, таких как кортизол, альдостерон и стероидные гормоны. [5] Таким образом, важно, инициировать обследование новорожденного в кратчайшие сроки.

В качестве примера нарушений полового развития и трудности его диагностики представляем следующий клинический случай.

Клиническое наблюдение

В отделение гинекологии Морозовской ДГКБ поступила девочка М., 1 год 6 мес с предварительным диагнозом: нарушение формирования пола (рис. 1, см. на 3-й стр. обложки). Диагноз был установлен на основании данных анамнеза, клинико-лабораторных исследований, результатов молекулярно-цитогенетического исследования, цитогенетического анализа, УЗИ малого таза, цистоуретроскопии, лапароскопии.

Из анамнеза: со слов мамы у девочки нарушение строения половых органов. В роддоме было проведено цитологическое исследование: кариотип 46XX, хромосомной патологии нет. После чего ребёнок был выписан как девочка. Пациентка была госпитализирована совместно с мамой в специализированный перинатальный центр для планового обследования. Лапароскопически: у пациентки обнаружена матка с единственной левой трубой, справа широкая связка уходит в правый паховый канал, гонада слева не обнаружена (рис. 2, см. на 3-й стр. обложки). Проведена биопсия гонады в правом паховом канале, взятая открытым способом. Результат биопсии: обнаружен тестикулярный стрек (Streak-testis). При уретероцистоскопии в дистальной части уретры верифицирован урогенитальный синус. Лабораторно-инструментальное обследование показало: тестостерон общий 1,59 нг (0,01–0,05), ТТГ 5,69мМе/мл (0,28–4,3). Результат молекулярно-цитогенетического исследования (FISH-диагностика) – кариотип 46XY. IshDXZ1*DYZ3*1).

С родителями была проведена беседа, в ходе которой решено оставить женский пол. Госпитализирована для планового оперативного лечения.

При осмотре: наружные половые органы сформированы неправильно. Вирилизация по шкале Прадера: 4–5 (гипертрофированный клитор с хорошо сформированной головкой, кавернозные тела напрягаются при пальпации, урогенитальный синус открывается у основания клитора).

На основании вышеперечисленного пациентке ставится диагноз: нарушение формирования пола, 46XY. Ish(DXZ1*DYZ3*1). Порок развития наружных половых органов. Гипертрофия клитора. Урогенитальный синус. Проведён первый этап феминизирующей пластики (рис. 3, см. на 3-й стр. обложки).

Обсуждение

Диагностические алгоритмы нарушений полового развития существуют, но нет единого протокола, который может быть рекомендован для всех случаев. Было подсчитано, что примерно 1 на каждые 4500 новорождённых имеет достаточно неоднозначные гениталии, которые не позволяют немедленно определить пол [6]. Некоторые тесты, такие как визуализация ультразвуком, зависят от возможностей оператора. Измерения гормонов необходимо интерпретировать с учетом специфических характеристик анализа и нормальных значений гестационного и хронологического возраста [4].

Первая линия тестирования у новорожденных включает: кариотипирование с X- и Y-специфичными зондами для определения хромосомного пола, томография (ультразвук и ретроградная генитограмма), измерение в сыворотке 17-гидроксипрогестерона, тестостерона, гонадотропина, АМГ, общий анализ мочи и определение электролитов в сыворотке крови для исключения врожденной адреногенитальной гиперплазии [5]. Тест на определение базальных, стимулированных хорионическим гонадотропином сывороточных уровней тестостерона и его предшественников. Чувствительность андрогензависимых тканей на введение тестостерона определяется по клиническим признакам, которые включают: усиление пигментации кожи мошонки, учащение спонтанных эрекций, увеличение размеров полового члена. Тестостерон вводят в виде депо-тестостерона 75 мг/м^2 поверхности тела с интервалом 3 нед в течение 3 мес [7].

Стоит отметить, что существует положительная корреляционная связь между уровнем Т в период минипубертата и степенью маскулинизации. Исследование сывороточного АМГ широко пропагандируется как метод оценки половой аномалии, особенно при полной дисгенезии гонад, персистенции Мюллерова протока [1].

Оценка сывороточного АМГ является чрезвычайно полезным маркером для оценки функции яичек у пациентов детского возраста с непальпируемыми гонадами.

Один из важных методов диагностики – генетическое тестирование, включающее хромосомный анализ, сравнительную геномную гибридизацию(CGH), FISH для определения SRY. SRY стоит определять у пациентов с синдромом Тёрнера, 45X кариотип для того, чтобы оценить скрытый Y мозаицизм. [10] Если SRY присутствует и хромосомный анализ нормален, то стоит провести секвенирование SRY, NR5A1, DHH. [11]. Эти исследования имеют решающее значение в тех случаях, когда существует неопределённость в отношении назначения паспортного пола, но также является важным руководством, в тех случаях, когда фенотипический пол очевиден. Самое распространённое нарушение половой хромосомы– синдром Тёрнера, затем синдром Клайнфельтера, реже другие формы мозаицизма половой хромосомы. Пренатальные исследования показывают, что большинство плодов с подтверждёнными 45X/46XY мозаицизмом, фенотипически нормальны при рождении. [12] Детальный хромосомный анализ (сравнительная геномная гибридизация(aCGH)) позволяет выявить микроделеции и микродупликации ниже порога видимости стандартного анализа кариотипа (5 Mb). Рутинное генетическое исследование изучений нарушений формирования пола в настоящее время включает aCGH с 15% частотой выявления клинически значимых микроделеций и микродупликаций [13].

В редких случаях, когда точный диагноз не может быть определён, у детей с внутрибрюшными или непальпируемыми яичками может возникнуть необходимость в открытом или лапароскопическом исследовании с биопсией гонад.

Эндоскопия половых протоков позволяет обнаружить производные мюллеровых протоков, определить размеры ваги-

DOI: http://dx.doi.org/10.18821/1560-9510-2019-23-1-44-47
Клиническая практика

нального отростка урогенитального синуса, уровень слияния с уретрой, локализацию устьев семявыносящих протоков, также данный метод позволяет оценить состояние слизистой оболочки мочеполовых протоков [14]. Эхографическая оценка у пациентов с НФП проводится несколькими способами. Наиболее информативными методами является трансперинеальное УЗИ, которое можно проводить с первых дней жизни ребёнка и ТРУЗИ, которое выполняют только с 12 лет. Ультразвуковое исследование остается основным методом для установления наличия или отсутствия матки. Это безопасно , быстро выполняется без седации и не подвергает пациента облучению. Рентгеноскопия помогает определить анатомию протоков. Данный метод более инвазивен и подвергает пациента большей радиации. Генитография демонстрирует тип уретры и возможные свищевые связи с влагалищем и прямой кишкой. МРТ предоставляет подробную анатомическую информацию. МРТ и ультразвук считаются одинаково чувствительными в оценке внутритазовых структур, тем не менее МР-изображения более чувствительны в отношении гонад [15].

Существующий метод уретро-синусо-вагиноскопии помогает в достоверной оценке степени маскулинизации урогенитального синуса с нарушениями половой дифференцировки [7]. Ультразвуковое исследование информативно, но более точным методом является диагностическая лапароскопия, позволяющая не только произвести диагностику, но и удалить возможные дериваты мюллеровых протоков. Этот метод позволяет визуализировать гонады у пациентов женского пола, соответствующие гипоплазированному яичнику. Эти гонады не удаляются, но проводится забор гистологического материала. В данном случае биопсия проводится с целью подтверждения отсутствия тестикулярных клеток, которые развиваются вследствие скрытых генных мутаций. Наличие фиброзного стрека у пациентов в независимости от их генотипа нуждается в удалении соединительнотканных полос, так как существует риск персистенции клона диспластичных тестикулярных клеток, возникающих в результате скрытых генных мутаций. Стоит отметить, что существуют грубые формы дисгенеза, к которым относятся: тестикулярный стрек, диагенетичный тестикул и овотестис. Выявление тестикулярного стрека должно привлекать к себе особое внимание, так как существует риск распространения низкодифференцированного клона тестикулярных клеток за пределы фиброзной части, что, в свою очередь, расширяет показания к лапароскопической аднексэктомии [16]. Одним из достаточно редких нарушений полового развития является синдром персистенции мюллеровых протоков (СПМП), который клинически проявляется наличием матки, маточных труб, влагалищного отростка урогенитального синуса, кариотипа 46XY [17]. Диагностическая лапароскопия является наиболее эффективным методом диагностики СПМП, которая также позволяет удалить дериваты мюллеровых протоков. Данный метод менее травматичен, чем открытая операция. В дальнейшем, таким пациентам следует оценить состояние гонад, определив уровень ингибина-В и проведя 3-дневную пробу с хорионическим гонадотропином для выявления уровня общего тестостерона. Уровень ингибина-В указывает на сохранность сперматогенной функции яичка, а результат стимуляционной пробы позволяет косвенно судить о сохранности его функциональных возможностей [18]. Дисгенетичная ткань, содержащая и овариальную и тестикулярную ткани (овотестис) с низкой репродуктивной функцией и наличием клона клеток, может иметь как мозаичное, так и немозаичное строение. У детей с предположительным кариотипом 46XY, ввиду высокой онкологической настороженности, следует удалять неправильно развитые гонады, гипоплазированные маточные трубы, оставляя матку [19].

Биопсия гонад достаточно эффективна, но все же остаются нерешенные вопросы: представляет ли одна биопсия всю гонаду? Какое минимальное количество овариальной и тестикулярной тканей должно присутствовать, чтобы классифицировать гонаду как овотестис? [3].

Стоит отметить, что нарушение формирования пола связано с повышенным риском малигнизации гонад, которая наиболее распространена (30–50%) в условиях, связанных с дисгенезией гонад, по сравнению с нарушением синтеза гормонов или их действием, где яичко развивается нормально (1–15%) [20–22].

Заключение

Анализируя вышеизложенные данные, необходимо отметить тот факт, что диагностика нарушений полового развития многогранна, но вместе с тем эффективность этих методов варьируется в широких пределах. Проводя пациенту эхографию, стоит помнить, что наиболее диагностически информативным является трансперинеальное УЗИ, которое можно проводить с первых дней жизни ребёнка и ТРУЗИ, которое выполняется с 12 лет. Метод диагностической лапароскопии не только диагностически высокоинформативен, но и позволяет удалять дериваты мюллеровых протоков, несомненно имеет такие положительные характеристики, как низкая травматичность, минимизация послеоперационного спаечного процесса, оптимальный косметический результат. Визуализация гонад у пациентов женского пола при проведении лапароскопии и дальнейшее взятие материала при проведении биопсии должна проводиться если выявляются тестикулярные клетки, фиброзный стрек, данные ткани подлежат удалению, так как мы всегда должны иметь настороженность малигнизации гонад. Необходимо отметить, что расширяются показания лапароскопической аднексэктомии при выявлении грубой формы дисгенеза, таких как тестикулярный стрек. Биопсия гонад диагностически информативна, но когда мы рассматриваем гонаду как овотестис, то какое количество овариальной и тестикулярной ткани должно присутствовать сказать нельзя. Метод генетического тестирования позволяет выявить точечные мутации, которые невидимы глазу. Таким образом, диагностических методов для выявления нарушений формирования пола достаточное количество и каждый заслуживает достойного места в верификации диагноза.

Конфликт интересов. Авторы заявляют об отсутствии конфликта интересов.
Финансирование. Исследование не имело спонсорской поддержки.

ЛИТЕРАТУРА

1. Lee PA, Houk CP, Ahmed SF, Hughes IA. International Consensus Conference on Intersex organized by the Lawson Wilkins Pediatric Endocrine Society and the European Society for Pediatric Endocrinology. Consensus statement on management of intersex disorders. International Consensus Conference on Intersex. *Pediatrics*. 2006; 118: e488-500.
2. Pasterski V., Prentice P., Hughes IA. Impact of the consensus statement and the new DSD classification system. Best Practice & Research: *Clinical Endocrinology & Metabolism*. 2010; 24(2): 187-95.
3. Ahmed SF, Rodie M. Investigation and initial management of ambiguous genitalia. Best Practice & Research: *Clinical Endocrinology & Metabolism*. 2010; 24(2):197-218.
4. Andreas Kuriakou, Angela K Lucas-Herald, Ruth McGowan, Edward S Tobias, S Faisal Ahmed. Disorders of sex development: advances in genetic diagnosis and challenges in management. *Advances in Genomics and Genetics*. 2015(5); 165-77.
5. Austin Larson, Disorders of sex Development: Clinically Relevant Genes Involved in Gonadal Differentiation. *Discovery medicine*. 2012; 14(78): 301-9.
6. Michaela L., Liao L.M., Wood D., Conway G.S., Creighton .M. Practice changes in childhood surgery for ambiguous genitalia. *Journal of Pediatric Urology*. 2014; 10(5): 934-9.
7. Пыков М.И., Володько Е.А., Гарибанов З.М., Галаова Л.М., Ашурбеков Б.С. Возможности ультразвуковой диагностики при нарушении формирования пола у детей. Современные технологии в диагностике и лечении. *Детская больница*. 2012; 47(1): 9-18.
8. Латышев О.Ю., Санникова Е.С., Самсонова Л.Н., Киселева Е.В., Окминян Г.Ф., Дондуп О.М., Касаткина Э.П. Нарушения формирования пола 45, X/46, XY: клинико-лабораторная характеристика пациентов. *Бюллетень сибирской медицины*. 2017; 16(5): 87-96.
9. Nadia Y, Edelsztein, Romina P, Grinspon, Helena F, Schteingart, Rodolfo A Rey. Anti-Mullerian hormone as a marker of steroid and gonadotropin action in the testis of children and adolescents with disorders of the gonadal axis. *International Journal of Pediatric Endocrinology.* 2016; 1: 12.
10. Bianco B, Lipay M.V., Melaragno M.I.Detection of hidden Y mosaicism in Turner's syndrome: importance in the prevention of gonadoblastoma *Journal of Pediatric Endocrinology and Metabolism*. 2006, 19:1113-7.
11. Bonnie McCann-Crosby, Roshanak Mansoury, Jennifer E Dietrich, Laurence B McCullogh, V Reid Sutton, Elise G Austin, Bruce Schlomer, David R Roth, Lefkothea Karaviti, Sheila Gunn,MGohn Hicks, Charles G Macias. State of the art review in gonadal dysgenesis: challenges in diagnosis and management. *International Journal of Pediatric Endocrinology*. 2014; 4: 17.

DOI: http://dx.doi.org/10.18821/1560-9510-2019-23-1-44-47
Clinical practice

12. Tannour-Louet M, Han S, Corbett ST, et al. Identification of de novo copy number variants associated with human disorders of sexual development. *PLoS One*. 2010; 5(10):e15392.
13. Cools M, Drop SL, Wolffenbuttel KP, Oosterhuis JW, Looijenga LH. Germ cell tumors in the intersex gonad: old paths, new directions moving frontiers. *Endocrine reviews*. 2006, 27(5):468-4.
14. Окулов А.Б., Бровин Д.Н., Курило Л.Ф., Черных В.Б., Мираков К.К., Окулов Е.А., Азмина Н.И. *Диагностика нарушений формирования пола у детей (Учеб.пособ. для интернов, ординаторов, врачей)*. М.: РМАПО, 2005.
15. Nasir A.Al. Lurayyan, Radiological imaging of disorders of sex development. *Sudanese Journal of Paediatrics*. 2013; 13(2):10-6.
16. Поддубный И.В., Файзулин А.К., Глыбина Т.М., Сибирская Е.В., Копылов И.В. Аспекты хирургической тактики коррекции аномалий внутренних органов репродуктивной системы у детей женского пола с дисгенезией гонад. *Репродуктивное здоровье детей и подростков*. 2014;6:22-32.
17. Окулов А.Б., Бровин Д.Н., Мираков К.К., Поварнин О.Я., Володько Е.А. Синдром персистенции мюллеровых протоков у ребенка с паховой грыжей и крипторхизмом. *Андрология и генитальная хирургия*. 2004; 4: 55-62.
18. Окулов А.Б., Бровин Д.Н., Мираков К.К., Володько Е.А., Годлевский Д.Н., Даниленко О.С., Поварнин О.Я. Диагностика и хирургическая коррекция при персистенции мюллеровых протоков у детей. *Детская хирургия.* 2015; 19(2):50-3.
19. Мираков К.К., Володько Е.А., Окулов А.Б., Годлевский Д.Н., Аникиев Д.Н., Поварнин О.Я. Лапароскопия в диагностике и лечении нарушений формирования пола у детей. *MEDICUS.* 2016;2(8):122-4.
20. Berra M, Liao LM, Creighton SM, Conway GS. Long-term health issues of women with XY karyotype. *Maturitas*. 2010, 65(2):172-8.
21. Sakai N, Yamada T, Asao T, Baba M, Yoshida M, Murayama T. Bilateral testicular tumors in androgen insensitivity syndrome. *International Journal of Urology*. 2000; 7(10):390-2.
22. Schober J, Nordenstrom A, Hoebeke P, et al. Disorders of sex development: summaries of long term outcome studies. *International Journal of Urology*. 2012, 8(6):616-3.

R E F E R E N C E S

1. Lee PA, Houk CP, Ahmed SF, Hughes IA. International Consensus Conference on Intersex organized by the Lawson Wilkins Pediatric Endocrine Society and the European Society for Pediatric Endocrinology. Consensus statement on management of intersex disorders. International Consensus Conference on Intersex. *Pediatrics.* 2006; 118: e488-500.
2. Pasterski V., Prentice P., Hughes IA. Impact of the consensus statement and the new DSD classification system. *Best Pract Res Clin Endocrinol Metab*. 2010; 24(2):187-95.
3. Ahmed SF, Rodie M. Investigation and initial management of ambiguous genitalia. *Best Pract Res Clin Endocrinol Metab*. 2010; 24(2):197-218.
4. Andres Kuriakou, Angela K Lucas-Herald, Ruth McGowan, Edward S Tobias, S Faisal Ahmed, Disorders of sex development: advances in genetic diagnosis and challenges in management. *Advances in Genomics and Genetics*. 2015(5); 165-77.
5. Austin Larson, Disorders of sex Development: Clinically Relevant Genes Involved in Gonadal Differentiation. *Discovery medicine*. 2012; 14(78):301-9.
6. Michala L., Liao L.M., Wood D., Conway G.S., Creigton .M. Practice changes in childhood surgery for ambiguous genitalia. *Journal of Pediatric Urology.* 2014; 934-9.
7. Pykov M. I., E. A. Volodko, Z. M. Gribanov, L. M. Galova, B. S. Ashurbekov. Ultrasound diagnosis in the disorders of sex development in children. Modern technologies in diagnosis and treatment. *Detskaya bol'nica*. 2012;47(1):9-18 (in Russian)
8. Latyshev O.Yu., Sannikova ES, Samsonova LN, Kiseleva E.V., Okmian G.F., Dondup O.M., Kasatkina E.P. Disorders of the formation of sex 45, X / 46, XY: clinical and laboratory characteristics of patients. *Bulleten sibirskoy medicine*. 2017; 16(5):87-96. (in Russian)
9. Nadia Y, Edelsztein, Romina P, Grinspon, Helena F, Schteingart, Rodolfo A Rey. Anti-Mullerian hormone as a marker of steroid and gonadotropin action in the testis of children and adolescents with disorders of the gonadal axis. *International Journal of Pediatric Endocrinology.* 2016; 1: 12.
10. Bianco B, Lipay M.V., Melaragno M.I.Detection of hidden Y mosaicism in Turner's syndrome: importance in the prevention of gonadoblastoma. *Journal of Pediatric Endocrinology and Metabolism* . 2006, 19:1113-7.
11. Bonnie McCann-Crosby, Roshanak Mansoury, Jennifer E Dietrich, Laurence B McCullogh, V Reid Sutton, Elise G Austin, Bruce Schlomer, David R Roth, Lefkothea Karaviti, Sheila Gunn,MGohn Hicks, Charles G Macias. State of the art review in gonadal dysgenesis: challenges in diagnosis and management. *International Journal of Pediatric Endocrinology*. 2014;4:17.
12. Tannour-Louet M, Han S, Corbett ST, et al. Identication of de novo copy number variants associated with human disorders of sexual development. *PLoS One*. 2010; 5(10): e15392.
13. Cools M, Drop SL, Wolffenbuttel KP, Oosterhuis JW, Looijenga LH. Germ cell tumors in the intersex gonad: old paths, new directions moving frontiers. *Endocrine reviews*. 2006, 27(5):468-4.
14. Okulov A.B., Brown D. N., Cure L. F., In Black.B., Markov K. K., Okulov E.A., Azmina N.I. *Diagnosis of disorders of sex development in children (Proc.manual. for interns, ordering, doctors). [Diagnostika narusheniy formirovaniya pola u detey. Uchebnoe posobie dlya internov, ordinatorov, vrachey*].Moscow; RMAPO: 2005. (in Russian)
15. Nasir A.Al. Lurayyan, Radological imaging of disorders of sex development. *Sudanese Journal of Paediatrics*. 2013; 13(2):10-6.
16. Poddubnii I.V., Faizulin A.K., Glibina T.M., Sibirskaya E.V., Kopilov I.V. Aspects of surgical tactics of correction of abnormalities of the internal organs of the reproductive system in female children with gonadal dysgenesis. *Reproductivnoe zdorov'e detey i podrostkov.* 2014;6:22-32. (in Russian)
17. Okulov A.B., Brovin D.N., Mirakov K.K., Povarnin O.Ya., Volod'ko E.A. Persistence Mullerian duct syndrome in a child with inguinal hernia and cryptorchism. *Andrologiya I genital'naya khirurgiya.* 2004; 4:55-62. (in Russian)
18. Okulov A.B., Brovin D.N., Mirakov K.K., Povarnin O. Ya., Volod'ko E.A., Godlevsky D.N., Danilenko O.S., Povarnin O.Ya. Diagnostic and surgical correction of persistent mullerian duct syndrome in children. *Detskaya khirurgiya*. 2015; 19(2):50-3. (in Russian)
19. Mirakov K.K., Volod'ko E.A., Okulov A.B., Anikiev D.N. Laparoscopy in the diagnosis and treatment of gender disruption in children. *MEDICUS*. 2016;2(8):122-4. (in Russian)
20. Berra M, Liao LM, Creighton SM, Conway GS. Long-term health issues of women with XY karyotype. *Maturitas*. 2010, 65(2):172-8.
21. Sakai N, Yamada T, Asao T, Baba M, Yoshida M, Murayama T. Bilateral testicular tumors in androgen insensitivity syndrome. *International Journal of Urology*. 2000; 7(10):390-2.
22. Schober J, Nordenstrom A, Hoebeke P, et al. Disorders of sex development: summaries of long term outcome studies. *International Journal of Urology*. 2012, 8(6):616-23.

Поступила 07 февраля 2018
Принята в печать 04 ареля 2018

DOI: http://dx.doi.org/10.18821/1560-9510-2019-23-1-48-49
Клиническая практика

© КОЛЛЕКТИВ АВТРОВ, 2019

Смирнов А.Н.[2], Проничев М.А.[1], Киреева Н.Б.[1], Ганюшкин Н.М.[1]

РЕДКИЙ СЛУЧАЙ КИШЕЧНОЙ НЕПРОХОДИМОСТИ, ВЫЗВАННОЙ ИНОРОДНЫМ ТЕЛОМ (ШАРИКОМ ГИДРОГЕЛЯ), У РЕБЁНКА 11 МЕСЯЦЕВ

[1] ФГБОУ ВО «Нижегородская государственная медицинская академия» Минздрава РФ, 603950, г. Нижний Новгород;
[2] ГБУЗ НО «НОДКБ» (Нижегородская областная детская клиническая больница), 603136, г. Нижний Новгород

У детей инородные тела желудочно-кишечного тракта (ЖКТ) встречаются часто, 80-90 % из них проходят через ЖКТ без каких-либо проблем. Однако в ряде случаев развивается клиническая картина перитонита, непроходимости кишечника, кровотечения, что требует оперативного лечения. Описанное в статье клиническое наблюдение острой кишечной непроходимости у 11-месячного ребёнка в результате проглатывания им шарика гидрогеля может оказаться полезным практикующим детским хирургам.

Ключевые слова: *дети; инородное тело; кишечная непроходимость.*

Для цитирования: Смирнов А.Н., Проничев М.А., Киреева Н.Б., Ганюшкин Н.М. Редкий случай кишечной непроходимости, вызванной инородным телом (шариком гидрогеля), у ребёнка 11 месяцев. *Детская хирургия.* 2019; 23(1): 48-49. DOI: http://dx.doi.org/10.18821/1560-9510-2019-23-1-48-49

Для корреспонденции: *Киреева Надежда Борисовна*, профессор кафедры детской хирургии ФГБОУ ВО «Нижегородская государственная медицинская академия» Минздрава РФ, 603132, г. Нижний Новгород. E-mail: kireevaNB@yandex.ru

Smirnov A.N.[2], Pronichev M.A.[1], Kireeva N.B.[1], Ganyushkin N.M.[1]

A RARE CASE OF INTESTINAL OBSTRUCTION CAUSED BY A FOREIGN BODY (HYDROGEL BALL) IN AN 11 MONTHS OLD CHILD

[1]Nizhny Novgorod State Medical Academy, Nizhny Novgorod, 603950, Russian Federation;
[2]Nizhny Novgorod Regional Children's Clinical Hospital, Nizhny Novgorod, 603136, Russian Federation

In children, foreign bodies of the gastrointestinal tract (GIT) are common, 80-90% of them pass through the GIT without any problem. However, in some cases the clinical picture of peritonitis, intestinal obstruction, bleeding develops, which requires surgical treatment. Described in the article the clinical observation of acute intestinal obstruction in an 11-month-old child, after he has swallowed a hydrogel ball, will be useful for practicing pediatric surgeons.

Keywords: *children; foreign body; intestinal obstruction.*

For citation: Smirnov A.N., Pronichev M.A., Kireeva N.B., Ganyushkin N.M. A rare case of intestinal obstruction caused by a foreign body (hydrogel ball) in an 11 months old child. *Detskaya Khirurgya (Pediatric Surgery, Russian journal)* 2019; 23(1): 48-49. (In Russ.). DOI: http://dx.doi.org/10.18821/1560-9510-2019-23-1-48-49

For correspondence: *Nadezhda B. Kireeva*, MD, Ph.D., DSci., Professor of the Department of Pediatric Surgery of the Nizhny Novgorod State Medical Academy, Nizhny Novgorod, 603132, Russian Federation. E-mail: kireevaNB@yandex.ru

Conflict of interest. The authors declare no conflict of interest.
Acknowledgments. The study had no sponsorship.

Received 29 September 2018
Accepted 01 October 2018

Инородные тела желудочно-кишечного тракта (ЖКТ) (corpora aliena) – это предметы, которые поступили в органы пищеварительного тракта извне или образовались в самом организме и по своему составу не могут быть использованы в нормальных условиях как пища. Инородные тела ЖКТ могут быть различными по характеру и происхождению [1].

У детей инородные тела ЖКТ встречаются часто, 80–90 % из них проходят через ЖКТ без каких-либо проблем. Однако в ряде случаев развивается клиническая картина перитонита, непроходимости кишечника, кровотечения, что требует оперативного лечения [2, 3].

Приводим редкое наблюдение развития острой кишечной непроходимости у ребенка после проглатывания им шарика гидрогеля.

Больной Р., 11 мес, был переведён из Городской детской больницы № 8 г. Дзержинска в хирургическое отделение Нижегородской областной детской клинической больницы 11.06.2017 г. на 4-е сутки от начала заболевания, в тяжёлом состоянии с жалобами на боли в животе, многократную рвоту, отсутствие стула. Из анамнеза известно, что ребёнок болен с 08.06.2017 г., когда появились первые симптомы – беспокойство, многократная рвота, субфебрильная температура, в связи с чем 10.06.2017 г. был госпитализирован в инфекционное отделение ЦРБ, где находился в течение суток. Отмечалось ухудшение состояния: наросли вялость, адинамия, гипертермия, появилась многократная рвота с желчью, задержка стула в течение 3 сут. После консультации хирурга и выполнения обзорной рентгенографии пациент направлен в областную клинику с диагнозом острой кишечной непроходимости. При поступлении состояние тяжёлое, ребёнок вялый, беспокоится. Температура на субфебрильных цифрах. Пульс 126 уд. в мин, удовлетворительных качеств. Тоны сердца ясные, ритмичные. Живот умеренно вздут, болезненный во всех отделах, активно напряжён при осмотре. Симптомов раздражения брюшины нет. При ректальном исследовании ампула прямой кишки пустая, патологических примесей нет. Общий анализ крови: Hb 123 г/л; Эр. 4,41 · 10^{12}/л; Лейк. – 8,1 · 10^{9}/л (п/я – 0%, с/я – 72%, лимф. – 20%, мон. – 8%), СОЭ – 8 мм/ч. Общий анализ мочи в норме. На обзорной рентгенограмме брюшной полости – единичные уровни жидкости, апнематизация нижних отделов живота (рис. 1).

При УЗИ опеределяются эхографические признаки кистоподобного образования (инородного тела?) кишечника (рис. 2).

После предоперационной подготовки ребёнок был взят в операционную с предварительным диагнозом: острая высокая кишечная непроходимость. Выполнена средне-срединная

DOI: http://dx.doi.org/10.18821/1560-9510-2019-23-1-48-49
Clinical practice

Рис. 1. Обзорная рентгенограмма брюшной полости – единичные уровни жидкости, апневматизация нижних отделов живота.

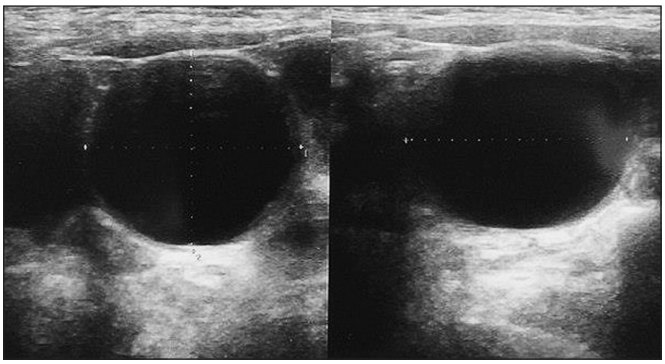

Рис. 2. УЗИ: опеределяются эхографические признаки кистоподобного образования (инородного тела?) кишечника.

Рис. 3. Инородное тело (шарик гидрогеля) удалено из просвета кишки.

лапаротомия. В брюшной полости обнаружен серозный выпот в небольшом количестве. После эвентрации кишечника в рану на расстоянии ~50 см от илеоцекального угла в просвете кишки выявлено инородное тело 3 см в диаметре, полностью перекрывающее её просвет. Ниже препятствия кишечник спавшийся. Выполнена энтеротомия, инородное тело (шарик гидрогеля) удалено (рис. 3).

Рана стенки кишки ушита двурядным швом. Послеоперационный диагноз: острая обтурационная кишечная непроходимость, обусловленная инородным телом кишечника. Проводились инфузионная, антибактериальная терапия. Послеоперационное течение гладкое, рана зажила первичным натяжением. В удовлетворительном состоянии пациент выписан домой на 10-е сутки.

При расспросе матери ребёнка удалось установить, что накануне заболевания пациент играл со своей старшей сестрой шариками гидрогеля (размерами до 1 см), в результате чего один из них был проглочен ребёнком. При пассаже шарика по кишечнику произошло его набухание, увеличение до 3 см в диаметре, что привело к обтурации просвета кишки.

Таким образом, данное наблюдение иллюстрирует случай острой кишечной непроходимости, причиной которой явился шарик гидрогеля, увеличившийся до значительных размеров в процессе его пассажа по кишечнику и вызвавший обтурацию его просвета.

Конфликт интересов. Авторы заявляют об отсутствии конфликта интересов.

Финансирование. Исследование не имело спонсорской поддержки.

ЛИТЕРАТУРА

1. Хрыщанович В.Я., Ладутько И.М., Прохорова Я.В. Инородные тела пищеварительного тракта: хирургические аспекты диагностики и лечения. *Медицинский журнал*. 2009; 1: 9-14.
2. Гераськин А.В, Дронов А.Ф., Смирнов А.Н. Инородные тела желудочно-кишечного тракта, брюшной полости и промежности. В кн.*: Хирургия живота и промежности у детей: Атлас*. М.: ГЭОТАР-Медиа; 2012: 332.
3. Ашкрафт К.У., Холдер Т.М. Инородные тела желудочно-кишечного тракта. В кн.: *Детская хирургия.* СПб.: Хардфорд; 1996; (1): 98-100.

REFERENCES

1. Khryschyanovich V.Y., Ladutko I.M., Prohorova Y.V. Foreign bodies of the digestive tract: surgical aspects of diagnosis and treatment. *Meditsinskiy zhurnal*. 2009; 1: 9-14. (in Russian)
2. Geraskyn A.V., Dronov A.F., Smirnov A.N. Foreign bodies of the gastrointestinal tract, abdominal cavity and perineum. In the book: *Surgery of the abdomen and perineum in children: atlas [Khirurgiya zhivota I promezhnosti u detey. Atlas]*. Moscow: GEOTAR-Media; 2012: 332. (in Russian)
3. Ashkraft K.U., Holder T.M. Foreign bodies of the gastrointestinal tract. In the book: *Pediatric Surgery [Detskaya khirurgiya*]. SPb.: Hardford; 1996 (1): 98-100. (in Russian)

Поступила 29 декабря
Принята в печать 04 июня 2018

DOI: http://dx.doi.org/10.18821/1560-9510-2019-23-1-50-51
Клиническая практика

© КОЛЛЕКТИВ АВТОРОВ, 2019

Машков А.Е., Филюшкин Ю.Н., Пыхтеев Д.А., Елин Л.М.

СЛУЧАЙ ВРОЖДЕННОЙ (ИСТИННОЙ) КИСТЫ ПЕЧЕНИ У НОВОРОЖДЕННОГО

ГБУЗ МО «Московский областной научно-исследовательский клинический институт (МОНИКИ) им. М.Ф. Владимирского», отделение детской хирургии, 129110, Москва

Врожденная киста печени – достаточно редкое патологическое состояние в большинстве случаев не проявляющее себя клинически. Истинные кисты печени являются показанием для оперативного лечения. В отделении детской хирургии ГБУЗ МО МОНИКИ им. М.Ф.Владимирского находился на лечении новорожденный ребенок с врожденной истинной кистой печени. Отсутствие знаний об этой патологии и ошибки диагностики могут приводить к неправильной хирургической тактике.

Ключевые слова: *врожденная киста печени; лечение; дети.*

Для цитирования: Машков А.Е., Филюшкин Ю.Н., Пыхтеев Д.А., Елин Л.М. Случай врожденной (истинной) кисты печени у новорожденного. *Детская хирургия.* 2019; 23(1): 50-51. DOI: http://dx.doi.org/10.18821/1560-9510-2019-23-1-50-51

Для корреспонденции: *Филюшкин Юрий Николаевич*, научный сотрудник отделения детской хирургии ГБУЗ МО «МОНИКИ им. М.Ф. Владимирского», 129110, Москва. E-mail: mr.fil@mail.ru

Mashkov A.E., Filyushkin Yu.N., Pykhteev D.A., Elin L.M.

THE CASE OF THE CONGENITAL LIVER CYST IN THE INFANT

M.F. Vladimirsky Moscow Regional Clinical and Research Institute, Moscow, 129110, Russian Federation

A congenital liver cyst is a rather rare pathological condition in most cases failing to manifest itself clinically. True liver cysts are an indication for surgical treatment. A newborn baby with a congenital true liver cyst admitted the Department of Pediatric Surgery of the M.F. Vladimirsky Moscow Regional Clinical and Research Institute for the treatment. Lack of knowledge about this pathology and diagnostic errors can lead to incorrect surgical tactics.

Keywords: *congenital liver cyst; treatment; children.*

For citation: Mashkov A.E., Filyushkin Yu.N., Pykhteev D.A., Elin L.M. The case of the congenital liver cyst in the infant. *Detskaya Khirurgya (Pediatric Surgery, Russian journal)* 2019; 23(1): 50-51. DOI: http://dx.doi.org/10.18821/1560-9510-2019-23-1-50-51

For correspondence: *Yury N. Filyushkin*, MD, Ph.D., Associate Professor of the Department of Pediatric Surgery of the M.F. Vladimirsky Moscow Regional Clinical and Research Institute, Moscow, 129110, Russian Federation. E-mail: mr.fil@mail.ru

Conflict of interest. The authors declare no conflict of interest.
Acknowledgments. The study had no sponsorship.

Received 29 September 2018
Accepted 01 October 2018

Кистозные образования печени остаются актуальной проблемой хирургии детского возраста [1]. Проблема врожденных (истинных) кист печени имеет немаловажное значение. Частота выявления истинных кист печени в связи с развитием и совершенствованием неинвазивных лучевых методов исследования увеличивается и, по данным некоторых авторов, достигает 1,86–2,5% [2, 3]. Истинные кисты печени составляют 11,8% в структуре всех очаговых заболеваний печени. У девочек кисты печени встречаются в 3–5 раз чаще, чем у мальчиков [4]. Согласно современным патогенетическим представлениям, истинные кисты печени возникают из неподвергшихся инволюции аберрантных желчных ходов во время эмбрионального развития, могут быть простыми, многокамерными цистаденомами, дермоидными и ретенционными [5]. Истинные (солитарные) кисты печени, представляя собой округлой формы кистозные образования, выполненные одной или несколькими камерами, чаще происходят из правой доли печени и локализуется на поверхности, реже – в толще ткани печени. Внутренняя поверхность истинных кист выстлана кубическим или цилиндрическим эпителием, а их стенки могут быть пронизаны желчными протоками. Содержимое кист – прозрачная или слегка желтоватая жидкость, реже – желеобразная или коричневая жидкость. Только в 10–15% случаев истинные кисты печени вызывают появление клинической симптоматики. В подавляющем числе случаев данные образования печени обнаруживаются случайно при УЗИ. Возможными осложнениями истинных кист печени являются нагноение, разрыв, кровотечение в полость или кровоизлияние в стенку кисты, перекрут, располагающейся на «ножке», редко – малигнизация [5].

По данным литературы, отсутствует четкая концепция лечения врожденных кист печени [4]. Большинство авторов признают необходимость оперативного вмешательства, отдавая предпочтение малоинвазивным технологиям. При этом не исключается применение резекции печени и перицистэктомии, однако данные хирургические методы должны проводиться только в специализированных гепатоцентрах.

Частота рецидивов при врожденных кистах печени сохраняется на достаточно высоком уровне и составляет 8%, а осложнения наблюдаются у 5% больных. Введение склерозирующих агентов оказывается эффективным лишь у незначительного количества больных [3].

В отделении детской хирургии ГБУЗ МО «МОНИКИ им. М.Ф.Владимирского» с 20.02.2018 г. по 16.03.2018 г. находился на лечении ребенок А., 27 дней жизни, с истинной кистой правой доли печени.

Из анамнеза известно, что мальчик рожден от 24-летней соматически здоровой матери, от первой беременности, протекавшей с токсикозом, хронической фетоплацентарной недостаточностью, синдромом задержки развития плода 2-й степени. Пренатально, в сроке 33 нед беременности по данным УЗИ диагностирована киста брюшной полости плода размерами до 34 мм. Роды самопроизвольные в 38–39 нед. При рождении масса тела 2680 г, длина тела 50 см. Гипоксии в

DOI: http://dx.doi.org/10.18821/1560-9510-2019-23-1-50-51
Clinical practice

родах не было. При рождении состояние мальчика расценено как относительно удовлетворительное. В родзале приложен к груди, в дальнейшем находился на грудном вскармливании. В неврологическом статусе отмечался умеренный синдром угнетения центральной нервной системы на фоне внутриутробной гипотрофии. В клиническом анализе крови отмечался лейкоцитоз (до 39 тыс/мл), получал антибактериальную терапию. По данным УЗИ органов брюшной полости выявлено кистозное образование брюшной полости области правой доли печени (киста печени? лимфангиома брюшной полости?).

В возрасте 27 сут жизни ребенок переведен в ДХО МОНИКИ для дообследования и оперативного лечения.

При поступлении состояние ребенка средней тяжести, обусловленное морфо-функциональной незрелостью, гипотрофией первой степени. В неврологическом статусе отмечалось угнетение ЦНС. Кожные покровы бледно-розовые. При аускультации дыхание пуэрильное, проводилось во все отделы, хрипов не было. Гемодинамика стабильная. Полость рта чистая. Живот мягкий, не напряжен, не вздут, безболезненный. Петли кишечника не контурировались. Печень умеренно увеличена (+1,5 см от края реберной дуги), безболезненная. Селезенка не увеличена. Отека брюшной стенки не было. Стул желтый, регулярный. Дизурии не было.

По данным УЗИ органов брюшной полости структура печени однородная. По передней поверхности правой доли печени визуализировалось гипоэхогенное образование размерами 4,6 × 2,8 × 4,0 см с тонкой капсулой и гомогенным содержимым, с единичными частицами взвеси в просвете.

Ребенку выполнена КТ органов брюшной полости. В сегментах S8,4,5 печени, подкапсульно, выявлено больших размеров кистозное образование, с четкими неровными контурами, размерами (передне-задний, поперечный, вертикальный) до 26 × 42 × 47 мм, плотностью при нативном сканировании до 13 ед.Н., не реагирующее на внутривенное контрастное усиление. Других очаговых и объемных образований в печени как до, так и после внутривенного контрастного усиления, не определялось. Внутри- и внепеченочные желчные протоки не расширены. Желчный пузырь визуализировался без рентгенконтрастных конкрементов. Увеличенных лимфатических узлов и жидкости в брюшной полости не определялось.

После предоперационной подготовки выполнено лапароскопическое удаление кистозного образования печени. Интраоперационно отмечалась макроскопическая картина тонкостенного подкапсульного кистозного образования верхней поверхности печени в проекции сегмента S8 печени размерами 2,5 × 4,0 × 4,5 см. Кистозное образование пунктировано – содержимое серозно-желтое (рис. 1, см. на 3-й стр. обложки). Произведено иссечение истонченной стенки кистозного образования, взята биопсия. Обработка ложа кистозного образования не произведена в связи с наличием внутрипеченочных желчных протоков и сосудов в толще задней стенки кисты (рис. 2, см. на 3-й стр. обложки). Осложнений не было.

По данным биопсии диагностирована истинная киста печени. Стенка непаразитарной кисты печени была представлена клеточно-волокнистой соединительной тканью с включениями мелких протоков, единичными мелкоочаговыми лимфоидными инфильтратами, выстлана кубическим эпителием.

Послеоперационный период протекал удовлетворительно. Ребенок выписан домой.

Настоящее наблюдение подтверждает тезис, что методом выбора оперативного лечения истинных кист печени является лапароскопическое их удаление. Оперативное лечение истинных кист печени возможно в периоде новорожденности. Обработка задней стенки истинной кисты печени должна проводиться с учетом риска травмирования внутрипеченочных желчных протоков.

Конфликт интересов. Авторы заявляют об отсутствии конфликта интересов.
Финансирование. Исследование не имело спонсорской поддержки.

ЛИТЕРАТУРА

1. Елин Л.М., Щербина В.И., Машков А.Е., Пыхтеев Д.А., Слесарев В.В., Полянская З.И. Опыт лечения эхинококковых и непаразитарных кист печени у детей. *Детская хирургия*. 2017; 21(3): 136-40.
2. Scheuerlein H., Rauchfuss F., Franke J., Jandt K., Dittmar Y., Trebing G., Settmacher U. Clinical symptoms and sonographic follow-up after surgical treatment of nonparasitic liver cysts. *BMC Surg*. 2013; 13-42.
3. Притула В.П. Хирургическое лечение детей с кистами печени. *Хирургия детского возраста*. 2014; 1-2 (42): 14-9
4. Котельникова Л.П., Бусырев Ю.Б., Белякова Я.В. Лечение непаразитарных кист печени. *Анналы хирургической гепатологии*. 2014; 19(1): 60-7.
5. Харчков В.В., Кислицин Д.П., Добровольский А.А. *Хирургия кист и абсцессов печени*. Ханты-Мансийск: Изд-во Ханты-Мансийской государственной медицинской академии; 2013.

REFERENCES

1. Elin L.M., Shcherbina V.I., Mashkov A.E., Pykhteev D.A., Slesarev V.V., Polyanskaya Z. I. the Experience of treatment and aparasitemic hydatid cysts of liver in children. *Detskaya khirurgiya*. 2017; 21(3): 136-40. (in Russian)
2. Scheuerlein H, Rauchfuss F, France J, Janet K, Ditmar Y, Trading G, Settmacher U. Clinical symptoms and sonographic follow-up after surgical treatment of nonparasitic liver cysts. *BMC surg*. 2013;13-42.
3. Pritula V. p. Surgical treatment of children with liver cysts. *Khirurgiya detskogo vozrasta*. 2014; 1-2 (42): 14-9. (in Russian)
4. Kotelnikova L.P., Busyrev Y.B., Belyakova I. . Treatment aparasitemic hepatic cysts .*Annaly khirurgicheskoy gepatologii*. 2014; 19(1): 60-7. (in Russian)
5. Kharchikov V.V., Kislitsin D.P., Dobrovolsky A.A. *Surgery of cysts and abscesses of the liver [Khirurgiya kist I abstsessov pecheni]*. Khanty-Mansiysk: publishing House of Khanty-Mansiysk state medical Academy: 2013. (in Russian)

Поступила 05 июня 2018
Принята в печать 01 октября 2018

DOI: http://dx.doi.org/10.18821/1560-9510-2019-23-1-52-53
Клиническая практика

© КОЛЛЕКТИВ АВТОРОВ, 2019

Чепурной Г.И., Лейга А.В., Кацупеев В.Б., Чепурной М.Г., Миханошина Н.А., Розин Б.Г., Ковалев М.В.

ИЗОЛИРОВАННАЯ ИЛЕОЦЕКАЛЬНАЯ ФОРМА АГАНГЛИОЗА У НОВОРОЖДЕННОГО

Ростовский государственный медицинский университет, 344022, г. Ростов-на-Дону

Представлено клиническое наблюдение редкой формы болезни Гиршпрунга у новорожденной – аганглиоз терминального отдела подвздошной кишки и гипо-ганглиоз слепой кишки, проявившийся острой кишечной непроходимостью. Резекция илеоцекального угла и оставление дистальных отделов толстой кишки в организме ребенка с хорошими функциональными результатами в отдаленные сроки послеоперационного периода позволили утвердиться в существовании высоких изолированных сегментарных форм болезни Гиршпрунга.

Ключевые слова: *болезнь Гиршпрунга; новорожденные, хирургическое лечение.*

Для цитирования: Чепурной Г.И., Лейга А.В., Кацупеев В.Б., Чепурной М.Г., Миханошина Н.А., Розин Б.Г., Ковалев М.В. Изолированная илеоцекальная форма аганглиоза у новорожденного. *Детская хирургия.* 2019; 23(1): 52-53. DOI: http://dx.doi.org/10.18821/1560-9510-2019-23-1-52-53

Для корреспонденции: *Чепурной Геннадий Иванович*, докт. мед. наук, профессор, зав. каф. детской хирургии и ортопедии Ростовского государственного медицинского университета, 344022, г. Ростов-на-Дону. E-mail: chepur@rambler.ru

Chepurnoy G.I., Leiga A.V., Katsupeyev V.B., Chepurnoy M.G., Mikhanoshina N.A., Rozin B.G., Kovalev M.V.

ISOLATED ILEOCECAL FORM OF AGANGLIONOSIS IN A NEWBORN

Rostov State Medical University, Rostov-on-Don, 344022, Russian Federation

There is presented a clinical observation of such rare form of Hirschsprung's disease in a newborn -as terminal aganglionosis of the ileum and hypo-ganglionosis of the cecum, manifested by acute intestinal obstruction. Resection of the ileocecal angle and leaving the distal colon in the child's body with good functional results in the long-term postoperative period made it possible to affirm the existence of high isolated segmental forms of Hirshprung's disease.

Keywords: *Hirschsprung disease; newborns, surgical treatment.*

For citation: Chepurnoy G.I., Leiga A.V., Katsupeyev V.B., Chepurnoy M.G., Mikhanoshina N.A., Rozin B.G., Kovalev M.V. Isolated ileocecal form of aganglionosis in a newborn. *Detskaya Khirurgya (Pediatric Surgery, Russian journal)* 2019; 23(1): 52-53. (In Russ.). DOI: http://dx.doi.org/10.18821/1560-9510-2019-23-1-52-53

For correspondence: *Gennady I. Chepurnoy*, MD, Ph.D., DSci., professor, head of the Department of pediatric surgery and orthopedics of the Rostov State Medical University, Rostov-on-Don, 344022, Russian Federation. E-mail: chepur@rambler.ru

Conflict of interest. The authors declare no conflict of interest.
Acknowledgments. The study had no sponsorship.

Received 29 September 2018
Accepted 01 October 2018

Считается общепризнанным, что при болезни Гиршпрунга часть толстой кишки, находящаяся в дистальном направлении от отрезка с аганглиозом, является морфологически неполноценной и, как правило, включается в резецируемый фрагмент толстокишечной трубки.

Описания высокой изолированной формы болезни Гиршпрунга чрезвычайно редко встречаются в медицинской литературе. Так, В.Тошовски [1] в своей монографии «Острые процессы в брюшной полости у детей» (Прага, 1987), на странице 191, описывая эту патологию как сегментарную дилятацию кишечника, отмечает, что первым, кто указал на такую самостоятельную форму болезни, был O.Swenson (1957). Среди редких публикаций, посвященных этой форме болезни Гиршпрунга, отмечается работа алжирских хирургов M.Aboulola, M.Boukhelou, A.Asselah [2], описавших двух новорожденных с сегментарной дилятацией подвздошной кишки в сочетании с пуповинной грыжей и незавершенным поворотом средней кишки.

Приводим наше наблюдение.

Девочка К. была госпитализирована в детское хирургическое отделение больницы № 20 г. Ростова-на-Дону 17.09.2017 г. через 12 ч после рождения. При осмотре отмечается вздутие живота, по назогастральному зонду отходит жидкое содержимое желудка болотного вида. При ректальном исследовании отмечается пустая ампула прямой кишки. На обзорной рентгенограмме органов брюшной полости видно большое количество чаш Клойбера одинакового калибра.

После 2-часовой предоперационной подготовки ребёнок был оперирован. Выполнена лапаротомия поперечным разрезом длиной 6 см ниже пупка. При ревизии кишечника установлено, что петли тонкой кишки заполнены газом; в области илеоцекального угла подвздошная кишка, не доходя 12 см до coecum, сужена с выраженным супрастенотическим расширением, содержащим мекониевые массы; вся толстая кишка свободна от мекония, находится в спавшемся состоянии, имеет гаустры, жировые привески. Тщательная пальпация суженного участка подвздошной кишки не обнаружила никаких участков уплотнения.

Произведена резекция супрастенотического расширенного и 6 см суженного участков подвздошной кишки. Оба конца кишки выведены на переднюю брюшную стенку в виде 2-концевой раздельной илеостомы с направлением резецированного сегмента кишки на гистологическое исследование и крови ребенка на муковисцидоз, который в дальнейшем не был подтвержден. Гистологическое исследование подвздошной кишки выявило полное отсутствие ганглиозных клеток в подслизистом и межмышечном вегетативных нервных сплетениях. На 12-е сутки девочка была выписана домой в удовлетворительном состоянии.

Ребёнок был вновь госпитализирован 27.11.2017 г. для дальнейшего лечения. Выполненная ирригография (рис. 1) никакой патологии со стороны толстой кишки не выявила. 28.11.2917 г. произведена релапаротомия. Макроскопическая картина слепой кишки, отличающаяся от типично-

DOI: http://dx.doi.org/10.18821/1560-9510-2019-23-1-52-53
Clinical practice

Рис. 1. Ирригограмма больной К. перед наложением Т-образного анастомоза.

го внешнего вида coecum, и нормальный вид дистальных отделов толстой кишки заставил хирургов усомниться в диагнозе – тотальная форма болезни Гиршпрунга, и выполнить резекцию лишь илеоцекального угла с наложением Т-образного анастомоза. При этом конец подвздошной кишки после иссечения илеостомы был вшит в боковую стенку восходящего отдела толстой кишки с инвагинацией 3-сантиметрового отрезка тонкой в просвет толстой кишки по Я.Д. Витебскому [3]. Конец толстой кишки был вшит в кожу правой подвздошной области в виде колостомы. Удалённый участок кишки был отослан на гистологическое исследование. Через 9 сут был получен результат анализа: В подвздошной кишке: в подслизистом (мейсснеровском) вегетативном нервном сплетении ганглии не обнаружены, при иммуногистохимическом исследовании (S 100) отмечена негативная реакция, положительная реакция – в единичных отдельно лежащих ганглиозных клетках; в межмышечном (ауербаховском) вегетативном нервном сплетении положительная гистохимическая реакция (S 100) отмечена в единичных ганглиозных клетках немногочисленных гипоплазированных нервных ганглиев. В слепой кишке: в подслизистом вегетативном нервном сплетении обнаружены нервные ганглии с ганглиозными клетками (1–2 в поле зрения); в межмышечном вегетативном нервном сплетении обнаружены нервные ганглии с ганглиозными клетками (3–5 в поле зрения). Морфологический диагноз: аганглиоз подвздошной кишки, гипоганглиоз слепой кишки.

Все врачи отделения наблюдали за этой девочкой, и какова же была всеобщая радость, когда на 3-и сутки после операции у нее появился самостоятельный стул, в дальнейшем вошедший в ее ежедневный режим в течение всего срока пребывания в клинике. Спустя 12 сут была внебрюшинно ушита колостома. Под Новый год ребенок выписан домой в удовлетворительном состоянии.

Таким образом, в своей клинической практике мы столкнулись с анатомическим вариантом болезни Гиршпрунга, когда аганглионарный участок располагался только в терминальном отделе подвздошной кишки вместе с гипоганглионарным участком в слепой кишке и был совершенно изолированным. Вся дистально располагающаяся толстая кишка в морфологическом и функциональном отношениях оставалась полноценной, что заставляет пересмотреть некоторые позиции в отношении морфологического поражения стенки всей толстой кишки, находящейся дистально, при болезни Гиршпрунга и считать возможным существование совершенно изолированных сегментарных форм этого заболевания с особенностями клинических проявлений и хирургического лечения, прежде всего при высоких формах аганглиоза. В подобных ситуациях абсолютно оправданным является после резекции аганглионарных участков включение дистальных фрагментов толстой кишки с нормальной иннервацией с целью хирургического восстановления пищеварительной системы организма ребенка. Этому должно предшествовать тщательное гистологическое исследование биопсийного материала.

Конфликт интересов. Авторы заявляют об отсутствии конфликта интересов.

Финансирование. Исследование не имело спонсорской поддержки.

ЛИТЕРАТУРА

1. Toshovski V. *An Acute Processes in the Abdominal Cavity in Children.* Praga; 1987: 191. (in Russian)
2. Aboulola M., Boukhelou M., Asselah A. Dilatations segmentaires. *Chir. Pediat.*, 1979; 20: 197.
3. Витебский Я.Д. Клапанные анастомозы в хирургии пищеварительного тракта. М.; 1988: 112.

REFERENCES

1. Toshovski V. *An Acute Processes in the Abdominal Cavity in Children.* Praga; 1987: 191.
2. Aboulola M., Boukhelou M., Asselah A. Dilatations segmentaires. *Chir. Pediat.*, 1979; 20: 197.
3. Vitebskiy Y.D. *The Valve-Forned Anastomoses in the Intestinal Tract Surgery [Klapannye anastomozy v khirurgii pishchevaritel'nogo trakta].* Moscow; 1988: 112. (in Russian)

Поступила 29 октября 2018
Принята в печать 04 февраля 2019

ИСТОРИЯ МЕДИЦИНЫ

ЮБИЛЕИ

АНАТОЛИЙ ЕГОРОВИЧ СОЛОВЬЕВ

(К 80-ЛЕТИЮ СО ДНЯ РОЖДЕНИЯ)

Исполняется 80 лет со дня рождения и 55 лет врачебной, научной и педагогической деятельности детского хирурга и уролога профессора Анатолия Егоровича Соловьева.

А.Е. Соловьев родился 27 июля 1939 г. в г. Рязани. В 1958 г. поступил в Рязанский медицинский институт. Уже в студенческие годы Анатолий Егорович проявил себя активным студентом с широким спектром интересов, включая лечебную и общественную работу. В течение всего времени обучения в институте был активным участником студенческого научного общества, был руководителем и дирижером большого джазового студенческого оркестра, который неоднократно занимал призовые места на различных музыкальных конкурсах, участвовал в КВН, выступал на радио и т.д.

В 1968 г. А.Е. Соловьев закончил клиническую ординатуру на кафедре факультетской хирургии Рязанского медицинского института им. акад. И.П. Павлова. 3 года работал в центральном урологическом отделении, затем 3 года в детском хирургическом отделении Рязанской областной клинической больницы. В 1966 г. по назначению ЦК ВЛКСМ работал главным врачом студенческих строительных отрядов, осваивающих целину (Казахстан, Алма-Ата, Целиноград).

В 1971 г. был принят ассистентом на кафедру факультетской хирургии по курсу детской хирургии. В 1973 г. защитил кандидатскую диссертацию на тему: «Функциональные нарушения верхних мочевых путей при так называемых первичных хронических пиелонефритах у детей». В 1974 г. переведен на кафедру урологии Рязанского медицинского института. В 1983 г. защитил докторскую диссертацию «Диагностика и лечение острых заболеваний яичек в детском возрасте», работа, которая проходила под руководством основоположника российской школы детской урологии профессора В.М. Державина. В 1984 г. переведен на должность заведующего курсом детской хирургии Рязанского медицинского института.

В 1984 г. в жизни Анатолия Егоровича начинается новый этап – он переезжает в г. Запорожье и возглавляет кафедру детской хирургии Запорожского медицинского института. Разрабатывается новая учебная программа по детской хирургии для студентов IV–VI курсов лечебного и педиатрического факультетов. На кафедре начинается активная научно-исследовательская работа, защищаются кандидатские

и докторские диссертации, ведется работа научного студенческого кружка, выпускаются методические и учебные пособия. Под руководством А.Е. Соловьева создаются специализированные детские хирургические отделения на базе Запорожской детской областной клинической больницы и детской многопрофильной городской клинической больницы № 5. Создаются отделения плановой и экстренной хирургии, детское урологическое отделение, отделение торакальной и гнойно-септической хирургии, отделения травматологии и ортопедии, реанимации новорожденных, гемодиализа у детей. Развиваются такие направления в детской хирургии, как детская урология, детская онкология, нейрохирургия, гинекология, микрохирургия. При активном участии и под руководством А.Е. Соловьева проводятся научные исследования патогенеза эндотоксикоза у детей, совершенствуются методы лечения перитонитов и кишечной непроходимости, расширяются уродинамические исследования при аномалиях и заболеваниях почек в детском возрасте, ведется поиск новых методов лечения врожденного гидронефроза и пузырно-мочеточникового рефлюкса, осваиваются современные методы хирургического лечения гипоспадии, новые малоинвазивные эндоскопические методы хирургического лечения при врожденных и приобретенных заболеваниях у детей, микрохирургические вмешательства при портальной гипертензии и врожденной сосудистой патологии. В 1996 г. под руководством А.Е. Соловьева выполнена первая на Украине аутотрансплантация почки у ребенка с мегауретером.

А.Е. Соловьев – высокопрофессиональный хирург. Все самые тяжелые и сложные пациенты оперируются с его непосредственным участием.

Он является основателем школы детских хирургов и урологов Рязанской и Запорожской областей, ведущим специалистом России и Украины.

В 2015 г. Анатолий Егорович переезжает в г. Рязань и возглавляет вновь образованную кафедру детской хирургии Рязанского медицинского университета.

Анатолий Егорович является членом редколлегии научно-практических журналов «Российский медико-биологический вестник», «Наука молодых», «Хирургия детского возраста», членом ученого совета Рязанского медицинского университета.

Им опубликовано 250 научных статей, половина которых в центральных журналах России и Украины, издано 6 монографий и 3 учебника, 10 методических пособий, 6 авторских свидетельств на изобретения, проведено 19 научно-практических конференций по актуальным вопросам детской хирургии, урологии, травматологии и ортопедии, детской реанимации и анестезиологии. Под его руководством защищено 5 докторских и 17 кандидатских диссертаций. Многие ученики А.Е. Соловьева работают детскими хирургами и урологами в разных странах.

А.Е. Соловьев награжден почетной грамотой министерства Украины и Рязанской области, медалями «За особый вклад в развитие города Запорожья», «За выдающиеся заслуги в развитии Запорожского края».

80-летний юбилей Анатолий Егорович встречает в добром здравии, он по-прежнему активен. Под его руководством ведется работа над докторскими и кандидатскими диссертациями, готовится к изданию новый цикл лекций по детской хирургии для студентов медицинских вузов и 2 монографии.

Сотрудники вуза, кафедры, клиники, друзья, редколлегия журнала поздравляют Анатолия Егоровича и желают ему счастья, доброго здоровья, новых профессиональных успехов, творческого долголетия, семейного благополучия.

ВЛАДИМИР АЛЕКСАНДРОВИЧ НОВОЖИЛОВ

(К 60-ЛЕТИЮ СО ДНЯ РОЖДЕНИЯ)

1 декабря 2018 г. отмечает 60-летний юбилей профессор, заведующий кафедрой детской хирургии Иркутского государственного медицинского университета, профессор кафедры детской хирургии Иркутской государственной академии последипломного образования, главный врач Ивано-Матренинской детской клинической больницы г. Иркутска Владимир Александрович Новожилов.

Профессор В.А. Новожилов является талантливым и успешным детским хирургом, ученым и педагогом, внесшим большой вклад в организацию, развитие и совершенствование хирургической помощи детям Российской Федерации.

В.А. Новожилов известный общественный и политический деятель Российской Федерации. В разные годы он был депутатом Городской думы г. Иркутска, Законодательного Собрания Иркутской области.

Наибольшее признание В.А. Новожилов получил в результате организации в городе Иркутске Центра хирургии и реанимации новорожденных, который стал в настоящее время флагманом оказания хирургической помощи младенцам и детям грудного возраста в масштабах Сибири и России.

В.А. Новожилов с 2004 г. является профессором кафедры детской хирургии Иркутской государственной академии последипломного образования, проводит практические занятия и читает лекции по детской хирургии и хирургической неонатологии для курсантов.

С 2005 г. и по настоящее время он возглавляет кафедру детской хирургии Иркутского государственного медицинского университета, внося огромный вклад в обучение студентов путем внедрения новых форм преподавания, связанных с телеконференциями и видеотрансляциями хирургических вмешательств в режиме реального времени из операционной. Научный студенческий кружок при кафедре детской хирургии ИГМУ, который находится под постоянным вниманием Владимира Александровича, является неизменным призером ежегодных Всероссийских студенческих конференций и олимпиад.

С 2007 г. В.А. Новожилов является главным врачом старейшего детского госпиталя Сибири и Дальнего Востока – Ивано-Матренинской детской клинической больницы г. Иркутска. За годы многолетней работы В.А. Новожилов сумел сплотить вокруг себя коллектив единомышленников, способных решать сложные стратегические задачи по реформированию детской больницы, разработки концепции реструктуризации учреждения с учетом новых экономических условий.

В его арсенале многочисленные рационализаторские предложения и патенты на изобретения, касающиеся технологии коррекции аноректальных аномалий, позволяющих оптимизировать обследование и лечение детей с пороками развития прямой кишки, а также улучшить отдаленные результаты их лечения. Коллектив детских хирургов Ивано-Матренинской детской клинической больницы под руководством профессора В.А. Новожилова проводит сложные реконструктивно-пластические вмешательства на органах брюшной полости, грудной клетки, нервной и мочевыделительной систем.

В.А. Новожилов активно принимает участие в работе Международных Конгрессов и симпозиумах по специальности «Детская хирургия». Он является автором более 150 научных статей, изобретений, рационализаторских предложений, соавтором нескольких руководств для врачей и национального руководства по детской хирургии.

В.А. Новожилов является действительным членом нескольких профессиональных ассоциаций и научных обществ: Российской Ассоциации Детских Хирургов со дня его основания (1993); Ассоциации Хирургов Иркутской области (1992); Ассоциации организаторов здравоохранения Иркутской области; Проблемной комиссии РАН по хирургии новорожденных, в рамках которой, по его инициативе, разработан проект приказа по совершенствованию хирургической помощи новорожденным и детям раннего возраста в Российской Федерации.

Трудовые успехи В.А. Новожилова отмечены государственными наградами, среди которых медаль Ордена «За заслуги перед Отечеством» II степени.

Российская Ассоциация Детских Хирургов, коллективы кафедр детской хирургии России, работники Ивано-Матренинской деткой клинической больницы, редколлегия журнала поздравляют Владимира Александровича и желают ему благополучия и реализации намеченных целей.

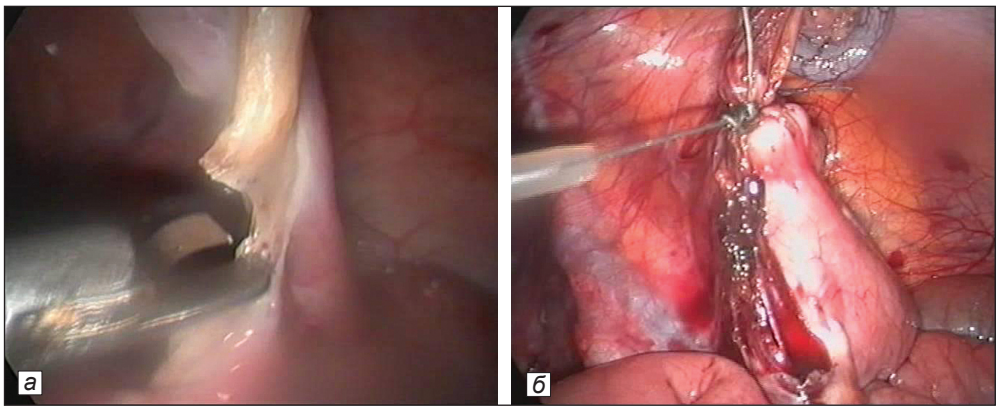

Рис. 1. Пересечение брыжейки червеобразного отростка после её коагуляции (*а*); наложение петли Редера на основание скелетированного отростка (*б*).

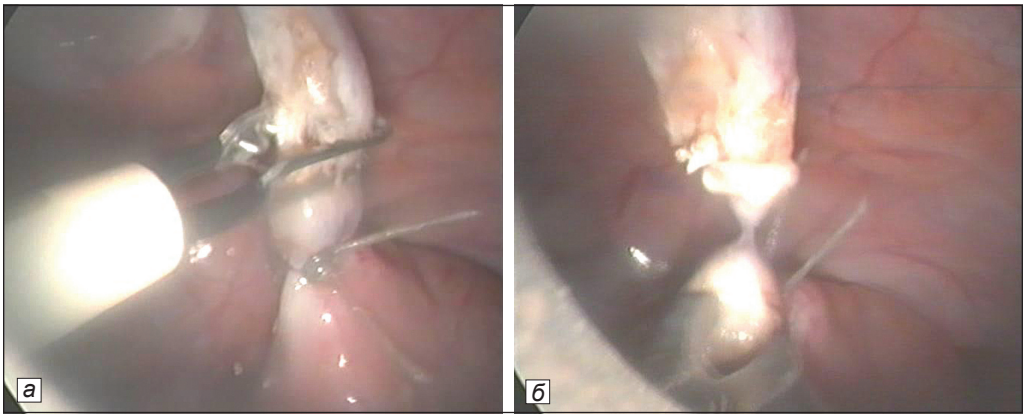

Рис. 2. Коагуляция червеобразного отростка на расстоянии 5–6 мм от лигатуры (*а*); пересечение червеобразного отростка на расстоянии 5–6 мм от лигатуры (*б*).

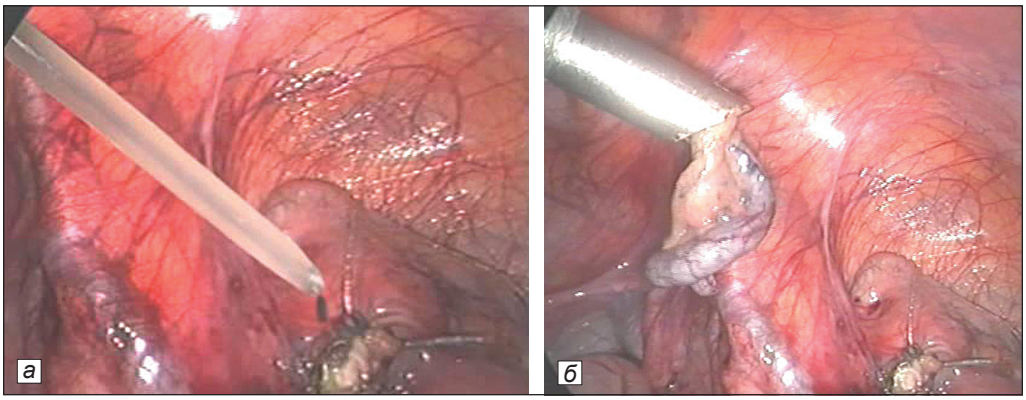

Рис. 3. обработка культи червеобразного отростка предложенным способом (*а*); экстракция червеобразного отростка предложенным способом (*б*).

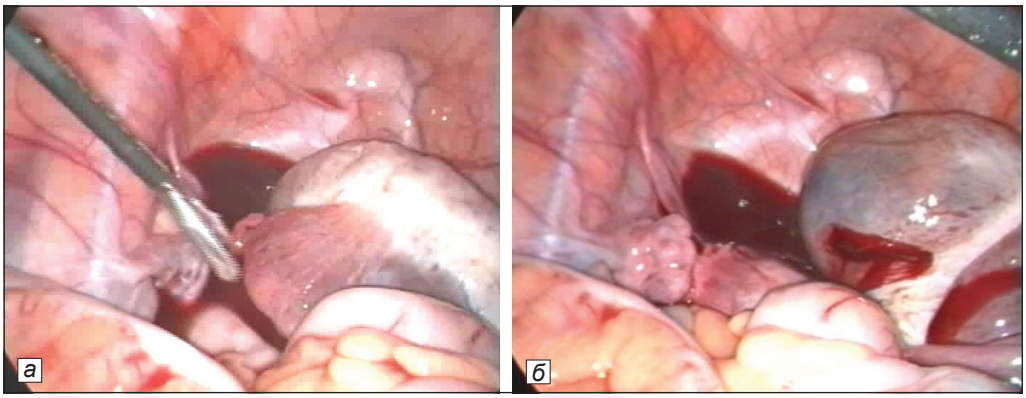

Рис. 4. Апоплексия правого яичника: наличие крови в малом тазу (*а*); место разрыва яичника (*б*).

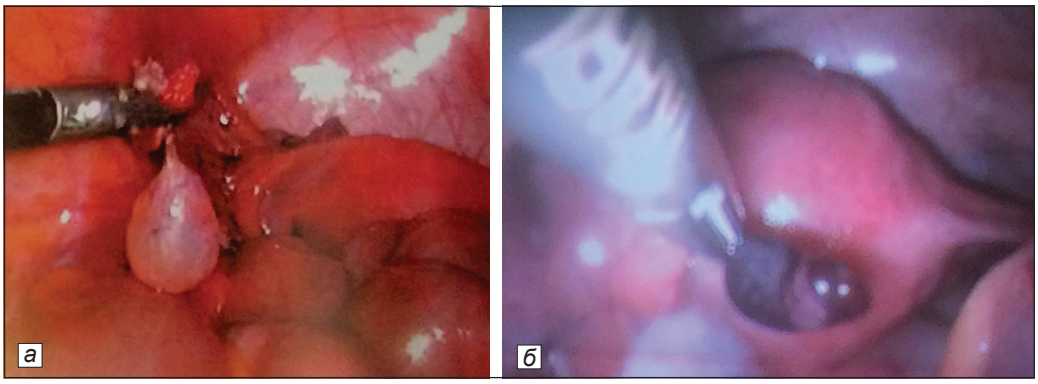

Рис. 5. Перекрут кисты придатка матки: без некроза (*а*); с некрозом (*б*).

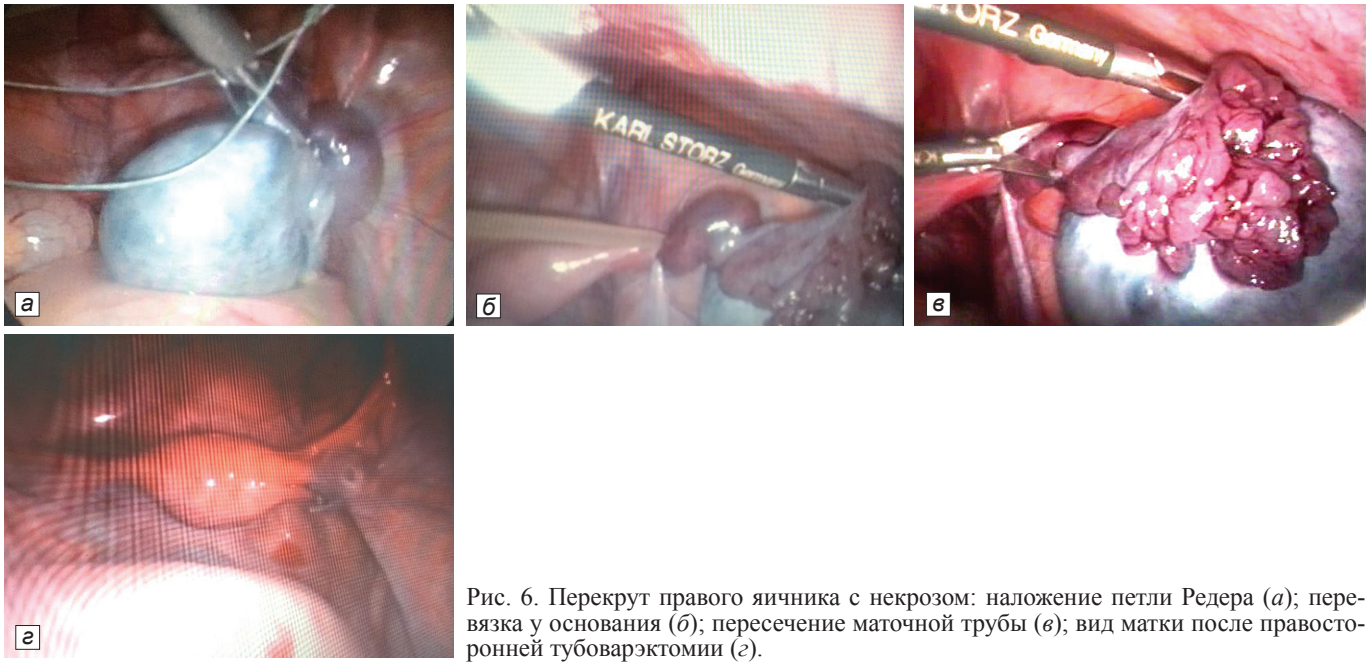

Рис. 6. Перекрут правого яичника с некрозом: наложение петли Редера (*а*); перевязка у основания (*б*); пересечение маточной трубы (*в*); вид матки после правосторонней тубоварэктомии (*г*).

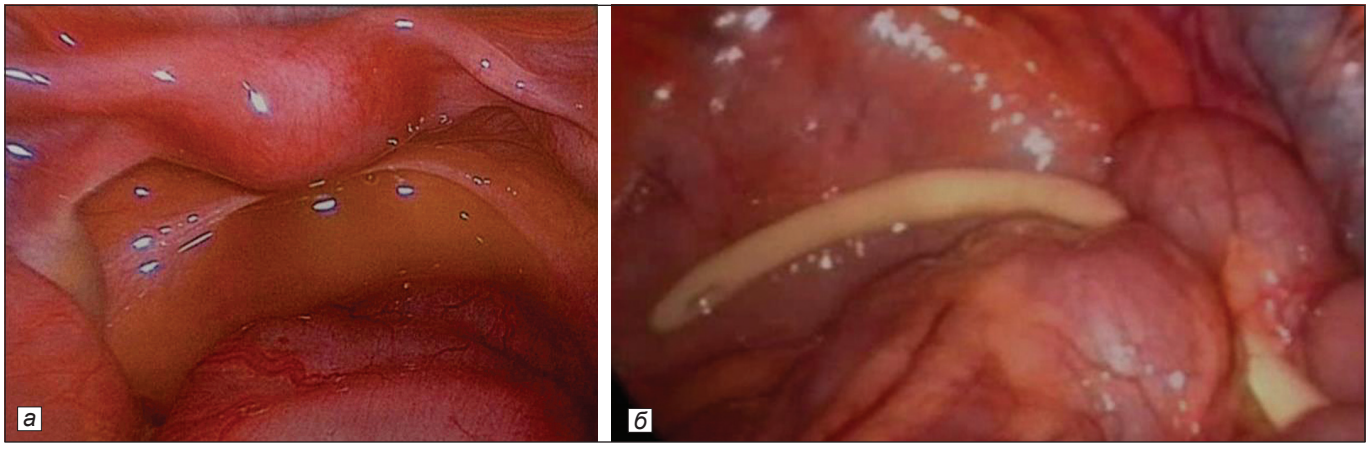

Рис. 7. Лапароскопическая картина первичного пельвиоперитонита: наличие гнойного выпота в полости малого таза (*а*); после санации и дренирования (*б*).

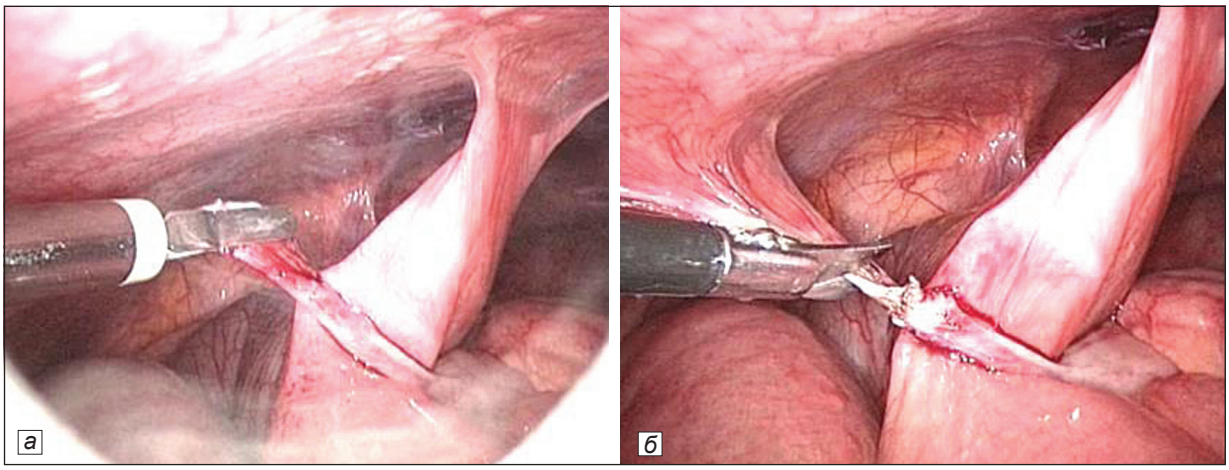

Рис. 8. Коагуляция штранга (*а*); лапароскопическое пересечение штранга (*б*).

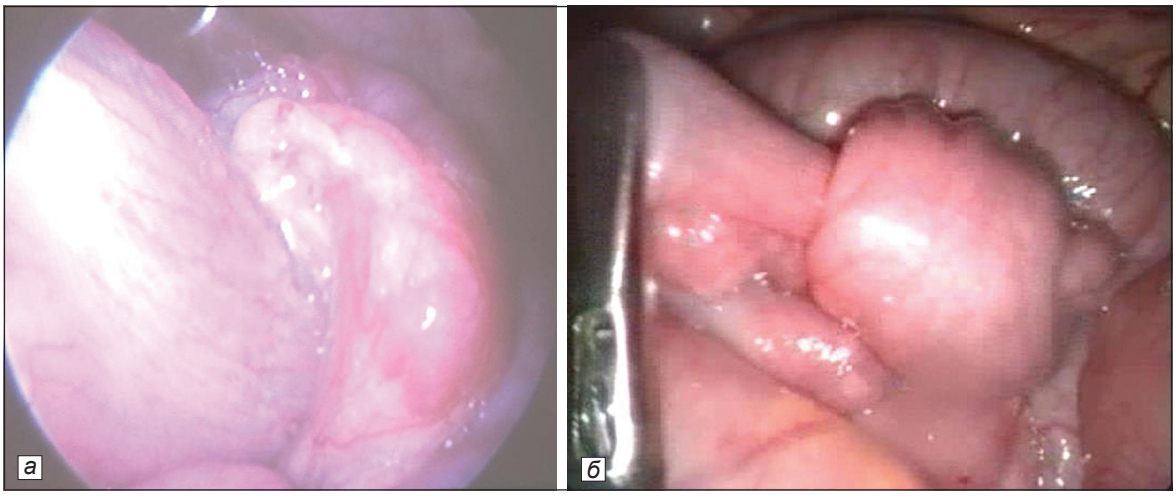

Рис. 9. Тонко-толстокишечная инвагинация (*а*); тонко-тонкокишечная инвагинация (*б*).

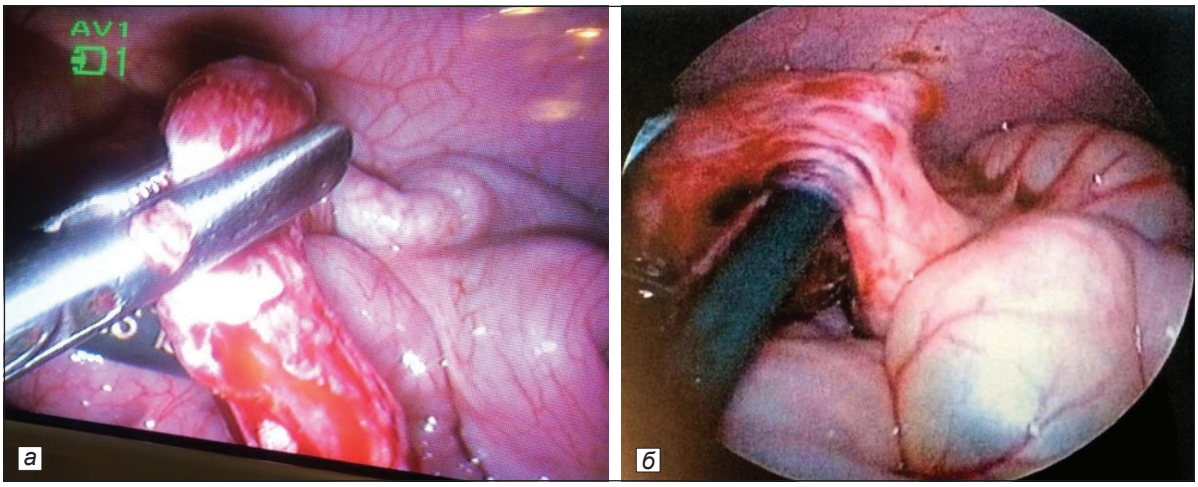

Рис. 10. Дивертикул Меккеля (*а*); кистозное удвоение кишечника (*б*).

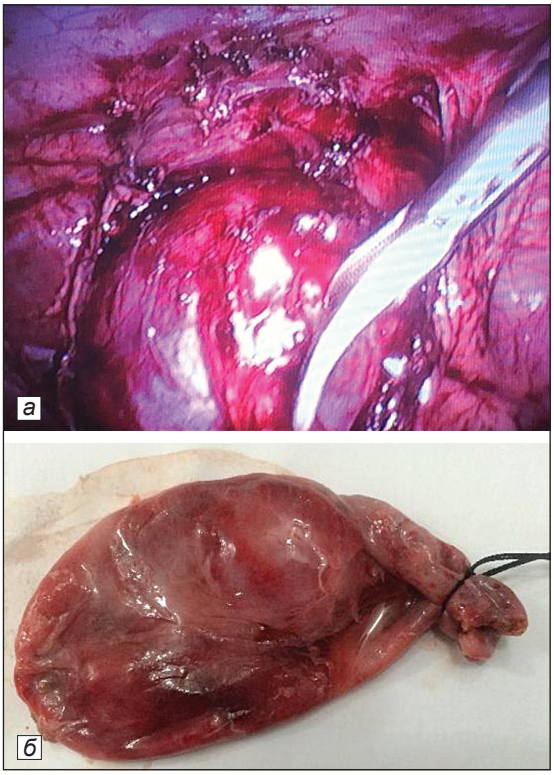

Рис. 12. Опухоль брыжейки тонкой кишки.

◄ Рис. 11. Лапароскопическая холецистэктомия у больного, который перенёс операцию на печени год назад: во время операции (*а*); жёлчный пузырь после холецистэктомии (*б*).

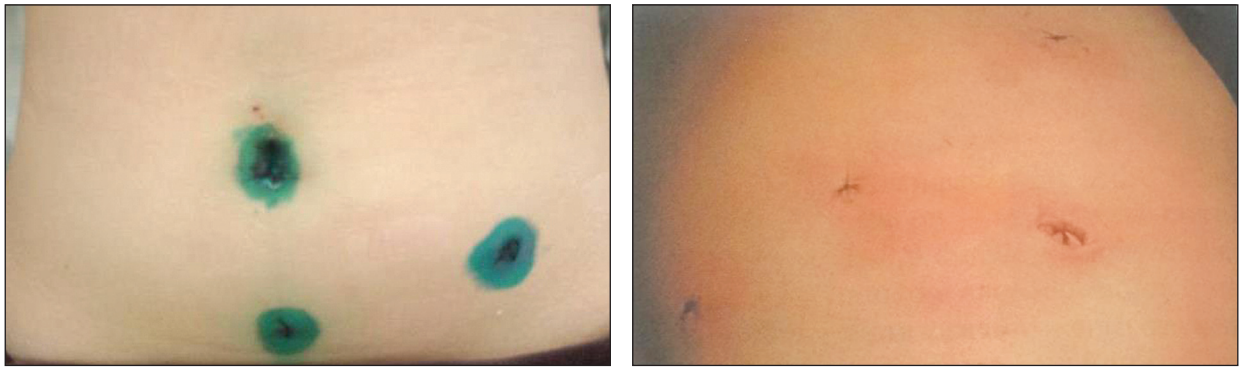

Рис. 13. Состояние брюшной стенки после лапароскопических вмещательств.

К ст. А. М. Шамсиева и соавт.

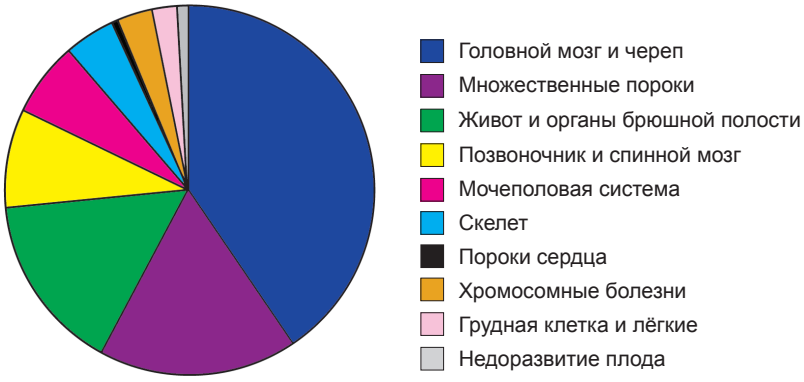

Рис. 2. Частота и структура пороков развития плода, выявленных в Скрининг-центре Самаркандской области в 2010–2015 гг.